

# ДЕГЕНЕРАТИВНЫЙ СКОЛИОЗ ПОЗВОНОЧНИКА У ПАЦИЕНТОВ СТАРШЕЙ ВОЗРАСТНОЙ ГРУППЫ: ДИАГНОСТИКА, КЛАССИФИКАЦИЯ И ХИРУРГИЧЕСКИЙ ПОДХОД

А.В. Яриков<sup>1,2</sup>, А.А. Денисов<sup>3</sup>, И.И. Смирнов<sup>2</sup>, А.А. Калинин<sup>4</sup>, Д.Н. Долотин<sup>5</sup>,  
С.В. Масевнин<sup>3</sup>, М.Ю. Докиш<sup>3</sup>, О.А. Перльмуттер<sup>2</sup>, А.Г. Соснин<sup>1</sup>, А.П. Фраерман<sup>2</sup>,  
А.Е. Симонов<sup>2</sup>, Е.В. Санникова<sup>3</sup>

<sup>1</sup> Приволжский окружной медицинский центр Федерального медико-биологического агентства, Нижний Новгород, Российская Федерация

<sup>2</sup> Городская клиническая больница № 39, Нижний Новгород, Российская Федерация

<sup>3</sup> Национальный медицинский исследовательский центр травматологии и ортопедии имени Р.Р. Вредена, Санкт-Петербург, Российская Федерация

<sup>4</sup> Федеральный научно-клинический центр специализированных видов медицинской помощи и медицинских технологий Федерального медико-биологического агентства России, Москва, Российская Федерация

<sup>5</sup> Новосибирский научно-исследовательский институт травматологии и ортопедии имени Я.Л. Цивьяна, Новосибирск, Российская Федерация

Сколиоз взрослых — это деформация позвоночника с углом более 10° по Cobb у людей с полностью сформированной костной системой. В связи со старением населения, улучшением техники оперативного вмешательства, наличием современных имплантатов и совершенствованием анестезиологических пособий проблема дегенеративного сколиоза все шире рассматривается с точки зрения возможностей хирургии. Имеется множество теорий по формированию дегенеративного сколиоза. Консервативная терапия дегенеративного сколиоза включает в себя нестероидные противовоспалительные препараты, корсетотерапию, эпидуральные и паравертебральные инъекции с глюкокортикоидами, лечебную физкультуру, физиотерапию. При значительном снижении качества жизни на фоне неэффективности консервативной терапии вопрос о выполнении хирургического вмешательства для каждого пациента решается индивидуально. В настоящее время остается дискуссионной оценка роли и объема хирургического вмешательства у лиц с данной патологией. Выбор оперативного вмешательства зависит от тщательного анализа клинической симптоматики, неврологического статуса, данных инструментальных методов обследования и обязательного учета параметров глобального позвоночно-тазового баланса. Именно поэтому особое внимание в статье уделяется алгоритмам хирургического лечения на основе выбора типа декомпрессии и протяженности спондилодеза. В работе представлены общепринятые критерии выбора уровня спондилосинтеза, описаны показания к оперативному лечению и связанные с хирургическим лечением осложнения.

**Ключевые слова:** дегенеративный сколиоз; сколиоз de novo; сколиоз взрослых; деформации позвоночника; сагиттальный баланс; индивидуальный имплантат.

**Для цитирования:** Яриков А.В., Денисов А.А., Смирнов И.И., Калинин А.А., Долотин Д.Н., Масевнин С.В., Докиш М.Ю., Перльмуттер О.А., Соснин А.Г., Фраерман А.П., Симонов А.Е., Санникова Е.В. Дегенеративный сколиоз позвоночника у пациентов старшей возрастной группы: диагностика, классификация и хирургический подход. *Клиническая практика*. 2021;12(3):90–103. doi: <https://doi.org/10.17816/clinpract66692>

Поступила 28.04.2021

Принята 18.06.2021

Опубликована 02.07.2021

## Список сокращений

МПД — межпозвонковый диск

ТП — тело позвонка

ФС — фасеточные суставы

ADS (adult degenerative scoliosis) — дегенеративный сколиоз у взрослых

LL (lumbar lordosis) — поясничный лордоз

PI (pelvic incidence) — угол падения таза

PT (pelvis tilt) — наклон таза

SS (sacral slope) — наклон крестца

SVA (sagittal vertical axis) — вертикальная сагиттальная ось

TLIF (transforaminal lumbar interbody fusion) — трансфораминальный межтеловой спондилодез

XLIF (external lumbar interbody fusion) — экстремально-латеральный межтеловой спондилодез

## DEGENERATIVE SCOLIOSIS OF THE SPINE: DIAGNOSIS, CLASSIFICATION AND SURGICAL APPROACH IN OLDER PATIENTS

A.V. Yarikov<sup>1,2</sup>, A.A. Denisov<sup>3</sup>, I.I. Smirnov<sup>2</sup>, A.A. Kalinkin<sup>4</sup>, D.N. Dolotin<sup>5</sup>, S.V. Masevnin<sup>3</sup>,  
M.Y. Dokish<sup>3</sup>, O.A. Perlmutter<sup>2</sup>, A.G. Sosnin<sup>1</sup>, A.P. Fraerman<sup>2</sup>, A.E. Simonov<sup>2</sup>, E.V. Sannikova<sup>3</sup>

<sup>1</sup> Privolzhsky District Medical Center, Nizhny Novgorod, Russian Federation

<sup>2</sup> City Clinical Hospital No. 39, Nizhny Novgorod, Russian Federation

<sup>3</sup> Vreden National Medical Center for Traumatology and Orthopedics, Saint Petersburg, Russian Federation

<sup>4</sup> Federal Scientific and Clinical Center for Specialized Medical Assistance and Medical Technologies of the Federal Medical Biological Agency, Moscow, Russian Federation

<sup>5</sup> Novosibirsk Research Institute of Traumatology & Orthopedics, Novosibirsk, Russian Federation

*Adult scoliosis is a deformity of the spine with an angle of more than 10° (according to Cobb) in people with a fully formed bone system. Due to the aging of the population, improvement of surgical techniques, creation of new implants and progress in anesthetic aids, the problem of degenerative scoliosis has been more and more frequently considered from the viewpoint of a surgical approach. There are many theories about the factors that contribute to the formation of degenerative scoliosis. The conservative therapy of degenerative scoliosis includes non-steroidal anti-inflammatory drugs, bracing, epidural and paravertebral injections with glucocorticosteroids and physical therapy. In case the conservative therapy is ineffective and there is a significant decrease in the quality of life, the issue of the surgical intervention is raised individually for each patient. Currently, the role and the volume of the surgical intervention in individuals with this pathology remains debatable. The choice of a surgical technique depends on a thorough assessment of clinical symptoms, neurological status, data of instrumental methods and a mandatory estimation of the parameters of the global vertebral-pelvic balance. Therefore, in this article, we pay special attention to the surgical algorithms based on the choice of the decompression type and the fusion length. We describe the generally accepted criteria for selecting the level of spondylosynthesis. Special attention is paid to the risk factors of the surgical treatment, as well as associated complications.*

**Keywords:** degenerative scoliosis; de novo scoliosis; adult scoliosis; spinal deformities; sagittal balance; individual implant.

**For citation:** Yarikov AV, Denisov AA, Smirnov II, Kalinkin AA, Dolotin DN, Masevnin SV, Dokish MY, Perlmutter OA, Sosnin AG, Fraerman AP, Simonov AE, Sannikova EV. Degenerative Scoliosis of the Spine: Diagnosis, Classification and Surgical Approach in Older Patients. *Journal of Clinical Practice*. 2021;12(3):90–103. doi: <https://doi.org/10.17816/clinpract66692>

Submitted 28.04.2021

Revised 18.06.2021

Published 02.07.2021

### ВВЕДЕНИЕ

Тенденция к увеличению продолжительности жизни в сочетании с пандемией ожирения, развитием технологий, практически исключаящих физическую активность, привели к стремительному росту количества больных, страдающих дегенеративными заболеваниями позвоночника [1, 2].

«Сколиоз взрослых» — собирательный термин, под которым понимают все деформации позвоночника с углом более 10° по Cobb у людей с полностью сформированной костной системой [3–5]. Дегенеративный сколиоз (adult degenerative scoliosis, ADS) следует отличать от идиопатического сколиоза взрослых, поскольку заболевание представляет собой результат прогрессирующей дегенерации позвоночника, приводящей к его девиации и изме-

нению взаимоотношений позвонков [6, 7]. Необходимо разделять проявления сколиоза взрослых как продолжение идиопатического сколиоза с юности и вновь появившейся деформации (ADS) [8, 9]. Возникающие трудности в понимании тактики лечения той или иной формы ADS связаны с отсутствием консенсуса в четком определении самого понятия. Часто можно встретить синонимы данного заболевания: *de novo* сколиоз, взрослый дегенеративный сколиоз, дегенеративный поясничный сколиоз или первичный дегенеративный сколиоз [10]. В последние годы все шире применяется оперативное лечение ADS, разрабатываются новые и совершенствуются известные методики [11–13]. Определяющей при выборе лечебной тактики пациентов старшей возрастной группы с деформациями позвоночника

является совокупность патологических изменений костно-связочных образований и невралгических структур. Одновременное поражение этих систем требует комбинированного нейроортопедического подхода, следовательно, оперативное лечение должно обязательно сочетать декомпрессивные и репозиционно-стабилизирующие вмешательства [3, 14].

В связи с наличием у пациентов пожилого и старческого возраста сопутствующей серьезной соматической патологии оперативное вмешательство должно выполняться в том объеме, который позволил бы сохранить возможность самообслуживания и социальную активность пациента. Именно поэтому для выбора оптимального метода лечения необходимо четкое понимание достаточного объема операции [13, 15, 16].

### ДИАГНОСТИКА

Диагностика ADS основывается на жалобах, неврологическом статусе и инструментальных методах (рентгенография позвоночника в прямой и боковой проекциях, компьютерная и магнитно-резонансная томография) [17, 18]. При оценке рентгенограмм в прямой проекции определяют расположение и протяженность деформации, величину искривления (по Cobb), наличие и степень боковых смещений (латеролистезы и антелистезы), ротацию позвонков (степень и класс по Nash–Moe) [19–21].

Дегенеративный спондилолистез — достаточно распространенное проявление ADS, на долю которого приходится 55% случаев, ротация наблюдается в 13–34% [22–24], частота формирования стеноза позвоночного канала на фоне ADS составляет 60–90%.

На спондилограмме оценивают величину кифоза грудного отдела позвоночника, который в норме составляет  $\sim 30^\circ$ , а также величину лордоза поясничного отдела позвоночника (lumbar lordosis, LL; угол между краниальными замыкательными пластинами L1 и S1 позвонков) —  $\sim 30\text{--}80^\circ$  [17, 25]. При высоком LL нагрузка на фасеточные суставы (ФС) увеличивается, что ведет к артрозу ФС L4–5, L5–S1 и может быть причиной развития фасеточного синдрома и/или латерального стеноза.

Другими диагностическими маркерами являются параметры угла падения/отклонения таза и наклона крестца.

Угол падения таза (PI) — уровень между линией, соединяющей центр головок бедренных костей с центром замыкательной пластины S1, и перпен-

дикуляром к плоскости верхней замыкательной пластины S1 [24, 26]. PI — неизменяемый анатомический параметр, диапазон нормальных значений которого составляет  $30\text{--}80^\circ$  [27]. При большом PI характерно горизонтальное положение крестца, при маленьком — вертикальное отклонение таза. Большой PI — фактор риска развития дегенеративного и истмического спондилолистеза.

Отклонение таза (pelvis tilt, PT) — угол между линией, соединяющей центр верхней замыкательной пластины S1 с центром вращения головок бедренных костей и вертикальной линией. Нормальные значения PT составляют  $12\text{--}18^\circ$ . PT — параметр, который может меняться по мере прогрессирования дегенеративной болезни позвоночника. Наклон крестца (sacral slope, SS) — угол между верхней пластиной S1 и горизонтальной линией [4, 27]. Такое важное в понимании дегенеративных изменений позвоночника взаимоотношение между PI и идеальной величиной LL рассчитывается по формуле  $LL=PI+9^\circ$  [28–30].

Статистически доказанными прогностическими факторами прогрессирования деформации являются искривление позвоночного столба  $>20\text{--}30^\circ$  по Cobb, разница углов PI и LL  $>20^\circ$ , угол LL  $<20^\circ$ , ротация позвонка на вершине деформации выше 2-й степени и латеролистез  $>6$  мм, односторонние боковые остеофиты размером  $\geq 5$  мм, нарушение сагиттального баланса и разница между высотой межпозвоночного диска (МПД) справа и слева  $>20\%$  [17].

### ИСТОРИЧЕСКИЕ И СОВРЕМЕННЫЕ КЛАССИФИКАЦИИ ADS

**Классификация E.D. Simmons** (1992 г.) являлась первой попыткой объединения больных ADS с учетом аспектов, связанных с хирургическим доступом. На основе этой системы классификации можно выделить 2 типа ADS [31, 32]:

- I — при отсутствии или минимальной вращательной деформации;
- II — с выраженным вращательным компонентом деформации и снижением LL.

Хирургическое лечение ADS I типа включало использование короткой фиксации с применением дистракции на вогнутой кривой деформации для декомпрессии невралгических структур, в то время как длинная фиксация и деротационная техника обычно применялись при деформациях II типа.

**Классификация M. Aebi** была опубликована в 2005 г. [22] и представляла наиболее полную классификацию.

- I — первичный ADS, вызванный асимметричными дегенеративными изменениями в межпозвонковом диске и ФС;
- II — идиопатический сколиоз, который прогрессирует в пожилом возрасте;
- III — вторичный сколиоз взрослых:
  - IIIa — вторичная деформация, вызванная различными аномалиями или перекосом таза;
  - IIIb — вторичный сколиоз, возникший вследствие болезни обмена веществ (в основном остеопороза) в сочетании с асимметричным заболеванием ФС и/или переломами позвонков.

Основные преимущества классификации — этиологические основы построения, благодаря которым можно определить природу деформации; простота использования [4]. Важным ограничением является то, что классификация не учитывает специфические особенности каждой деформации; следовательно, ее нельзя использовать для ориентирования в хирургическом лечении.

**Классификация А. Ploumis**, введенная в 2007 г., основана на обзоре литературы и личном опыте исследователя [33] и базируется на рентгенологических параметрах со следующими клиническими признаками:

- I — дуги искривления без/с минимальным вращением;
- II — в дуге искривления имеются межсегментарное вращение и латеролистез;
- III — фронтальный (>4 см) и/или сагиттальный (>2 см) дисбаланс.

Клиническая картина включает в себя следующее:

- боль в поясничном отделе позвоночника без боли в ногах;
- боль в области иннервации седалищного нерва с болью в поясничном отделе позвоночника или без нее;
- боль в области иннервации бедренного нерва с болью в поясничном отделе позвоночника или без нее.

**Классификация С. Faldini** (2006 г.) направлена больше на тактику выполнения хирургического вмешательства [34, 35], при этом ADS подразделены на 2 типа — стабильные (А-тип) и нестабильные (В-тип). Стабильные кривые характеризуются (завершенной) асимметричной дегенерацией ФС, МПД и связочного аппарата позвоночника. Такое патологическое состояние обуславливает снижение объема движений в позвоночнике и способствует сохранению фронтальной деформации, стабиль-

ности, а также появлению компрессии корешков в фораминальном отверстии. В свою очередь, все стабильные деформации делятся на 4 подтипа в зависимости от ведущего компонента, определяющего клиническую картину. Тип В, напротив, представлен дегенеративным процессом ФС, желтой связки, МПД, которые обуславливают увеличение физиологического объема движений в позвоночнике. ФС становятся гипермобильными, и происходит повреждение хрящевой поверхности ФС, при этом имеется перерастяжение связочного аппарата. Нестабильные деформации точно так же представлены 4 подтипами. Для каждого вида деформации предложен алгоритм хирургического лечения на основе выбора типа декомпрессии и спондилодеза (табл. 1).

**Классификация SRS** (Scoliosis Research Society), предложенная в 2006 г., подразделяет деформацию позвоночника у взрослых на 6 типов [36] и включает 3 модификатора из классификаций Н.А. King [37] и L.G. Lenke [38] для подросткового идиопатического сколиоза. Классификация использует рентгенологические особенности деформации позвоночника, что позволяет оценить не только сколиотическую, но и кифотическую деформацию, тем не менее с ее помощью невозможно подобрать наиболее эффективный способ оперативного вмешательства и спрогнозировать результаты лечения, так как при составлении инструмента не были учтены симптомы и возрастная особенность пациентов.

**Классификация F. Schwab** (2005 г.) [39], созданная на основе соответствия рентгенологической и клинической картины, предлагает определить вершину дуги деформации, LL, а также подвывихи тела позвонка (ТП) с учетом результатов рентгенологического исследования. Установлено, что нижняя вершина деформации в сочетании с потерей нормального лордоза приводит к ухудшению качества жизни (health related quality of life, HRQOL). Хирургическое лечение чаще проводится у больных с менее выраженным LL и подвывихом верхних ТП. После пересмотра классификация была дополнена таким критерием, как учет общего баланса позвоночника [40], т.к. сагиттальный баланс является существенным фактором, определяющим клинический исход ADS, однако в качестве недостатка осталось отсутствие учета позвоночно-тазовых параметров.

**В классификации SRS-Schwab F.** (2012) пересмотрена взаимосвязь позвоночно-тазовых параметров и сагиттального баланса [41], поэтому

Таблица 1 / Table 1

Классификация Faldini, с рекомендациями по тактике хирургического вмешательства при ADS [34, 35] /  
Faldini classification for ADS

Тип	Классификация	Декомпрессия	Спондилодез
А стабильный	A1 гипертрофия ФС с фораминальным стенозом	Гемиламинэктомия с односторонней фораминотомией. Ламинэктомия с билатеральной фораминотомией	Задний спондилодез с/без инструментальной фиксации
	A2 гипертрофия ФС с центральным стенозом	Гемиламинэктомия. Гемиламинэктомия с односторонней фораминотомией. Ламинэктомия с билатеральной фораминотомией	Задний спондилодез с/без инструментальной фиксации
	A3 дегенерация МПД	Гемиламинэктомия с односторонней фораминотомией. Гемиламинэктомия с односторонней фораминотомией и дискэктомия с восстановлением высоты МПД	Задний спондилодез с/без инструментальной фиксации. Задний спондилодез с/без инструментальной фиксации или 360° спондилодез с/без инструментальной фиксации
	A4 смешанный тип	Гемиламинэктомия с односторонней фораминотомией. Ламинэктомия с билатеральной фораминотомией	Задний спондилодез с/без инструментальной фиксации. Задний спондилодез с 360° спондилодезом с/без инструментальной фиксации
В нестабильный	B1 гипермобильность из-за гипертрофии ФС	Без декомпрессии. Гемиламинэктомия с односторонней фораминотомией. Ламинэктомия с билатеральной фораминотомией	Задний спондилодез с/без инструментальной фиксации
	B2 дегенерация МПД	Билатеральная фораминотомия. Унилатеральная фораминотомия	Задний спондилодез с/без инструментальной фиксации или 360° спондилодез с/без инструментальной фиксации
	B3 смешанный тип	Билатеральная фораминотомия. Унилатеральная фораминотомия	Задний спондилодез с/без инструментальной фиксации
	B4 нестабильный с сагиттальным дисбалансом	Билатеральная фораминотомия. Унилатеральная фораминотомия	360° спондилодез с/без инструментальной фиксации

**Примечание.** ФС — фасеточный сустав; МПД — межпозвоноквый диск.

**Note.** ФС — facet joint; МПД — intervertebral disk; ADS — adult degenerative scoliosis

в настоящее время является золотым стандартом систематизации дегенеративных деформаций. В классификации учитываются 4 параметра: тип дуги, падение таза с вычетом степени лордоза поясничного отдела позвоночника, модификатор сагиттальной вертикальной оси и тазовый наклон (табл. 2).

Исследование показало, что качество жизни тесно связано с наличием определенного типа дуги деформации и его сагиттальным модификатором. Больные с дугой поясничного отдела

позвоночника и первичной деформацией в сагиттальной оси чаще нетрудоспособны и имеют худшие показатели качества жизни, чем пациенты с грудной или двойной дугой. Пациентам с высоким показателем отклонения сагиттального баланса обычно выполняются корригирующая остеотомия, фиксация к подвздошным костям или декомпрессия позвоночного канала. Классификация SRS-Schwab F. отражает тяжесть заболевания и предстоящий алгоритм лечения, однако не предполагает специфического лечения, например

Таблица 2 / Table 2

## Классификация ADS по SRS-Schwab F. [41] (2012) / SRS-Schwab F. (2012) classification

Тип дуги	Сагиттальные модификаторы
T: только грудная дуга с поясничной дугой <30°	Разница между PI и LL: 0: <10° +: умеренная 10–20° ++: явная >20°
L: грудно-поясничная / только поясничная с грудной дугой <30°	Глобальное смещение: 0: SVA <4 см +: SVA 4–9,5 см ++: SVA >9,5 см
D: двойная дуга с T и L >30°	PT: 0: <20° +: 20°–30° ++: >30°
N: без деформации, все дуги <30°	

**Примечание.** ADS — дегенеративный сколиоз; PI (pelvic incidence) — угол падения таза; LL (lumbar lordosis) — поясничный лордоз; SVA (sagittal vertical axis) — вертикальная сагиттальная ось; PT (pelvis tilt) — наклон таза.

**Note.** PI — pelvic incidence; LL — lumbar lordosis; SVA — sagittal vertical axis; PT — pelvis tilt; ADS — adult degenerative scoliosis.

спондилодез на уровне деформации, для чего требуется индивидуальный подход при выборе вида хирургического вмешательства.

### ХИРУРГИЧЕСКОЕ ЛЕЧЕНИЕ БОЛЬНЫХ ADS

Несмотря на то, что на сегодняшний день четко определена тактика хирургического лечения нестабильности, травм, дегенеративно-дистрофических и деформирующих заболеваний позвоночника, алгоритм выбора способа и его объем у пациентов пожилого и старческого возраста освещены недостаточно полно [15, 42]. Частота осложнений при хирургическом лечении ADS варьирует от 29 до 80%. Причинами осложнений могут быть неправильная оценка показаний, неверно отобранные пациенты, нарушения техники операции, ошибки в уровне и протяженности инструментальной фиксации, проблемы с имплантатом.

### Показания к хирургическому лечению

При выборе вида хирургического лечения для ADS необходимо учитывать ряд следующих моментов:

- *общее состояние пациента*, включая сопутствующие заболевания: пациенты пожилого возраста обычно имеют соматические заболевания, которые увеличивают частоту операционных осложнений, таких как сердечно-легочная недостаточность, тромбоз глубоких вен и инфекции [43];

- *остеопороз* может ослабить прочность фиксации, что приводит к потере коррекции и развитию псевдоартрозов. Сегментарная фиксация и поддержка передней колонны могут усилить фиксацию, а использование цементной аугментации для транспедикулярных винтов препятствует их расшатыванию. Используя данную методику, сначала необходимо ввести костный цемент в ТП, после чего установить винты для транспедикулярной фиксации [44];
- *ригидность кривизны*: при ригидной деформации трудно достичь оптимальной коррекции с помощью оперативного вмешательства. В подростковом периоде компенсационная дуга поддается самостоятельной коррекции, если основная дуга была исправлена при помощи хирургического вмешательства, однако во взрослом возрасте из-за сниженной эластичности дуги, связанной с дегенеративными изменениями, достичь спонтанной коррекции не удастся;
- *ожирение* не только является фактором развития псевдоартроза у пациентов старшей возрастной группы, но и увеличивает продолжительность операции, объем кровопотери и число послеоперационных койко-дней [44];
- *корональный и сагиттальный дисбаланс* при ADS обуславливают неудовлетворительные результаты лечения [45], поэтому первично восстановление сагиттального баланса, а не коррекция сколиотической деформации [46, 47].

Если имеется отклонение общего баланса позвоночника, следует особо обратить внимание на данный фактор при выборе подходящего вида оперативного вмешательства [48, 49].

Основным показанием к хирургическому вмешательству являются боль, иррадирующая в нижние конечности, и наличие перемежающейся хромоты [50], причиной чего является фораминальный, а не центральный стеноз, возникающий вследствие сужения высоты МПД на вогнутой стороне деформации и латерального подвывиха ТП. Для достижения цели операции — облегчения болевого синдрома, хромоты и устранения деформации [51, 52] — используют сочетание хирургических методов, в частности декомпрессию, спондилодез с/без коррекции деформаций. Протяженный по времени спондилодез с коррекцией является причиной избыточной кровопотери и продолжительности операции, что приводит к последующим операционным осложнениям. При выборе операции в условиях ограниченного объема оперативного вмешательства, обычно развивается рецидив болевого синдрома, и прогрессирование дегенеративного процесса приводит к болезни смежного сегмента.

#### **Тактика выбора оперативного лечения при ADS у взрослых и больных старческого возраста**

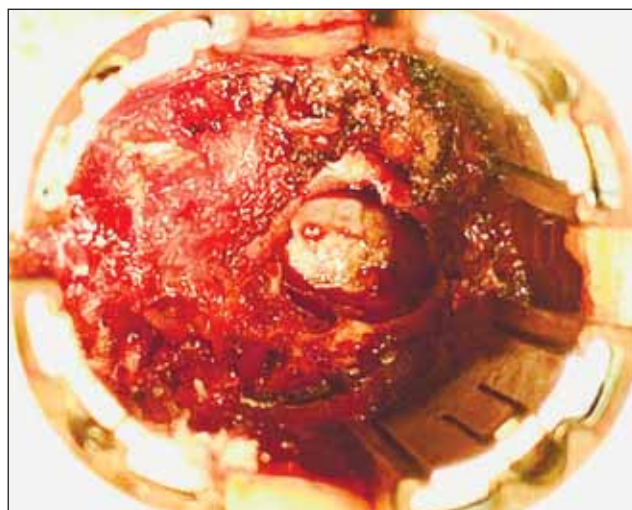
Рекомендуется осуществлять выбор тактики при полном понимании причин беспокойств, а также рассматривая преимущества, недостатки, показания и осложнения каждого варианта оперативного вмешательства [53].

#### **Декомпрессия**

Допустима при наличии передних остеофитов, подвывиха не более 2 мм, при угле деформации  $<30^\circ$  без гиперкифоза грудного отдела позвоночника, без нестабильности, с нормальным сагитальным и фронтальным балансом (рис. 1).

Хотя большинству пациентов с иррадирующей болью требуется выполнение декомпрессии, но в одиночном варианте ее выполнять не рекомендуется при ADS [48]. После ламин- и фасетэктомии наблюдаются прогрессирование деформации и нестабильности позвоночника, что приводит к рецидиву стеноза [54, 55].

А. Minamide и соавт. [56] выявили у лиц с дегенеративным стенозом и ADS после изолированной межламинарной декомпрессии факторы риска прогрессирования ADS: угол Cobb  $>20^\circ$  и разность



**Рис. 1.** Микрохирургическая декомпрессия при ADS (фото А.Е. Симонова).

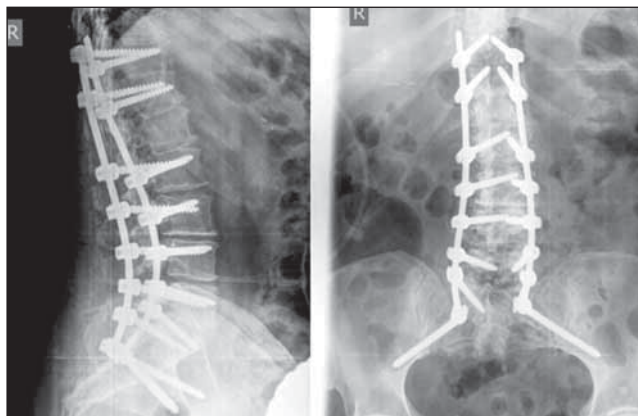
**Fig. 1.** Microsurgical decompression in ADS (photo by A.E. Simonov).

PI и LL (PI - LL)  $>20^\circ$ , PT  $>25^\circ$ , LL  $<20^\circ$ . Авторы также считают важным сохранение ФС в момент проведения декомпрессии. Резекция ФС  $> 20\text{--}30\%$  их объема — это риск прогрессирования деформации во фронтальной плоскости. Однако данный метод может быть применен у пациентов пожилого возраста с плохим коморбидным фоном, имеющих высокую вероятность осложнений в послеоперационном периоде.

*Эндоскопическая декомпрессия.* К факторам, предрасполагающим к неблагоприятному результату изолированной эндоскопической декомпрессии, А.Е. Telfeian и соавт. [57] относят ADS  $>25^\circ$ , нарушение позвоночно-тазовых параметров (PI - LL  $>35^\circ$ ) и прогрессирование ADS более  $3^\circ$  в год.

#### **Декомпрессия и короткая фиксация**

Показаны больным с углом Cobb  $<30^\circ$ , подвывихом более 2 мм и отсутствием передних остеофитов в зоне декомпрессии, а также с отсутствием боли в поясничном отделе позвоночника вследствие деформации, гиперкифоза грудного отдела позвоночника и с сохраненным балансом туловища [58]. Спондилодез выполняется на уровне L4–5 и L5–S1, где проводится декомпрессия невральных структур. Короткий спондилодез с декомпрессией является одним из вариантов для предотвращения нестабильности позвоночника, который возникает в результате изолированной декомпрессии. Короткий спондилодез предполагает фиксацию на протяжении всей дуги ADS, а не только в зоне декомпрессии. Показанием для



**Рис. 2.** Продолжительная фиксация и коррекция при ADS (фото М.Ю. Докиша).

**Fig. 2.** Extended fixation and correction in ADS (photo by M.Y. Dokish).

данной техники является сколиотическая дуга умеренной степени и подвывих апикального ТП. Возникновение болезни смежного сегмента является частым осложнением [59, 60]. Если после фиксации PI превышает LL на  $10^\circ$ , то риски сохранения боли в поясничном отделе позвоночника и развития синдрома смежного сегмента возрастают в 3 раза (до 50–80%).

### **Декомпрессия и продолжительный спондилодез с коррекцией деформации**

При поясничном ADS с большой степенью кривизны и подвывихе апикального ТП высокой степени всегда требуется корригирующая деформация. Как правило, в данную группу входят пациенты с углом деформации  $>45^\circ$ , подвывихом  $>2$  мм и отсутствием передних остеофитов в зоне операции с корректным фронтальным и сагиттальным балансом (рис. 2).

Передний спондилодез посредством трансфораминального межтелового (transforaminal lumbar interbody fusion, TLIF) или экстремально-латерального межтелового (extreme lateral interbody fusion XLIF) доступа может быть важным дополнением к стабилизации на уровне поясничного отдела позвоночника у данных лиц, особенно если планируется введение винтов в крестец и таз [28]. Снижение болевого синдрома и удачно выполненный спондилодез для коррекции ADS и восстановления LL и сагиттального баланса является ключевым в хирургическом лечении. Обычно при помощи задней инструментальной фиксации можно добиться коррекции деформации ADS, однако проблематично восстановить LL [60, 61], для чего требуется проведение переднего релиза меж-


позвоночных структур с поддержкой передней опорной колонны. Восстановление сагиттального баланса достигается за счет опорной способности передней колонны или выполнения остеотомий позвонков.

А.М. Wegner и соавт. [1] считают, что XLIF-коррекция ADS на поясничном отделе позвоночника становится все более распространенной альтернативой задней остеотомии или вмешательству через открытый передний доступ. Такой подход сводит к минимуму кровопотерю и болезненность, что важно для пожилых пациентов, страдающих сопутствующими заболеваниями. Перестройка передней колонны позволяет восстановить LL и сагиттальный баланс, которые коррелируют с улучшением качества жизни, связанного со здоровьем. Вертебрологам рекомендуется четко понимать механизм развития ADS, показания к применению, хирургическую технику, а также осложнения и ранние клинические результаты XLIF.

Аддитивные технологии нашли свое применение и в изготовлении индивидуальных имплантатов для спондилодеза (рис. 3) [62].

В 2020 г. А.А. Денисов и соавт. [62] подтвердили, что применение лордозизирующих кейджей с углами  $20\text{--}30^\circ$  значительно увеличивает сегментарный лордоз и LL. Степень полученной коррекции сегментарного лордоза и LL была идентична прогнозируемым результатам (рис. 4, 5).

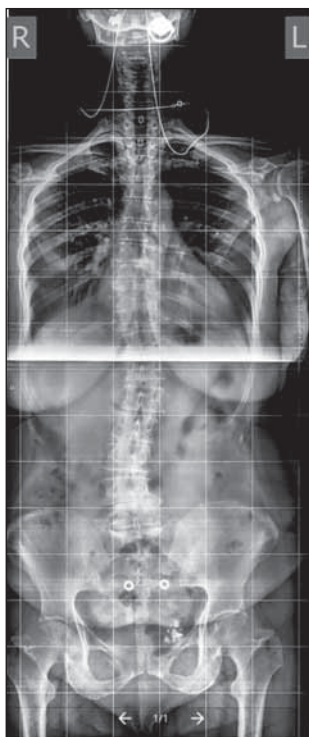
В случае если при нарушенном сагиттальном балансе отмечалась ретроверсия таза (большой РТ), то после формирования правильного LL таз



**Рис. 3.** Индивидуальные кейджи для спондилодеза, изготовленные при помощи 3D-печати (фото А.А. Денисова).

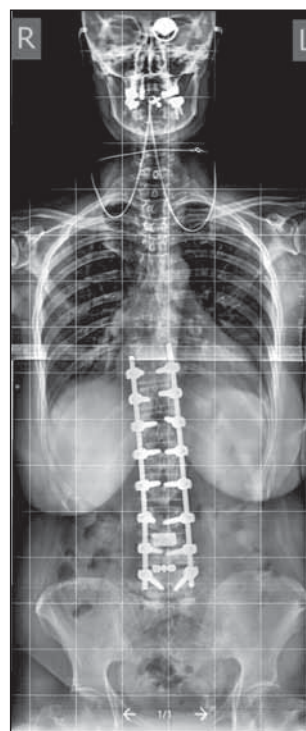**Fig. 3.** Individual cages for spinal fusion, manufactured by 3D printing (photo by A.A. Denisov).





**Рис. 4.** Спондилограмма пациента с ADS до операции (из [62]).

**Fig. 4.** Spondylography of an ADS patient's spine before the surgery.



**Рис. 5.** Спондилограмма пациента с ADS. Выполнены протяженная транспедикулярная фиксация и передний спондилодез индивидуальными имплантатами (из [62]).

**Fig. 5.** Spondylography of the same ADS patient. Extended transpedicular fixation and anterior spinal fusion are performed with the use of individual implants.

должен вернуться в правильное положение. Отсутствие такого изменения при послеоперационной величине  $PT > 25^\circ$  рассматривается как фактор высокого риска сохранения боли в поясничном отделе позвоночника и развития синдрома смежного сегмента.

#### Выбор уровня спондилодеза

Выбор корректного уровня спондилодеза для коррекции деформации при ADS является ведущим фактором успеха операции. Ниже приводятся общепринятые критерии выбора уровня спондилодеза [63]:

- спондилодез должен охватывать всю дугу деформации (фиксация никогда не останавливается на ротированном позвонке);
- зоны переходного кифоза должны быть включены в зону фиксации;
- сегменты, где присутствует латеральный подвывих ТП, должны быть обязательно зафиксированы;
- области анте-, ретро- и латеролистеза также необходимо включать в зону фиксации;
- предпочтительно горизонтальное (без наклона) положение верхнего уровня фиксации.

Имеется спорный момент относительно проксимального уровня спондилодеза, в частности, следует ли его продлевать до уровня Th10 или ограничиться поясничным отделом. Уровень L1 чаще становится причиной болезни смежного сегмента

пояснично-грудной области. Чтобы не допустить этого, рекомендуется продлевать спондилодез до Th10 в силу большей стабильности из-за истинных ребер. Однако некоторые хирурги утверждают, что независимо от уровня фиксации нельзя избежать болезни смежного сегмента, т.к. это дегенеративный процесс, который невозможно остановить.

K.J. Cho и соавт. [64] сообщают, что протяженность конструкции до уровня Th11 или Th12 приемлема без периоперационных осложнений и удлинения времени операции при условии, что верхний зафиксированный ТП находится над верхним краевым позвонком деформации.

Важно также определить дистальный уровень фиксации металлоконструкции. Дистальный спондилодез обычно доходит до уровня L5, если вершина ADS расположена на уровне L2–4 и имеются дегенеративные изменения МПД L4–5.

Нет сомнений, что продление спондилодеза до крестца должно выполняться у пациентов с патологическими изменениями на уровне L5–S1, такими как стеноз позвоночного канала, спондилолистез и тяжелые дистрофические изменения. Однако имеются разногласия в вопросе, стоит ли продлевать фиксацию, если сегмент L5–S1 выглядит здоровым [21]. Сообщение C.C. Edwards и соавт. [65], что 61% пациентов при фиксации L5 имели дегенеративные изменения, которые привели к нарушению сагиттального баланса и необходимости выполнения повторных операций, получило

подтверждение в работе С.А. Kuhns и соавт. [66]. Таким образом, предпочтительно выполнять спондилодез до уровня S1 у пациентов с сагиттальным дисбалансом, чтобы избежать данных осложнений. Несмотря на преимущество продолжительной фиксации до крестца, наблюдаемая частота осложнений всегда выше. Псевдоартроз, который является наиболее частым осложнением при фиксации сегмента L5–S1, наблюдался в 42% случаев спондилодеза крестца и только в 4% случаев фиксации L5 [66]. Для предотвращения псевдоартроза рекомендуется использовать дополнительную фиксацию в крылья подвздошных костей. Декомпенсация после спондилодеза крестца в практике встречается редко, поэтому восстановление лордоза поясничного отдела позвоночника является критически важным для достижения сагиттального баланса.

### ОСЛОЖНЕНИЯ, СВЯЗАННЫЕ С ХИРУРГИЧЕСКИМ ЛЕЧЕНИЕМ

Чрезмерная кровопотеря при оперативных вмешательствах — нередкое явление в хирургии ADS, которое тесно связано с послеоперационными осложнениями, такими как эпидуральная гематома, эмболия легких и дыхательная недостаточность. Протяженный спондилодез и длительность интраоперационного времени связаны с большим объемом кровопотери [67, 68]. Кроме того, повсеместно используемые низкие дозы аспирина для предотвращения сердечно-сосудистых заболеваний осложняют проведение хирургического и медикаментозного гемостаза во время операции. Так, у пациентов, отказавшихся от приема аспирина даже за неделю до операции, дренажная потеря крови будет все равно выше, чем у пациентов, не принимавших данные медикаменты на постоянной основе. Минимизация кровопотери в виде предоперационной заготовки крови, назначения антифибринолитической терапии и переливания крови необходима для уменьшения числа периоперационных осложнений. К числу хирургических методов снижения кровопотери можно отнести применение малоинвазивных техник, например методики XLIF. Однако и у нее имеются некоторые ограничения: так, при вмешательстве в зоне сегмента L5–S1 обзору мешает гребень подвздошной кости, что создает трудности адекватной визуализации.

Факторами поздних осложнений являются нарушение сагиттального баланса, заболевание ФС

и пожилой возраст, что проявляется болезнями смежного сегмента, замедленной консолидацией и стресс-переломами металлоконструкций. Замедленная консолидация чаще всего отмечается на уровне L5–S1 при спондилодезе крестца и в груднопоясничном переходе. Частота возникновения патологии высока, особенно у пожилых пациентов с пояснично-грудным кифозом  $>20^\circ$  и гиполордозом поясничного отдела позвоночника. Стресс-переломы металлоконструкций случаются при асептическом расшатывании винтов в дистальном и проксимальном уровнях фиксации, часто при нарушении сагиттального баланса, особенно при использовании протяженного спондилодеза [62].

### ЗАКЛЮЧЕНИЕ

Оптимальная хирургическая тактика лечения ADS зависит от возраста и соматического статуса пациента, жалоб, тщательной оценки неврологической картины, ее патоморфологического субстрата, обязательного учета параметров глобального позвоночно-тазового баланса. Нарушение сагиттального баланса довольно часто бывает спутником ADS, и его восстановление является критическим для благоприятного клинического исхода. Высокие уровни PI и PT могут быть отражением декомпенсации данного нарушения из-за недостаточного объема выполненной операции, который должен быть пропорциональным значению PI. Нарушения междискового пространства после установки металлоконструкции могут привести к неоптимальной коррекции лордоза поясничного отдела позвоночника. Поддержка передней колонны при помощи установки межтелового кейджа предпочтительна для предотвращения потери коррекции между ТП.

### ДОПОЛНИТЕЛЬНАЯ ИНФОРМАЦИЯ

**Вклад авторов.** Яриков А.В. — написание статьи, лечение пациентов; Денисов А.А. — написание статьи, лечение пациентов, обзор публикаций по теме статьи; Смирнов И.И. — обзор публикаций по теме статьи; Соснин А.Г. — лечение пациентов; Перльмуттер О.А. — редактирование статьи; Фраерман А.П. — редактирование статьи, концепция и дизайн работы; Санникова Е.В. — анализ литературы, корректура статьи; Масевнин С.В. — перевод, подготовка иллюстраций; Докиш М.Ю. — анализ полученных данных; Долотин Д.Н. — сбор и обработка материала; Симонов А.Е. — лечение пациентов; Калинин А.А. — редактирование ста-

ты, утверждение окончательной версии для публикации. Авторы подтверждают соответствие своего авторства международным критериям ICMJE (все авторы внесли существенный вклад в разработку концепции, проведение исследования и подготовку статьи, прочли и одобрили финальную версию перед публикацией).

**Author contribution.** Yarikov A.V. — treatment of patients, manuscript writing; Denisov A.A. — treatment of patients, literature review, manuscript writing; Smirnov I.I. — literature review; Sosnin A.G. — treatment of patients; Perlmutter O.A. — manuscript editing; Fraerman A.P. — study concept and design, manuscript editing; Sannikova E.V. — literature analysis, manuscript editing; Masevnin S.V. — transcription, graphical work; Dokish M.Yu. — data analysis; Dolotin D.N. — data collection and processing; Simonov A.E. — treatment of patients; Kalinkin A.A. — manuscript editing and approval for publication. The authors made a substantial contribution to the conception of the work, acquisition, analysis, interpretation of data for the work, drafting and revising the work, final approval of the version to be published and agree to be accountable for all aspects of the work.

**Источник финансирования.** Авторы заявляют об отсутствии внешнего финансирования при проведении исследования.

**Funding source.** This study was not supported by any external sources of funding.

**Конфликт интересов.** Авторы декларируют отсутствие явных и потенциальных конфликтов интересов, связанных с публикацией настоящей статьи.

**Competing interests.** The authors declare that they have no competing interests.

## ЛИТЕРАТУРА / REFERENCES

1. Wegner AM, Prior DM, Klineberg EO. Minimally invasive lateral approach for the management of adult degenerative scoliosis. *Instr Course Lect.* 2017;66:367–377.
2. Байков Е.С., Пелеганчук А.В., Сангинов А.Д., и др. Хирургическая коррекция сагиттального дисбаланса поясничного отдела позвоночника дегенеративного генеза // *Хирургия позвоночника.* 2020. Т. 17, № 2. С. 49–57. [Baykov ES, Peleganchuk AV, Sanginov AD, et al. Surgical correction of sagittal imbalance of the lumbar spine of degenerative genesis. *Spinal surgery.* 2020;17(2):49–57. (In Russ).] doi: 10.14531/ss2020.2.49-57
3. Silva FE, Lenke LG. Adult degenerative scoliosis: Evaluation and management. *Neurosurgical Focus.* 2010;28(3):E1. doi: 10.3171/2010.1.FOCUS09271
4. Васильев А.И. Дегенеративный сколиоз: обзор мировой литературы // *Хирургия позвоночника.* 2016. Т. 13, № 4. С. 56–65. [Vasiliev AI. Degenerative scoliosis: a review of the world literature. *Spinal surgery.* 2016;13(4):56–65. (In Russ).] doi: 10.14531/ss2016.4.56-65
5. Васильев А.И., Байкалов А.А. Минимально-инвазивное хирургическое лечение пациента с дегенеративным поражением поясничного отдела позвоночника на фоне идиопатического сколиоза // *Хирургия позвоночника.* 2014. № 4. С. 128–132. [Vasiliev AI, Baykalov AA. Minimally invasive surgical treatment of a patient with degenerative lesion of the lumbar spine on the background of idiopathic scoliosis. *Spinal surgery.* 2014;(4):128–132. (In Russ).] doi: 10.14531/ss2014.4.128-132
6. Климов В.С., Василенко И.И., Евсюков А.В., и др. Применение технологии LLIF у пациентов с дегенеративным сколиозом поясничного отдела позвоночника: анализ ретроспективной когорты и обзор литературы // *Гений ортопедии.* 2018. Т. 24, № 3. С. 393–403. [Klimov VS, Vasilenko II, Evsyukov AV, et al. Application of LLIF technology in patients with degenerative scoliosis of the lumbar spine: an analysis of a retrospective cohort and a review of the literature. *Genii ortopedii.* 2018;24(3):393–403. (In Russ).] doi: 10.18019/1028-4427-2018-24-3-393-403
7. Климов В.С., Василенко И.И., Евсюков А.В., Халепа Р.В. Применение малоинвазивных технологий у пациентов с дегенеративным сколиозом поясничного отдела позвоночника // *Современные технологии лечения пациентов с травмой опорно-двигательного аппарата и центральной нервной системы: сб. статей научно-практической конференции / под ред. Т.Г. Рукша.* Красноярск, 2019. С. 29–33. [Klimov VS, Vasilenko II, Evsyukov AV, Halepa RV. Application of minimally invasive technologies in patients with degenerative scoliosis of the lumbar spine. In: *Modern technologies of treatment of patients with trauma of the musculoskeletal system and the central nervous system: Collection of articles of the scientific and practical conference.* Ed. by T.G. Ruksha. Krasnoyarsk; 2019. P. 29–33. (In Russ).]
8. Phillips FM, Isaacs RE, Rodgers WB, et al. Adult degenerative scoliosis treated with XLIF clinical and radiographical results of a prospective multicenter study with 24-month follow-up. *Spine (Phila Pa 1976).* 2013;38(21):1853–1861. doi: 10.1097/BRS.0b013e3182a43f0b
9. Прудникова О.Г. Хирургия деформаций позвоночника у взрослых: актуальные проблемы и подходы к лечению (обзор литературы) // *Гений ортопедии.* 2015. №4. С. 94–102. [Prudnikova OG. Surgery of spinal deformities in adults: actual problems and approaches to treatment (literature review). *Genii ortopedii.* 2015;4:94–102. (In Russ).] doi: 10.18019/1028-4427-2015-4-94-102
10. Гизатуллин Ш.Х., Битнер С.А., Кристостуров А.С., и др. Минимально-инвазивная эндоскопическая фораминальная декомпрессия при дегенеративном сколиозе взрослых: клиническое наблюдение и обзор литературы // *Хирургия позвоночника.* 2019. Т. 16, № 4. С. 54–62. [Gizatullin SK, Bitner SA, Kristosturov AS, et al. Minimally invasive endoscopic foraminal decompression in adult degenerative scoliosis: clinical observation and literature review. *Spinal surgery.* 2019;16(4):54–62. (In Russ).]
11. Коновалов Н.А., Назаренко А.Г., Асютин Д.С., Мартынова М.А. КТ-навигируемая технология прямого бокового межтелового спондилодеза (DLIF) // *Кремлевская медицина. Клинический вестник.* 2018. № 3. С. 92–105. [Konovalov NA, Nazarenko AG, Vasyutin DS, Martynova MA. CT-navigable technology of direct lateral interbody fusion (DLIF). *Kremlin Medicine. Clinical Bulletin.* 2018;(3):92–105. (In Russ).]
12. Albert TJ, Purtill J, Mesa J, et al. Health outcome assessment before and after adult deformity surgery: A prospective study. *Spine (Phila Pa 1976).* 1995;20(18):2002–2004; discussion p2005. doi: 10.1097/00007632-199509150-00009
13. Transfeldt EE, Topp R, Mehbood AA, Winter RB. Surgical outcomes of decompression, decompression with limited fusion, and decompression with full curve fusion for degenerative scoliosis with radiculopathy. *Spine (Phila Pa 1976).* 2010;20(35):1872–1875. doi: 10.1097/BRS.0b013e3181ce63a2
14. DeWald CJ, Stanley T. Instrumentation-related complications of multilevel fusions for adult spinal deformity patients over age 65: Surgical considerations and treatment options in patients

with poor bone quality. *Spine (Phila Pa 1976)*. 2006;31(19 Suppl):S144–151. doi: 10.1097/01.brs.0000236893.65878.39

15. Glassman SD, Dimar JR, Carreon LY. Revision rate after adult deformity surgery. *Spine Deformity*. 2015;3(2):199–203. doi: 10.1016/j.jspd.2014.08.005

16. Yadla S, Maltenfort MG, Ratliff JK, Harrop JS. Adult scoliosis surgery outcomes: a systematic review. *Neurosurgical Focus*. 2010;28(3):E3. doi: 10.3171/2009.12.FOCUS09254

17. Никитин А.С., Гринь А.А. Сочетание дегенеративного стеноза позвоночного канала с деформацией позвоночника на поясничном уровне. Обзор литературы // *Нейрохирургия*. 2018. Т. 20, № 3. С. 91–103. [Nikitin AS, Grin AA. Combination of degenerative spinal canal stenosis with spinal deformity at the lumbar level. Literature review. *Neurosurgery*. 2018;20(3):91–103. (In Russ.)] doi: 10.17650/1683-3295-2018-20-3-91-103

18. Млявых С.Г., Боков А.Е., Алейник А.Я., и др. Открытые и минимально-инвазивные технологии в хирургическом лечении стабильных симптоматических стенозов поясничного отдела позвоночника // *Современные технологии в медицине*. 2019. Т. 11, № 4. С. 135–145. [Mlyavykh SG, Bokov AE, Aleynik AY, et al. Open and minimally invasive technologies in the surgical treatment of stable symptomatic stenoses of the lumbar spine. *Modern technologies in medicine*. 2019;11(4):135–145. (In Russ.)] doi: 10.17691/stm2019.11.4.16

19. Cobb J. Outline for the study of scoliosis. *Instructional Course Lectures*. 1948;5:261–275.

20. Nash CL, Moe JH. A study of vertebral rotation. *J Bone Joint Surg Am*. 1969;51(2):223–229.

21. Крутько А.В., Дурни П., Васильев А.И., Булатов А.В. Минимально-инвазивные технологии в хирургическом лечении дегенеративного поясничного сколиоза взрослых // *Хирургия позвоночника*. 2014. Т. 4. С. 49–56. [Krutko AV, Durni P, Vasiliev AI, Bulatov AV. Minimally invasive technologies in the surgical treatment of degenerative lumbar scoliosis in adults. *Spinal Surgery*. 2014;4:49–56. (In Russ.)]

22. Aebi M. The adult scoliosis. *European Spine Journal*. 2005;14(10):925–948. doi: 10.1007/s00586-005-1053-9

23. Булатов А.В., Климов В.С., Евсюков А.В. Применение дифференцированного подхода при проведении декомпрессиивно-стабилизирующих операций у лиц пожилого и старческого возраста с дегенеративным спондилолистезом поясничного отдела позвоночника // X съезд Ассоциации хирургов-вертебрологов (RASS): материалы съезда. Москва, 2019. С. 29–30. [Bulatov AV, Klimov VS, Evsyukov AV. Application of a differentiated approach in decompression-stabilizing operations in elderly and senile patients with degenerative spondylolisthesis of the lumbar spine. In: X Congress of the Association of Surgeons-Vertebralologists (RASS): Materials of the congress. Moscow; 2019. P. 29–30. (In Russ.)]

24. Булатов А.В., Климов В.С., Евсюков А.В. Хирургическое лечение спондилолистезов низкой степени градации: современное состояние проблемы // *Хирургия позвоночника*. 2016. Т. 13, № 3. С. 68–77. [Bulatov AV, Klimov VS, Evsyukov AV. Surgical treatment of low-grade spondylolistheses: the current state of the problem. *Spinal Surgery*. 2016;13(3):68–77. (In Russ.)] doi: 10.14531/ss2016.3.68-77

25. Крутько А.В., Васильев А.И. Биомеханические и клинико-морфологические особенности у больных дегенеративным сколиозом поясничного отдела позвоночника // Перспективы развития вертебрологии: инновационные технологии в лечении повреждений и заболеваний позвоночника и спинного мозга: материалы IV съезда межрегиональной общественной организации «Ассоциация хирургов-вертебрологов» с международным участием. Новосибирск, 2013. С. 92–95. [Krutko AV, Vasiliev AI. Biomechanical and clinical-morphological features in patients with degenerative scoliosis of the lumbar spine. In: Prospects for the development of vertebralology: innovative technologies in the treatment of injuries and diseases of the spine and spinal cord. Materials of the IV Congress of the Interregional Public organization "Association of Surgeons-Vertebralologists" with international participation. Novosibirsk; 2013. P. 92–95. (In Russ.)]

26. Климов В.С., Василенко И.И., Рябых С.О., и др. Влияние реконструкции сагиттального баланса на результаты лечения пациентов пожилого и старческого возраста с дегенеративным спондилолистезом низкой степени градации: анализ моноцентричной четырехлетней когорты // *Гений ортопедии*. 2020. Т. 26, № 4. С. 555–564. [Klimov VS, Vasilenko II, Ryabykh SO, et al. Influence of sagittal balance reconstruction on the results of treatment of elderly and senile patients with low-grade degenerative spondylolisthesis: an analysis of a monocentric four-year cohort. *Genii ortopedii*. 2020;26(4):555–564. (In Russ.)] doi: 10.18019/1028-4427-2020-26-4-555-564

27. Nikitin AS, Grin AA. Combination of degenerative lumbar spinal stenosis and spinal deformity. Literature review. *Russian Journal of Neurosurgery*. 2018;20(3):91–103. doi: 10.17650/1683-3295-2018-20-3-91-103

28. Антонов Г.И., Мануковский В.А., Иванов И.И. Сагиттальный тазовопозвоночный баланс в хирургии дегенеративного поясничного спинального стеноза // *Российский нейрохирургический журнал им. профессора А.Л. Поленова*. 2017. Т. 9, № S. С. 19. [Antonov GI, Manukovsky VA, Ivanov II. Sagittal pelvic-vertebral balance in the surgery of degenerative lumbar spinal stenosis. *Russian Neurosurgical Journal named after Professor A.L. Polenov*. 2017;9(S):19. (In Russ.)]

29. Антонов Г.И., Мануковский В.А., Иванов И.И., Кинякин В.Н. Возможности минимально-инвазивной коррекции дегенеративного сколиоза // *Нейрохирургия*. 2016. № 1. С. 107–108. [Antonov GI, Manukovsky VA, Ivanov II, Kinyakin VN. Possibilities of minimally invasive correction of degenerative scoliosis. *Neurosurgery*. 2016;(1):107–108. (In Russ.)]

30. Климов В.С., Василенко И.И., Евсюков А.В., Амелина Е.В. Влияние параметров сагиттального баланса на качество жизни у пациентов пожилого и старческого возраста, оперированных по поводу дегенеративного стеноза поясничного отдела позвоночника // *Вопросы нейрохирургии им. Н.Н. Бурденко*. 2017. Т. 81, № 2. С. 56–66. [Klimov VS, Vasilenko II, Evsyukov AV, Amelina EV. Influence of sagittal balance parameters on the quality of life in elderly and senile patients operated on for degenerative stenosis of the lumbar spine. *Questions of neurosurgery named after N.N. Burdenko*. 2017;81(2):56–66. (In Russ.)] doi: 10.17116/neiro201781256-66

31. Simmons ED. Surgical treatment of patients with lumbar spinal stenosis with associated scoliosis. *Clin Orthop Relat Res*. 2001;384:45–53. doi: 10.1097/00003086-200103000-00007

32. Simmons ED, Simmons EH. Spinal stenosis with scoliosis. *Spine (Phila Pa 1976)*. 1992;17(6 Suppl):S117–120. doi: 10.1097/00007632-199206001-00009

33. Ploumis A, Transfeldt EE, Denis F. Degenerative lumbar scoliosis associated with spinal stenosis. *Spine J*. 2007;7(4):428–436. doi: 10.1016/j.spinee.2006.07.015

34. Faldini C, Pagkrati S, Grandi G, et al. Degenerative lumbar scoliosis: features and surgical treatment. *Journal of Orthopaedics and Traumatology*. 2006;2(7):67–71. doi: 10.1007/s10195-006-0123-z

35. Faldini C. Le scoliosi degenerative. *Timeo*; 2009.

36. Lowe T, Berven SH, Schwab FJ, Bridwell KH. The SRS classification for adult spinal deformity: Building on the King, Moe and Lenke classification systems. *Spine (Phila Pa 1976)*. 2006;31(19 Suppl):S119–125. doi: 10.1097/01.brs.0000232709.48446.be

37. King HA, Moe JH, Bradford DS, Winter RB. The selection of fusion levels in thoracic idiopathic scoliosis. *J Bone Joint Surg Am*. 1983;65(9):1302–1313.

38. Lenke LG. The lenke classification system of operative adolescent idiopathic scoliosis. *Neurosurg Clin N Am*. 2007;18(2):199–206. doi: 10.1016/j.nec.2007.02.006

39. Schwab F, El-Fegoun AB, Gamez L, et al. A lumbar classification of scoliosis in the adult patient: Preliminary approach. *Spine (Phila Pa 1976)*. 2005;30(14):1670–1673. doi: 10.1097/01.brs.0000170293.81234.f0

40. Schwab F, Lafage V, Farcy JP, et al. Surgical rates and operative outcome analysis in thoracolumbar and lumbar major adult scoliosis: application of the new adult deformity classification. *Spine (Phila Pa 1976)*. 2007;32(24):2723–2730. doi: 10.1097/BRS.0b013e31815a58f2

41. Schwab F, Ungar B, Blondel B, et al. Scoliosis research society-schwab adult spinal deformity classification: A validation study. *Spine (Phila Pa 1976)*. 2012;37(20):1790. doi: 10.1097/BRS.0b013e318260d8e4
42. Smith JS, Kasliwal MK, Crawford A, et al. Outcomes, expectations, and complications overview for the surgical treatment of adult and pediatric spinal deformity. *Spine Deformity*. 2012;1(1):4–14. doi: 10.1016/j.jspd.2012.04.011
43. Гринь А.А., Никитин А.С., Юсупов С.Э. Хирургическая тактика лечения стеноза позвоночного канала на поясничном уровне у пациентов пожилого и старческого возраста // *Нейрохирургия*. 2020. Т. 22, № 1. С. 93–102. [Grin AA, Nikitin AS, Yusupov SE. Surgical tactics of treatment of spinal canal stenosis at the lumbar level in elderly and senile patients. *Neurosurgery*. 2020;22(1):93–102. (In Russ).] doi: 10.17650/1683-3295-2020-22-1-93-102
44. Климов В.С., Халепа Р.В., Амелина Е.В., и др. Влияние сочетанной патологии на результаты хирургического лечения пациентов пожилого и старческого возраста с дегенеративным стенозом позвоночного канала на поясничном уровне // *Хирургия позвоночника*. 2020. Т. 17, № 2. С. 31–42. [Klimov VS, Halepa RV, Amelina EV, et al. Influence of combined pathology on the results of surgical treatment of elderly and senile patients with degenerative spinal canal stenosis at the lumbar level. *Spinal Surgery*. 2020;17(2):31–42. (In Russ).]
45. Климов В.С., Василенко И.И., Евсюков А.В. Анализ результатов этапной коррекции тяжелых дегенеративных деформаций поясничного отдела позвоночника у пациентов пожилого и старческого возраста // X съезд Ассоциации хирургов-вертебрологов (RASS): материалы съезда. Москва, 2019. С. 62–63. [Klimov VS, Vasilenko II, Evsyukov AV. Analysis of the results of stage-by-stage correction of severe degenerative deformities of the lumbar spine in elderly and senile patients. In: X Congress of the Association of Surgeons-Vertebrologists (RASS): Materials of the congress. Moscow; 2019. P. 62–63. (In Russ).]
46. Glassman SD, Bridwell K, Dimar JR, et al. The impact of positive sagittal balance in adult spinal deformity. *Spine (Phila Pa 1976)*. 2005;30(18):2024–2029. doi: 10.1097/01.brs.0000179086.30449.96
47. Крутько А.В., Васильев А.И. Зависимость клинических проявлений от биомеханических параметров у больных дегенеративным сколиозом поясничного отдела позвоночника // *Вертебрология — проблемы, поиски, решения: сборник работ Всероссийской научно-практической конференции и конференции молодых ученых*. Москва, 2016. С. 109–112. [Krutko AV, Vasiliev AI. Dependence of clinical manifestations on biomechanical parameters in patients with degenerative scoliosis of the lumbar spine. In: *Vertebrology — problems, searches, solutions: Collection of works of the All-Russian Scientific and Practical Conference and Conference of Young Scientists*. Moscow; 2016. P. 109–112. (In Russ).]
48. Cho KJ, Suk SI, Park SR, et al. Risk factors of sagittal decompensation after long posterior instrumentation and fusion for degenerative lumbar scoliosis. *Spine (Phila Pa 1976)*. 2010;35(17):1595–601. doi: 10.1097/BRS.0b013e3181bdad89
49. Schwab FJ, Blondel B, Bess S, et al. Radiographical spinopelvic parameters and disability in the setting of adult spinal deformity: A prospective multicenter analysis. *Spine (Phila Pa 1976)*. 2013;38(13):E803–812. doi: 10.1097/BRS.0b013e318292b7b9
50. Козлов Д.М., Крутько А.В., Колотов Е.Б., Ахметьянов Ш.А. Отдаленные результаты хирургического лечения дегенеративных заболеваний поясничного отдела позвоночника у пациентов старше 60 лет // *Вопросы нейрохирургии им. Н.Н. Бурденко*. 2011. Т. 75, № 3. С. 57–61. [Kozlov DM, Krutko AV, Kolotov EB, Akhmetyanov SA. Long-term results of surgical treatment of degenerative diseases of the lumbar spine in patients older than 60 years. *Questions of neurosurgery named after N.N. Burdenko*. 2011;75(3):57–61. (In Russ).]
51. Bradford DS, Tay BK, Hu SS. Adult scoliosis: Surgical indications, operative management, complications, and outcomes. *Spine (Phila Pa 1976)*. 1999;24(24):2617–2629. doi: 10.1097/00007632-199912150-00009
52. Marchesi DG, Aebi M. Pedicle fixation devices in the treatment of adult lumbar scoliosis. *Spine (Phila Pa 1976)*. 1992;17(8 Suppl):S304–309. doi: 10.1097/00007632-199208001-00016
53. Akbarnia BA, Ogilvie JW, Hammerberg KW. Debate: Degenerative scoliosis — to operate or not to operate. *Spine (Phila Pa 1976)*. 2006;31(19 Suppl):S195–201. doi: 10.1097/01.brs.0000234732.43489.0f
54. Irmola TM, Häkkinen A, Järvenpää S, et al. Reoperation rates following instrumented lumbar spine fusion. *Spine (Phila Pa 1976)*. 2018;43(4):295–301. doi: 10.1097/BRS.0000000000002291
55. Vaccaro AR, Ball ST. Indications for instrumentation in degenerative lumbar spinal disorders. *Orthopedics*. 2000;23(3):260–271; quiz 272-3.
56. Minamide A, Yoshida M, Iwahashi H, et al. Minimally invasive decompression surgery for lumbar spinal stenosis with degenerative scoliosis: predictive factors of radiographic and clinical outcomes. *J Orthop Sci*. 2017;22(3):377–383. doi: 10.1016/j.jos.2016.12.022
57. Telfeian AE, Oyelese A, Fridley J, Gokaslan ZL. Transforaminal endoscopic decompression in the setting of lateral lumbar spondylolisthesis. *World Neurosurg*. 2018;117:321–325. doi: 10.1016/j.wneu.2018.06.106
58. Млявых С.Г., Боков А.Е., Алейник А.А., Яшин К.С. Сравнение результатов минимально инвазивных и открытых хирургических технологий у пациентов с симптоматическим стенозом поясничного отдела позвоночника на фоне сколиотической деформации // *Вестник травматологии и ортопедии им. Н.Н. Приорова*. 2019. № 4. С. 33–42. [Mlyavykh SG, Bokov AE, Aleynik AY, Yashin KS. Comparison of the results of minimally invasive and open surgical technologies in patients with symptomatic stenosis of the lumbar spine against the background of scoliotic deformity. *Bulletin of Traumatology and Orthopedics named after N.N. Priorov*. 2019;(4):33–42. (In Russ).] doi: 10.17116/vto201904133
59. Cho KJ, Suk SI, Park SR, et al. Short fusion versus long fusion for degenerative lumbar scoliosis. *Eur Spine J*. 2008;17(5):650–656. doi: 10.1007/s00586-008-0615-z
60. Wang G. Surgical treatments for degenerative lumbar scoliosis: a meta-analysis. *Eur Spine J*. 2015;24(8):1792–1799. doi: 10.1007/s00586-015-3942-x
61. Wong E, Altaf F, Oh LJ, Gray RJ. Adult degenerative lumbar scoliosis. *Orthopedics*. 2017;40(6):e930–e939. doi: 10.3928/01477447-20170606-02
62. Denisov AA, Ptashnikov DA, Mikhaylov DA, et al. Individual lordotic cages implantation and radiographic evaluation of segmental and lumbar lordosis correction for patients with adult degenerative scoliosis. *Traumatology and Orthopedics of Russia*. 2020;26(2):71–78. doi: 10.21823/2311-2905-2020-26-2-71-78
63. Gupta MC. Degenerative scoliosis: options for surgical management. *Orthop Clin North Am*. 2003;34(2):269–279. doi: 10.1016/s0030-5898(03)00029-4
64. Cho KJ, Kim KT, Kim WJ, et al. Pedicle subtraction osteotomy in elderly patients with degenerative sagittal imbalance. *Spine (Phila Pa 1976)*. 2013;38(24):E1561–1566. doi: 10.1097/BRS.0b013e3182a63c29
65. Edwards CC, Bridwell KH, Patel A, et al. Thoracolumbar deformity arthrodesis to L5 in adults: The fate of the L5–S1 disc. *Spine (Phila Pa 1976)*. 2003;28(18):2122–2131. doi: 10.1097/01.BRS.0000084266.37210.85
66. Kuhns CA, Bridwell KH, Lenke LG, et al. Thoracolumbar deformity arthrodesis stopping at L5 fate of the L5–S1 disc, minimum 5-year follow-up. *Spine (Phila Pa 1976)*. 2007;32(24):2771–2776. doi: 10.1097/BRS.0b013e31815a7ece
67. Cho KJ, Suk SI, Park SR, et al. Complications in posterior fusion and instrumentation for degenerative lumbar scoliosis. *Spine (Phila Pa 1976)*. 2007;20(32):2232–2237. doi: 10.1097/BRS.0b013e31814b2d3c
68. Chrastil J, Patel AA. Complications associated with posterior and transforaminal lumbar interbody fusion. *J Am Acad Orthop Surg*. 2012;20(5):283–291. doi: 10.5435/JAAOS-20-05-283

## ОБ АВТОРАХ

Автор, ответственный за переписку:

**Яриков Антон Викторович**, к.м.н.;  
адрес: Российская Федерация, 603001, Нижний  
Новгород, наб. Нижне-Волжская, д. 2;  
e-mail: anton-yarikov@mail.ru; eLibrary SPIN: 8151-2292;  
ORCID: <https://orcid.org/0000-0002-4437-4480>

Соавторы:

**Денисов Антон Андреевич**;  
e-mail: denisov1993@gmail.com; eLibrary SPIN: 7505-7491;  
ORCID: <https://orcid.org/0000-0002-9178-8715>

**Смирнов Игорь Игоревич**;  
e-mail: igorev\_19931993@mail.ru; eLibrary SPIN: 6390-0872;  
ORCID: <https://orcid.org/0000-0002-1766-9515>

**Калинкин Александр Александрович**, к.м.н.;  
e-mail: aleksandr\_kalinkin27@mail.ru;  
eLibrary SPIN: 9919-5834;  
ORCID: <https://orcid.org/0000-0003-0720-4850>

**Долотин Денис Николаевич**;  
e-mail: d.dolotin@mail.ru; eLibrary SPIN: 1716-6880;  
ORCID: <https://orcid.org/0000-0003-0430-6595>

**Масевнин Сергей Владимирович**, к.м.н.;  
e-mail: drmasevnin@gmail.com; eLibrary SPIN: 5505-2641;  
ORCID: <https://orcid.org/0000-0002-3879-4550>

**Докиш Михаил Юрьевич**, к.м.н.;  
e-mail: dokish@mail.ru; eLibrary SPIN: 1984-6401,  
ORCID: <https://orcid.org/0000-0002-9191-1787>

**Перльмуттер Ольга Александровна**, д.м.н.,  
профессор; e-mail: oaperlmutter@mail.ru;  
eLibrary SPIN: 1243-9601;  
ORCID: <https://orcid.org/0000-0003-2894-4110>

**Соснин Андрей Геннадьевич**, к.м.н.;  
e-mail: sosdoc@yandex.ru; eLibrary SPIN: 6493-2303;  
ORCID: <https://orcid.org/0000-0001-7912-3756>

**Фраерман Александр Петрович**, д.м.н., профессор;  
e-mail: operacii39@mail.ru; eLibrary SPIN: 2974-3349;  
ORCID: <https://orcid.org/0000-0003-3486-6124>

**Симонов Александр Евгеньевич**, к.м.н.;  
e-mail: asimo@ya.ru; eLibrary SPIN: 7575-5957;  
ORCID: <https://orcid.org/0000-0001-7892-4893>

**Санникова Екатерина Витальевна**, к.м.н.,  
e-mail: sannikovaekaterina@rambler.ru;  
eLibrary SPIN: 2715-4820;  
ORCID: <https://orcid.org/0000-0002-9171-1697>

## AUTHORS INFO

The author responsible for the correspondence:

**Anton V. Yarikov**, MD, Cand. Sci. (Med.);  
address: 2, nab. Nizhne-Volzhskaya, 603001,  
Nizhny Novgorod, Russia; e-mail: anton-yarikov@mail.ru;  
eLibrary SPIN: 8151-2292;  
ORCID: <https://orcid.org/0000-0002-4437-4480>

Co-authors:

**Anton A. Denisov**;  
e-mail: denisov1993@gmail.com; eLibrary SPIN: 7505-7491;  
ORCID: <https://orcid.org/0000-0002-9178-8715>

**Igor I. Smirnov**;  
e-mail: igorev\_19931993@mail.ru; eLibrary SPIN: 6390-0872;  
ORCID: <https://orcid.org/0000-0002-1766-9515>

**Alexandr A. Kalinkin**, MD, Cand. Sci. (Med.);  
e-mail: aleksandr\_kalinkin27@mail.ru;  
eLibrary SPIN: 9919-5834;  
ORCID: <https://orcid.org/0000-0003-0720-4850>

**Denis N. Dolotin**; e-mail: d.dolotin@mail.ru;  
eLibrary SPIN: 1716-6880;  
ORCID: <https://orcid.org/0000-0003-0430-6595>

**Sergey V. Masevnin**, MD; Cand. Sci. (Med.);  
e-mail: drmasevnin@gmail.com; eLibrary SPIN: 5505-2641;  
ORCID: <https://orcid.org/0000-0002-3879-4550>

**Michail Y. Dokish**, MD, Cand. Sci. (Med.);  
e-mail: dokish@mail.ru; eLibrary SPIN: 1984-6401,  
ORCID: <https://orcid.org/0000-0002-9191-1787>

**Olga A. Perlmutter**, MD, Dr. Sci. (Med.), Professor;  
e-mail: oaperlmutter@mail.ru;  
eLibrary SPIN: 1243-9601;  
ORCID: <https://orcid.org/0000-0003-2894-4110>

**Andrey G. Sosnin**, MD, Cand. Sci. (Med.);  
e-mail: sosdoc@yandex.ru; eLibrary SPIN: 6493-2303;  
ORCID: <https://orcid.org/0000-0001-7912-3756>

**Alexandr P. Fraerman**, MD, Dr. Sci. (Med.), Professor;  
e-mail: operacii39@mail.ru; eLibrary SPIN: 2974-3349;  
ORCID: <https://orcid.org/0000-0003-3486-6124>

**Alexandr E. Simonov**, MD, Cand. Sci. (Med.);  
e-mail: asimo@ya.ru; eLibrary SPIN: 7575-5957;  
ORCID: <https://orcid.org/0000-0001-7892-4893>

**Ekaterina V. Sannikova**, MD, Cand. Sci. (Med.);  
e-mail: sannikovaekaterina@rambler.ru;  
eLibrary SPIN: 2715-4820;  
ORCID: <https://orcid.org/0000-0002-9171-1697>