

ИЗМЕНЕНИЕ ТАКТИКИ РЕНТГЕНЭНДОВАСКУЛЯРНОГО ЛЕЧЕНИЯ БОЛЬНЫХ ОСТРЫМ КОРОНАРНЫМ СИНДРОМОМ С ПРОМЕЖУТОЧНОЙ И ТЯЖЕЛОЙ СТЕПЕНЬЮ ПОРАЖЕНИЯ КОРОНАРНОГО РУСЛА ПО ШКАЛЕ SYNTAX В УСЛОВИЯХ ПАНДЕМИИ COVID-19

А.В. Бочаров¹, Л.В. Попов²

¹ Костромская областная клиническая больница имени Королева Е.И., Кострома, Российская Федерация

² Национальный медико-хирургический центр имени Н.И. Пирогова, Москва, Российская Федерация

Рассматриваются связанные с карантинными мероприятиями вследствие коронавирусной инфекции COVID-19 изменения структуры клинических групп пациентов с острым коронарным синдромом, поступивших в отделение рентгенохирургии Регионального сосудистого центра. Представлена измененная тактика эндоваскулярного лечения острого коронарного синдрома в условиях пандемии COVID-19.

Ключевые слова: острый коронарный синдром, инфаркт миокарда, стентирование коронарных артерий, чрескожное коронарное вмешательство, коронавирус, COVID-19.

(Для цитирования: Бочаров А.В., Попов Л.В. Изменение тактики рентгенэндоваскулярного лечения больных острым коронарным синдромом с промежуточной и тяжелой степенью поражения коронарного русла по шкале SYNTAX в условиях пандемии COVID-19. *Клиническая практика.* 2020;11(2):118–121. doi: 10.17816/clinpract34519)

CHANGING THE TACTICS OF X-RAY ENDOVASCULAR TREATMENT OF PATIENTS WITH ACUTE CORONARY SYNDROME WITH INTERMEDIATE AND SEVERE DEGREES OF CORONARY LESIONS ON THE SYNTAX SCALE IN THE CONDITIONS OF THE COVID-19 PANDEMIC

A.V. Bocharov¹, L.V. Popov²

¹ Kostroma Regional Clinical Hospital named after Korolev E.I., Kostroma, Russian Federation

² National Medical and Surgical Center named after N.I. Pirogov, Moscow, Russian Federation

This article shows the changes in the structure of patients with acute coronary syndrome admitted to the Department of X-ray Surgery of the Regional Vascular Center, associated with the quarantine measures due to the COVID-19 coronavirus infection. The modified tactics of endovascular treatment of acute coronary syndrome in the context of the COVID-19 pandemic is presented.

Keywords: acute coronary syndrome, myocardial infarction, coronary artery stenting, percutaneous coronary intervention, coronavirus, COVID-19.

(For citation: Bocharov AV, Popov LV. Changing the Tactics of X-Ray Endovascular Treatment of Patients with Acute Coronary Syndrome with Intermediate and Severe Degrees of Severity of Coronary Lesions on the SYNTAX Scale in the Conditions of the COVID-19 Pandemic. *Journal of Clinical Practice.* 2020;11(2):118–121. doi: 10.17816/clinpract34519)

АКТУАЛЬНОСТЬ

Болезни системы кровообращения до настоящего времени сохраняют ведущие позиции среди причин смертности и инвалидизации населения развитых и развивающихся стран [1]. В услови-

ях пандемии коронавирусной инфекции пациенты с болезнями системы кровообращения представляют особую группу риска, так как непосредственно сам вирус SARS-CoV-2, а также карантинные мероприятия, в том числе меры по самоизоляции,

способствуют утяжелению течения заболеваний сердечно-сосудистой системы, увеличению частоты обострений хронических заболеваний, в частности острого коронарного синдрома [2].

ПАЦИЕНТЫ С ИШЕМИЧЕСКОЙ БОЛЕЗНЬЮ СЕРДЦА: СТРАТЕГИИ ЭНДОВАСКУЛЯРНОГО ЛЕЧЕНИЯ

Диагноз острого коронарного синдрома является предварительным и требует уточнения лечащим врачом не позднее 48 ч от момента поступления. В группе острого коронарного синдрома наиболее часто встречаются острый инфаркт миокарда, нестабильная стенокардия и впервые возникшая стенокардия [3, 4]. Учитывая различную тактику лечения и прогноз развития неблагоприятных сердечно-сосудистых событий, пациентов с острым коронарным синдромом по результатам электрокардиограммы делят на 2 группы — с подъемом и без подъема сегмента ST [5, 6]. Тем не менее любое инфекционное осложнение, в том числе и COVID-19, может увеличивать риск неблагоприятных сердечно-сосудистых событий и ухудшать прогноз [7, 8].

Ожидается, что в группе ишемической болезни сердца во время текущей пандемии COVID-19 максимальный риск возникновения осложнений и худший прогноз имеют пациенты со стенокардией и тяжелым анатомическим поражением коронарного русла по шкале SYNTAX, а также пациенты с острым коронарным синдромом с промежуточ-

ной степенью тяжести поражения коронарных артерий по шкале SYNTAX и выполненным стентированием симптомзависимой артерии, ожидающие аортокоронарного шунтирования. Этому способствуют ограничение (запрет) на оказание плановой медицинской помощи, закрытие консультативных кардиологических поликлиник, уменьшение пропускной способности рентгеноперационного блока вследствие увеличения интервалов между интервенциями. Значимое падение уровня жизни экономически активного населения, высокая стрессовая нагрузка населения, отсутствие социальной рекламы по профилактике острого инфаркта миокарда вследствие пандемии COVID-19, с одной стороны, не привели к увеличению количества случаев экстренной реваскуляризации коронарных артерий у пациентов с острым коронарным синдромом ($t = 30; p < 0,05$) (рис. 1), с другой стороны — увеличилось время от момента возникновения клинических симптомов до госпитализации в стационар ($t = 2,1; p < 0,05$) (рис. 2), чем, соответственно, обусловлено более тяжелое течение инфаркта миокарда. Также возросло количество повторных госпитализаций пациентов с тяжелым многососудистым поражением коронарного русла, которым было выполнено стентирование инфарктзависимой артерии, и ожидающим выполнения аортокоронарного шунтирования ($t = 7,9; p < 0,05$) (см. рис. 1).

С учетом вышеизложенного было принято решение о необходимости изменения стратегии эндоваскулярного лечения больных острым

Рис. 1. Общее количество стентирований коронарных артерий, а также количество стентирований в группе ожидания аортокоронарного шунтирования (АКШ) за периоды март-апрель 2016–2020 гг.

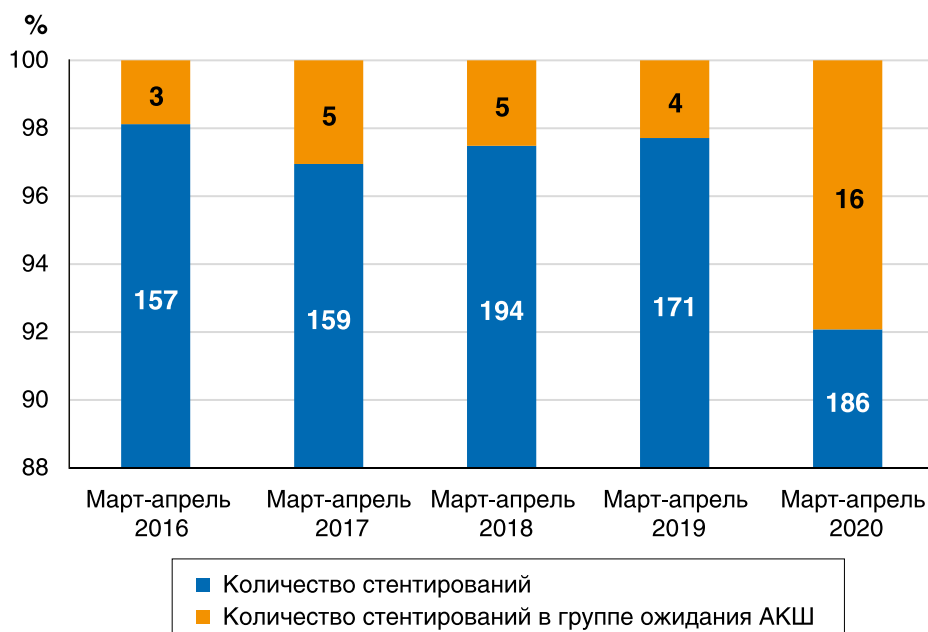
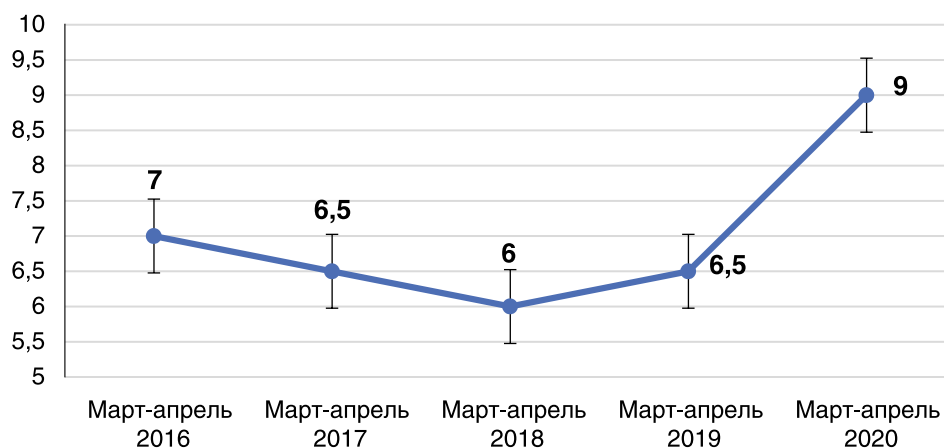


Рис. 2. Время от момента появления клинических симптомов острого коронарного синдрома до ревазуляризации миокарда за периоды марта-апреля 2016–2020 гг. (определено в результате анализа данных 900 пациентов)



коронарным синдромом и многососудистым поражением коронарного русла с тяжелой или промежуточной степенью тяжести по шкале SYNTAX, в частности отказ от стентирования только инфарктзависимой артерии в пользу максимально полной эндоваскулярной ревазуляризации коронарного русла, при невозможности выполнения последней — стентирование гемодинамически значимых поражений проксимальных и средних отделов крупных коронарных артерий и/или их ветвей, включая ствол левой коронарной артерии (рис. 3).

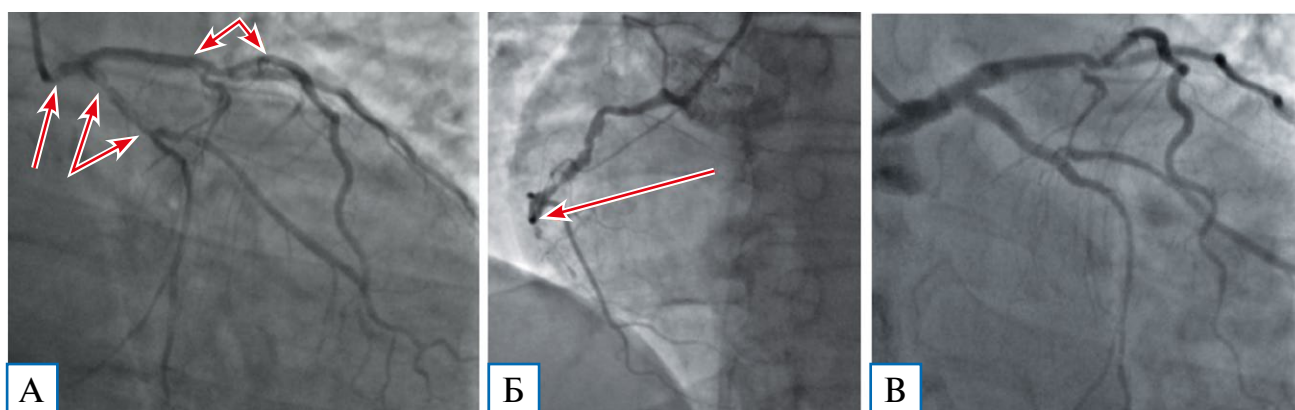
Несмотря на данные существующих исследований и рекомендаций, в условиях COVID-19 данная тактика, вероятно, уменьшила количество больших неблагоприятных сердечно-сосудистых событий у пациентов с тяжелым и промежуточным поражением коронарного русла, в том числе с поражением ствола левой коронарной артерии. Хотя в дальней-

шем, скорее всего, будет иметь место увеличение их числа, прежде всего за счет развития рестеноза, и возрастет потребность этих пациентов в аортокоронарном шунтировании, что требует дальнейшего наблюдения.

ЗАКЛЮЧЕНИЕ

В условиях карантинных мероприятий вследствие коронавирусной инфекции COVID-19 отмечается увеличение времени от момента возникновения клинических симптомов до госпитализации в стационар ($t = 2,1$; $p < 0,05$), а также количества повторных госпитализаций пациентов с тяжелым многососудистым поражением коронарного русла, которым было выполнено стентирование симптомзависимой артерии, и ожидающим выполнения аортокоронарного шунтирования ($t = 7,9$; $p < 0,05$). В этих условиях следует выполнять максимально

Рис. 3. Коронароангиограмма пациента Б. с тяжелым поражением коронарного русла (38 баллов по шкале SYNTAX)



Примечание. А — гемодинамически значимые стенозы проксимального сегмента ствола левой коронарной артерии, проксимального сегмента огибающей артерии и средней трети передней нисходящей артерии (стрелки); Б — окклюзия правой коронарной артерии (стрелка); В — непосредственно после стентирования коронарного русла.

полную эндоваскулярную реваскуляризацию коронарного русла, при невозможности выполнения последней — стентирование гемодинамически значимых поражений проксимальных и средних отделов крупных коронарных артерий и/или их ветвей, включая ствол левой коронарной артерии.

Сообщение создано на основе данных Регионального сосудистого центра Костромской области и отражает позицию авторов, которая может изменяться по мере поступления новой информации.

ИСТОЧНИК ФИНАНСИРОВАНИЯ

Отсутствует.

КОНФЛИКТ ИНТЕРЕСОВ

Авторы подтверждают отсутствие конфликта интересов, о котором необходимо сообщить.

УЧАСТИЕ АВТОРОВ

А.В. Бочаров — идея, написание текста, сбор данных, обработка данных, проверка; Л.В. Попов — написание текста, обработка данных, проверка. Авторы прочли и одобрили финальную версию до публикации.

СПИСОК ЛИТЕРАТУРЫ

1. WHO. The top 10 causes of death [cited 24 May 2018]. Available from: <https://www.who.int/news-room/fact-sheets/detail/the-top-10-causes-of-death>.

КОНТАКТНАЯ ИНФОРМАЦИЯ

Бочаров Александр Владимирович, к.м.н. [**Aleksandr V. Bocharov**, MD, PhD];

адрес: Россия, 156013, Кострома, пр. Мира, д. 114 [**address:** 114 avenue Prospekt Mira, 156013 Kostroma, Russia]; **e-mail:** bocharovav@mail.ru, **SPIN-код:** 6073-1445,

ORCID: <https://orcid.org/0000-0002-6027-2898>

Попов Леонид Валентинович, д.м.н., профессор [**Leonid V. Popov**, MD, PhD, Professor];

e-mail: popovcardio@mail.ru, **ORCID:** <https://orcid.org/0000-0002-0530-3268>

2. Шляхто Е.В., Конради А.О., Арутюнов Г.П., и др. Руководство по диагностике и лечению болезней системы кровообращения в контексте пандемии COVID-19 // *Российский кардиологический журнал*. — 2020. — Т.25. — №3. — С. 3801. [Shlyakhto EV, Konradi AO, Arutyunov GP, et al. Guidelines for the diagnosis and treatment of circulatory diseases in the context of the COVID-19 pandemic. *Russian Journal of Cardiology*. 2020;25(3):3801. (In Russ).] doi: 10.15829/1560-4071-2020-3-3801.

3. Мелехов А.В., Островская Ю.И. Острый коронарный синдром: тактика на догоспитальном этапе. Атмосфера // *Новости кардиологии*. — 2018. — №1. — С. 30–34. [Melekhov AV, Ostrovskaya Yul. Acute coronary syndrome: Prehospital Strategy. *Atmosphere. Cardiology News*. 2018;(1):30-34. (In Russ).]

4. Перепеч Н.Б. Острый коронарный синдром: патогенез, диагностика, лечение, реабилитация (часть 1) // *КардиоСоматика*. — 2016. — Т.7. — №1. — С. 70–81. [Perepetch NB. Acute coronary syndrome: pathogenesis, diagnosis, treatment, rehabilitation (part I). *CardioSomatics*. 2016;7(1):70-81. (In Russ).]

5. Ibanez B, James S, Agewall S, et al. 2017 ESC Guidelines for the management of acute myocardial infarction in patients presenting with ST-segment elevation: The Task Force for the management of acute myocardial infarction in patients presenting with ST-segment elevation of the European Society of Cardiology (ESC). *European Heart Journal*. 2018;39(2):119–177. doi:10.1093/eurheartj/ehx393.

6. Roffi M, Patrono C, Collet JPh, et al. 2015 ESC Guidelines for the management of acute myocardial infarction in patients presenting without ST-segment elevation: The Task Force for the management of acute myocardial infarction in patients presenting without ST-segment elevation of the European Society of Cardiology (ESC). *European Heart Journal*. 2016;37(3):267–315. doi:10.1093/eurheartj/ehv320.

7. Musher DM, Abers MS, Corrales-Medina VF. Acute Infection and myocardial infarction. *NEJM*. 2019;380:171-176.

8. Warren-Gash Ch, Blackburn R, Whitaker H, et al. Laboratory-confirmed respiratory infections as triggers for acute myocardial infarction and stroke: a self-controlled case series analysis of national linked datasets from Scotland. *Eur Respir J*. 2018;51:1701794. doi: 10.1183/13993003.01794-2017.