Синдром FXTAS (тремор/атаксия, ассоциированные с ломкой Х-хромосомой)

Е.С. Остапчук[1, 2], М.В. Малахов[2], С.С. Чиквиладзе[2], В.В. Кузнецов[2], Ю.С. Морозова[1]

[1] Тюменский государственный медицинский университет, Тюмень, Россия;

[2] Областная клиническая больница № 1, Тюмень, Россия

АННОТАЦИЯ

Обоснование. *Синдром FXTAS (Fragile X Associated Tremor/Ataxia Syndrome) — нейродегенеративное заболевание с поздним началом, которое возникает у мужчин и женщин, являющихся носителями мутации в гене FMR1, расположенном на хромосоме X. Заболевание проявляется высокой фенотипической вариабельностью (тремор, мозжечковая атаксия, паркинсонизм, глазодвигательные расстройства, когнитивные и психические нарушения). Вследствие недостаточной осведомлённости врачей о данной патологии пациентам с синдромом FXTAS часто ставят неправильный диагноз (эссенциальный тремор, болезнь Паркинсона, мультисистемная атрофия, спиноцеребеллярная атаксия и др.).* ***Описание клинического случая.*** *Представлен пациент в возрасте 68 лет с тяжёлым анамнезом (ишемическая болезнь сердца, постинфарктный кардиосклероз с формированием постинфарктной аневризмы, артериальная гипертензия, туберкулёз лёгких, хроническая обструктивная болезнь лёгких, сахарный диабет 2-го типа), у которого синдром FXTAS дебютировал с тремора, нарушения координации движений, проблемы равновесия, когнитивных расстройств и аффективных нарушений. Заболевание подтверждено генетическим анализом (в гене FMR1 обнаружено 96 повторов CGG). У дочери пациента выявлена премутация гена FMR1, у внука — синдром Мартина–Белл.* ***Заключение.*** *Врачам-неврологам и специалистам смежных областей следует помнить о синдроме FXTAS (тремор/атаксия, ассоциированные с ломкой Х-хромосомой), и при наличии у пациента соответствующей симптоматики исключить редкое нейродегенеративное заболевание путём генетического исследования мутации в гене FMR1.*

Ключевые слова: *синдром FXTAS; ломкая Х-хромосома; тремор; атаксия; нейродегенеративное заболевание; ген; нарушение координации.*

Для цитирования:

Остапчук Е.С., Малахов М.В., Чиквиладзе С.С., Кузнецов В.В., Морозова Ю.С. Синдром FXTAS (тремор/атаксия, ассоциированные с ломкой Х-хромосомой). *Клиническая практика.* 2025;16(3):98–104. doi: 10.17816/clinpract676523 EDN: TYCUEA

Поступила 01.03.2025 Принята 27.08.2025 Опубликована online 09.09.2025

ОБОСНОВАНИЕ

Синдром FXTAS (Fragile X Associated Tremor/Ataxia Syndrome) — редкое нейродегенеративное заболевание с поздним началом, которое возникает у носителей мутации в гене *FMR1* (Fragile X Mental Retardation 1), расположенном на Х-хромосоме, и связано с увеличением повторов CGG (цитозин-гуанин-гуанин) в этом гене [1].

Синдром FXTAS считается редким заболеванием, возможно, из-за недостаточной диагностики данной патологии. В норме количество повторов CGG варьирует от 5 до 54. Увеличение количества тринуклеотидов (>200 повторов CGG) приводит к нарушению синтеза белка FMR1 (полное метилирование гена и потеря функции, связанной с синтезом белка FMR1) и патологии развития нервной системы — синдрому Мартина–Белл или синдрому умственной отсталости, сцепленной с ломкой хромосомой X [2, 3]. Состояние, при котором количество повторов CGG больше нормативных показателей (>55), но не превышает порогового значения (>200 повторов CGG), принято называть премутацией. Премутация может проявляться четырьмя различными профилями нарушений:

1) нарушения развития детского возраста (негрубые отклонения когнитивного развития, расстройство аутистического спектра, синдром дефицита внимания и гиперактивности);
2) нарушения репродуктивной функции и другие соматические проблемы у женщин (синдром первичной овариальной недостаточности, гипотиреоз);

https://doi.org/10.17816/clinpract676523

© Eco-Vector, 2025
The article can be used
under the CC BY-NC-ND 4 license

клиническая практика 2025 Том 16 №3

FXTAS (Fragile X-Associated Tremor/Ataxia Syndrome)

E.S. Ostapchuk[1, 2], M.V. Malakhov[2], S.S. Chikviladze[2], V.V. Kuznetsov[2], Yu.S. Morozova[1]

[1] Tyumen State Medical University, Tyumen, Russia;

[2] The Regional Clinical Hospital №1, Tyumen, Russia

ABSTRACT

BACKGROUND: *FXTAS Syndrome (Fragile X-Associated Tremor/Ataxia Syndrome) is a neurodegenerative disease with late onset, which manifests in men and women carrying the mutation in the FMR1 gene, located in the X-chromosome. The disease manifests with high phenotypic variability (tremor, cerebellar ataxia, parkinsonism, oculomotor disorders, cognitive and mental disorders). Due to the insufficient awareness among the physicians on this disease, FXTAS Syndrome patients often get incorrect diagnosis (essential tremor, Parkinson disease, multisystem atrophy, spinocerebellar ataxia etc.).* ***CLINICAL CASE DESCRIPTION:*** *The case presented is the patient aged 68 years with a severe past medical history (ischemic heart disease, post-infarction cardiosclerosis with the formation of post-infarction aneurism, arterial hypertension, pulmonary tuberculosis, chronic obstructive pulmonary disease, type 2 diabetes), in which the FXTAS Syndrome has first manifested with tremors, impaired coordination of motions, balance problems, cognitive disorders and affective disorders. The disease was confirmed by the genetic test (in the FMR1 gene, 96 CGG repeats were found). The patient's daughter was examined with detecting the premutation of the FMR1 gene, while the grandson has a Martin-Bell syndrome.* ***CONCLUSION:*** *Neurologists and specialists of adjacent fields should keep in mind the FXTAS Syndrome (Fragile X-Associated Tremor/Ataxia Syndrome) and, in case of the patient having the corresponding symptoms, should rule out this rare neurodegenerative disease by arranging the genetic testing to reveal the mutation in the FMR1 gene.*

Keywords: *FXTAS syndrome; fragile X-chromosome; tremor; ataxia; neurodegenerative disease; gene; impaired coordination.*

For citation:

Ostapchuk ES, Malakhov MV, Chikviladze SS, Kuznetsov VV, Morozova YuS. FXTAS (Fragile X-Associated Tremor/Ataxia Syndrome). *Journal of Clinical Practice*. 2025;16(3):98–104.
doi: 10.17816/clinpract676523 EDN: TYCUEA

Submitted 01.03.2025 Accepted 27.08.2025 Published online 09.09.2025

3) нейродегенеративные нарушения в старческом возрасте (синдром тремора и атаксии, или FXTAS, чаще у мужчин);
4) психоэмоциональные проблемы (депрессия, тревожные расстройства, обсессивно-компульсивное расстройство) [2].

Синдром FXTAS дебютирует к 50 годам и старше с частотой встречаемости в популяции 1/1000–2000. Синдром FXTAS чаще встречается у мужчин по сравнению с женщинами, что связано с механизмом наследования, так как мужчины имеют только одну Х-хромосому, вследствие чего более подвержены мутации. Наличие второй Х-хромосомы у женщин компенсирует патологический аллель гена *FRM1* [4]. С возрастом вероятность клинического проявления синдрома FXTAS возрастает, что подчёркивает важность мониторинга здоровья носителей патологического аллеля после 50 лет [4].

Патогенез синдрома FXTAS многофакторный. Во-первых, в основе патогенеза FXTAS лежит нейротоксичность вследствие формирующихся некодирующих рибосомальных РНК с удлинёнными последовательностями CGG, которые влияют на функцию различных белков, что вызывает нарушение функции и апоптоз нейронов [5]. Во-вторых, дисфункция митохондрий из-за экспансии CGG приводит к нарушению энергетического обмена в клетках и генерации свободных радикалов. Эти метаболические нарушения могут способствовать нейродегенерации. В-третьих, воспалительные процессы с высоким уровнем воспалительных маркеров у пациентов с FXTAS отрицательно влияют на нейроваскулярное взаимодействие и нейропластичность. К тому же активность определённых генов и белков, участвующих в защите нейронов от стресса, может быть изменена у пациентов

с синдромом FXTAS, что способствует увеличению чувствительности нейронов к повреждающим факторам [5–10].

У взрослых клинические проявления FXTAS обычно начинаются после 50 лет, чаще с кинетического тремора, и в дальнейшем присоединяются элементы мозжечковой атаксии [3]. Заболевание проявляется высокой фенотипической вариабельностью, в клинической картине кроме тремора и мозжечковой атаксии можно наблюдать синдром паркинсонизма, глазодвигательные и когнитивные расстройства, а также аффективные изменения, такие как депрессия и тревога [8]. Некоторые пациенты могут предъявлять жалобы на нарушения сна и изменения в эмоциональной сфере [9].

Носители мутации в гене *FMR1*, расположенном на X-хромосоме, могут иметь сопутствующую цереброваскулярную патологию и другие неврологические заболевания, такие как болезнь Паркинсона и другие расстройства, что затрудняет диагностику [11]. Диагностика синдрома FXTAS включает несколько ключевых этапов. Важным аспектом является сбор анамнеза, который позволяет выявить наличие тремора и нарушения координации, в том числе аналогичные симптомы у близких родственников. В семье, где ранее наблюдались случаи синдрома хрупкой X-хромосомы, вероятность наличия FXTAS у мужчин старшего возраста особенно высока. Подтверждение диагноза требует фрагментного анализа гена *FMR1* с целью обнаружения удлинённых последовательностей CGG.

У пациентов с синдромом FXTAS обязательным является проведение магнитно-резонансной томографии (МРТ) для оценки нейродегенеративного процесса головного мозга. Основными диагностическими признаками на МРТ головного мозга являются поражение белого вещества средней ножки мозжечка и уменьшение объёма мозжечка, приводящее к нарушению координации движений; изменения в белом веществе в виде гиперинтенсивных областей в режиме T2-взвешенных изображений, особенно в области лобных и затылочных долей; атрофические изменения в других отделах центральной нервной системы, в частности подкорковых структурах и стволе мозга. Кроме того, характерным является наличие микроструктурных изменений, обнаруживаемых на специальных последовательностях МРТ [12].

На данный момент не существует специфической терапии для синдрома FXTAS. Применяется симптоматическое лечение, направленное на минимизацию клинических проявлений. Важным аспектом лечения является персонифицированная реабилитационная терапия для улучшения моторных навыков и когнитивных функций [13].

Прогноз у пациентов с синдромом FXTAS зависит от множества факторов, включая возраст, в котором поставлен правильный диагноз, степень выраженности симптомов, а также индивидуальные особенности развития заболевания и ответ на лечение. Хотя синдром FXTAS является прогрессирующим расстройством, скорость прогрессирования индивидуальна, и многие пациенты могут поддерживать приемлемое качество жизни в течение многих лет. Со временем, однако, у большинства пациентов происходит ухудшение двигательных функций и когнитивных способностей. Подтверждает диагноз синдрома FXTAS генетическая консультация членов семьи и выявление мутации в гене *FMR1*.

ОПИСАНИЕ СЛУЧАЯ

О пациенте

Пациент Б., 68 лет, русский, с высшим образованием, поступил на стационарное лечение ГБУЗ Тюменской области «Областная клиническая больница № 1» в феврале 2025 года с жалобами на тремор левой кисти, беспокойство, тревогу и утомляемость.

Анамнез заболевания. Около двух лет назад впервые появился лёгкий непостоянный тремор в руке слева. Со слов пациента, ухудшение состояния началось несколько месяцев назад (18.10.2024), когда он упал, ударился головой (причину падения пациент объяснить не может). За медицинской помощью не обращался. Жена отмечает, что в последнее время стал «заторможен, подозрителен», перестал выходить на улицу, объясняя отсутствием желания.

01.11.2024 утром не смог встать с кровати, закружилась голова, возникла слабость во всём теле, особенно в ногах, упал. В стационаре проведена МРТ головного мозга в диффузионно-взвешенном режиме (Diffusion Weight Imaging, DWI): симметричное повышение сигнала от кортикомедуллярного перехода больших полушарий головного мозга, волокон мозолистого тела, вещества средних ножек мозжечка (рис. 1).

28.01.2025 консультирован генетиком (исследование экспансии CGG-повторов в гене *FMR1*): обнаружена предэкспрессия CGG-повторов (96/0). Повышен риск развития синдрома тремора-атаксии.

https://doi.org/10.17816/clinpract676523

клиническая практика 2025 Том 16 №3

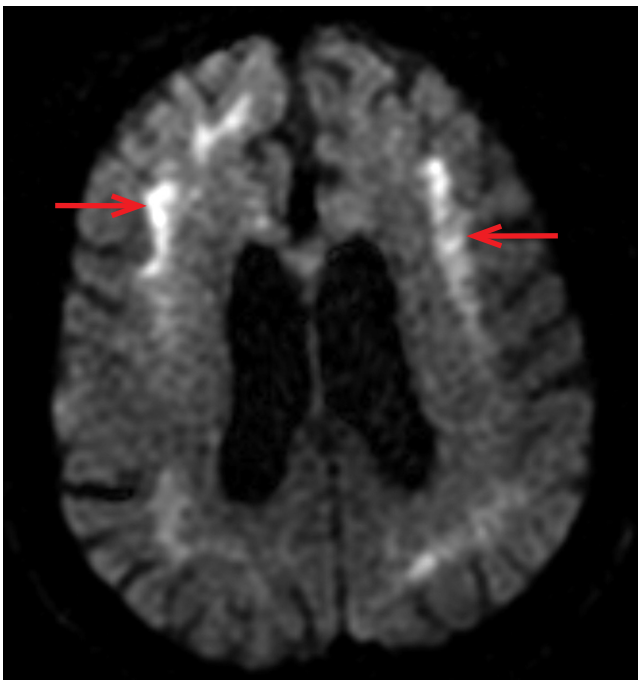

Рис. 1. Симметричная DWI-гиперинтенсивность на уровне кортикомедуллярной границы с двух сторон в лобных (стрелки) и теменных долях.

Анамнез жизни. Ишемическая болезнь сердца. Постинфарктный кардиосклероз с формированием постинфарктной аневризмы (фракция выброса 40%). В 2022 году выполнено стентирование сосудов сердца.

Артериальное давление в течение длительного времени с максимальными показателями 150/90 мм рт.ст. (принимает Юперио, торасемид, бисопролол, аторвастатин, Кардиомагнил).

В 2023 году перенёс туберкулёз лёгких. Длительное время наблюдается с хронической обструктивной болезнью лёгких и сахарным диабетом 2-го типа (принимает эмпаглифлозин).

Результаты физикального, лабораторного и инструментального исследования

Неврологический статус. Общее состояние удовлетворительное. Положение активное. Сознание ясное. Общемозговая симптоматика невыраженная. Глазодвигательные нервы без патологии. Гипомимия. Лицо симметричное. Рефлексы орального автоматизма: хоботковый, ладонно-подбородочный (Маринеску–Радовича) с двух сторон. Мышечная сила в конечностях достаточная, кроме снижения силы в руке слева до 4 баллов. Мышечный тонус в проксимальных и дистальных отделах повышен по экстрапирамидному типу, больше слева. Рефлексы с конечностей D=S высокие. Патологические стопные рефлексы отрицательные. Тремор головы по типу «нет-нет», языка, лёгкий постуральный тремор туловища. Периодические миоклонические подёргивания в левой кисти, девиация туловища при стоянии и ходьбе вправо (синдром «Пизанской башни»). В позе Ромберга отклонение вправо. Пальценосовую пробу выполняет неуверенно из-за кинетического тремора, больше слева. Походка с лёгкой атаксией. Ретропульсия. Поверхностная и глубокая чувствительность сохранена.

Клинический и биохимический анализ крови и *ионограмма* без особенностей, кроме повышенной до 115 мкмоль/л концентрации креатинина.

Электроэнцефалография (05.02.2025) без признаков пароксизмальной активности.

Осмотр глазного дна (04.02.2025): ангиопатия сетчатки обоих глаз.

МРТ головного мозга (05.02.2025): отмечается диффузное неоднородное повышение МР-сигнала белого вещества головного мозга на T2- и T2-FLAIR (Fluid-Attenuated Inversion Recovery) изображениях с распространением на средние мозжечковые ножки и гемисферы мозжечка, с линейно-звёздчатым повышением МР-сигнала в режиме DWI, без признаков рестрикции диффузии. Заключение: «МР-картина соответствует проявлениям нейродегенеративного заболевания (FXTAS). Диффузная церебральная атрофия I стадии» (рис. 2, 3).

Осмотр психологом (05.02.2025). По методике А.Р. Лурия заучено 3 слова из 10, через 40 минут испытуемый воспроизвёл одно слово (норма 5–7 слов). Данные указывают на выраженные нарушения как кратковременной, так и долговременной памяти. Мотивационный компонент памяти снижен. Темп мыслительной деятельности замедлен. Скорость и темп ассоциативного процесса соответствует низкой норме; выявлены нарушения динамики мыслительной деятельности в виде замедления темпа ассоциаций, малоподвижности, инертности мышления.

Умеренные когнитивные нарушения по краткой шкале оценки когнитивных функций (Mini-Mental State Examination, MMSE, 24 балла), умеренные нарушения сна по шкале Шпигеля (15 баллов), крайне выраженная астения по субъективной шкале оценки астении (Multidimensional Fatigue Inventory, MFI, 20–84%), клинически выраженная тревога по госпитальной шкале тревоги и депрессии (Hospital Anxiety and Depression Scale, HADS, 15 баллов).

Рис. 2. Симметричные участки высокого сигнала на T2-взвешенных изображениях на уровне средних мозжечковых ножек.

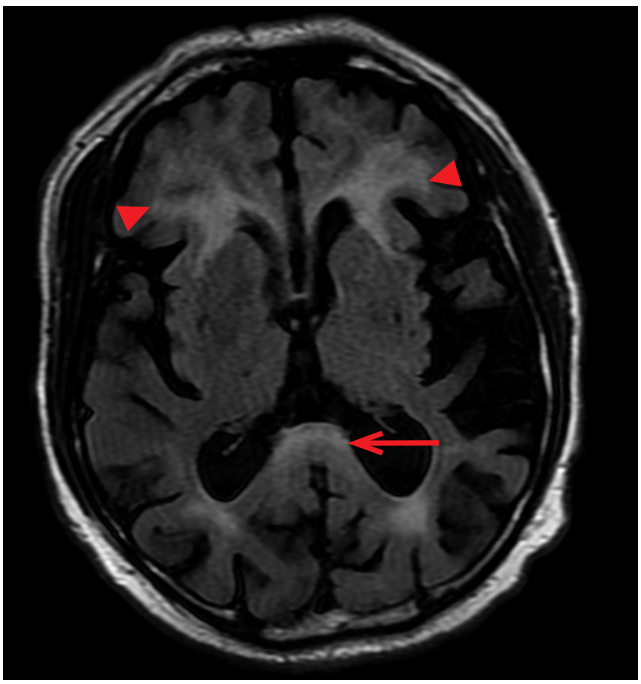

Рис. 3. Гиперинтенсивность в области валика мозолистого тела на серии FLAIR (длинная стрелка), дополнительная находка — участки симметричного перивентрикулярного лейкоареоза вблизи передних рогов (короткие стрелки).

Диагноз

На основании анамнеза заболевания, данных неврологического и нейропсихологического осмотра, генетической и инструментальной диагностики выставлен клинический диагноз: «Нейродегенеративное заболевание нервной системы, синдром тремора/атаксии, ассоциированный с синдромом ломкой Х-хромосомы (FXTAS). Лёгкий парез в левой руке. Синдром паркинсонизма. Смешанный (постуральный, кинетический) тремор покоя, больше слева, миоклонии в левой кисти. Лёгкий атаксический синдром. Синдром когнитивных нарушений. Выраженный астенический и тревожный синдромы».

Лечение

На стационарном этапе пациент получал нейрометаболическую терапию: холина альфосцерат, этилметилгидроксипиридина сукцинат, витамины группы В.

Исход и результаты последующего наблюдения

Пациент выписан из стационара на 7-е сутки под наблюдение невролога по месту жительства. В неврологическом статусе без существенной динамики. Рекомендованы когнитивный тренинг, курс метаболической терапии, проведение генетического тестирования кровным родственникам на синдром ломкой Х-хромосомы FXTAS. Повторная госпитализация запланирована через 6–9 месяцев с целью оценки клинической картины и коррекции терапии.

ОБСУЖДЕНИЕ

Дифференциальная диагностика синдрома FXTAS представляет собой сложный процесс. Заболевание проявляется высокой фенотипической вариабельностью (тремор, мозжечковая атаксия, паркинсонизм, глазодвигательные расстройства, психические расстройства). Учитывая недостаточную осведомлённость врачей о данной патологии, пациенты часто наблюдаются с другими диагнозами (эссенциальный тремор, болезнь Паркинсона, мультисистемная атрофия, спиноцеребеллярная атаксия и др.). Лечение синдрома FXTAS в основном симптоматическое, направленное на улучшение координации, улучшение когнитивных функций, снижение аффективных проявлений.

Основными заболеваниями, с которыми необходимо дифференцировать синдром FXTAS, являются болезнь Паркинсона и синдром паркинсонизма. Хотя оба состояния могут включать в себя тремор и двигательные нарушения, у пациентов с бо-

https://doi.org/10.17816/clinpract676523

клиническая практика 2025 Том 16 №3

лезнью Паркинсона обычно наблюдается характерная симметричная ригидность мышц, а также тремор в состоянии покоя, что отсутствует у больных с синдромом FXTAS, к тому же на МРТ у пациентов с болезнью Паркинсона могут наблюдаться другие изменения, такие как потеря дофаминергических нейронов в чёрной субстанции [8, 14, 15]. В отечественной литературе описан единственный клинический случай синдрома FXTAS у мужчины 58 лет в виде комбинации асимметричного инвалидизирующего постурально-кинетического тремора рук, незначительного тремора покоя, умеренной мозжечковой атаксии, асимметричного умеренного дофа-чувствительного синдрома паркинсонизма, лёгких когнитивных нарушений и психотических расстройств. У дочери представленного нами пациента выявлена премутация гена *FMR1*, у внука — синдром Мартина–Белл. Особенностью клинического случая явилось длительное ошибочное наблюдение пациента с диагнозом болезни Паркинсона, включающее терапию высокими дозами препарата леводопа/карбидопа (250+25 мг, до 6 таблеток в сутки) [3].

При проведении дифференциальной диагностики с демиелинизирующими заболеваниями головного мозга, в частности с рассеянным склерозом, который также может вызывать атаксию и тремор, у нашего пациента не выявлено изменений зрительного восприятия и парестезий, а на МРТ головного мозга отсутствуют очаги демиелинизации в белом веществе [16].

Не менее важным является исключение варианта болезни Хантингтона, которая часто приводит к двигательной дисфункции и когнитивным нарушениям. Болезнь Хантингтона в отличие от синдрома FXTAS имеет чётко выраженные генетические маркеры и включает в себя психиатрические симптомы [17].

ЗАКЛЮЧЕНИЕ

Изучение синдрома FXTAS является чрезвычайно важным и актуальным для современных научных и медицинских сообществ. Диагностика синдрома FXTAS требует тщательного семейного анамнеза, анализа клинических симптомов, результатов нейровизуализации и проведения генетического исследования. Своевременное генетическое тестирование для выявления мутации в гене *FMR1* позволяет обеспечить симптоматическую терапию и реабилитацию, что является важным фактором поддержания качества жизни пациентов с синдромом FXTAS.

ДОПОЛНИТЕЛЬНАЯ ИНФОРМАЦИЯ

Вклад авторов. *Е.С. Остапчук* — обзор публикаций по теме статьи, научное редактирование статьи; *М.В. Малахов* — проведение и описание лучевой диагностики, обзор публикаций по теме статьи; *Ю.С. Морозова* — описание клинического случая, обзор публикаций по теме статьи; *В.В. Кузнецов*, *С.С. Чиквиладзе* — лечение пациента, корректировка рукописной части текста. Все авторы одобрили рукопись (версию для публикации), а также согласились нести ответственность за все аспекты работы, гарантируя надлежащее рассмотрение и решение вопросов, связанных с точностью и добросовестностью любой её части.

Согласие на публикацию. Авторы получили письменное информированное добровольное согласие пациента на публикацию персональных данных, в том числе фотографий (с закрытием лица), в научном журнале, включая его электронную версию (дата подписания 14.02.2025). Объём публикуемых данных с пациентом согласован.

Источники финансирования. Работа выполнена без привлечения внешнего финансирования.

Раскрытие интересов. Авторы заявляют об отсутствии конфликта интересов, связанного с данной публикацией.

Оригинальность. При создании настоящей работы авторы не использовали ранее опубликованные сведения (текст, иллюстрации, данные).

Доступ к данным. Редакционная политика в отношении совместного использования данных к настоящей работе неприменима.

Генеративный искусственный интеллект. При создании настоящей статьи технологии генеративного искусственного интеллекта не использовали.

ADDITIONAL INFORMATION

Author contributions: *E.S. Ostapchuk*, review of publications on the topic of the article, scientific editing of the article; *M.V. Malakhov*, performance and description of radiation diagnostics, review of publications on the topic of the article; *Yu.S. Morozova*, description of a clinical case, review of publications on the topic of the article; *V.V. Kuznetsov*, *S.S. Chikviladze*, treatment of the patient, correction of the manuscript part of the text. Thereby, all authors provided approval of the version to be published and agree to be accountable for all aspects of the work in ensuring that questions related to the accuracy or integrity of any part of the work are appropriately investigated and resolved.

Consent for publication: The authors received written informed voluntary consent from the patient to publish personal data, including photographs (with the face covered), in a scientific journal, including its electronic version (signed on 2025 Feb 14). The volume of published data was agreed upon with the patient.

Funding sources: The study was carried out without attracting external funding.

Disclosure of interests: The authors declare no conflict of interests.

Statement of originality: The authors did not utilize previously published information (text, illustrations, data) in conducting the research and creating this paper.

Data availability statement: The editorial policy regarding data sharing does not apply to this work.

Generative AI: Generative AI technologies were not used for this article creation.

ЛИТЕРАТУРА / REFERENCES

1. Cabal-Herrera AM, Tassanakijpanich N, Salcedo-Arellano MJ, Hagerman RJ. Fragile X-associated tremor/ataxia syndrome (FXTAS): pathophysiology and clinical implications. *Int J Mol Sci.* 2020;21(12):4391. doi: 10.3390/ijms21124391 EDN: TRLRPD
2. Переверзева Д.С., Тюшкевич С.А., Горбачевская Н.Л., и др. Гетерогенность клинической картины при синдро-

мах, ассоциированных с динамическими мутациями гена FMR1 // *Журнал неврологии и психиатрии им. С.С. Корсакова*. 2019. Т. 119, № 7. С. 103–111. [Pereverzeva DS, Tyushkevich SA, Gorbachevskaya NL, et al. Heterogeneity of clinical characteristics of FMR1-related disorders. *S.S. Korsakov J Neurology Psychiatry*. 2019;119(7):103–111]. doi: 10.17116/jnevro2019119071103 EDN: CHAHKE
3. Красаков И.В., Литвиненко И.В., Дыскин Д.Е. Сложности диагностики синдрома тремора и атаксии, ассоциированного с ломкой Х-хромосомой // *Известия Российской военно-медицинской академии*. 2024. Т. 43, № 4. С. 481–487. [Krasakov IV, Litvinenko IV, Dyskin DE. Challenges in diagnosis of fragile X-associated tremor/ataxia syndrome. *Russ Military Med Acad Rep*. 2024;43(4):481–487]. doi: 10.17816/rmmar636637 EDN: OOKQUC
4. Di Lazzaro G, Magrinelli F, Estevez-Fraga C, et al. X-linked parkinsonism: phenotypic and genetic heterogeneity. *Mov Disord*. 2021;36(7):1511–1525. doi: 10.1002/mds.28565 EDN: VSRBPT
5. Pagano J, Lyakhovich A, Pallardo FV. Mitochondrial dysfunction in fragile X syndrome and fragile X-associated tremor/ataxia syndrome: prospect use of antioxidants and mitochondrial nutrients. *Mol Biol Rep*. 2024;51(1):480. doi: 10.1007/s11033-024-09415-7 EDN: ICCFVM
6. Tassanakijpanich N, Hagerman RJ, Worachotekamjorn J. Fragile X premutation and associated health conditions: a review. *Clin Genet*. 2021;99(6):751–760. doi: 10.1111/cge.13924 EDN: ZVGSMO
7. Adams JS, Adams PE, Nguyen D, et al. Volumetric brain changes in females with fragile X-associated tremor/ataxia syndrome (FXTAS). *Neurology*. 2007;69(9):851–859. doi: 10.1212/01.wnl.0000269781.10417.7b
8. Dufour BD, Amina S, Martinez-Cerdeno V. FXTAS presents with upregulation of the cytokines IL12 and TNFα. *Parkinsonism Relat Disord*. 2021;82:117–120. doi: 10.1016/j.parkreldis.2020.11.026 EDN: IKUFBB
9. Famula J, Ferrer E, Hagerman RJ, et al. Neuropsychological changes in FMR1 premutation carriers and onset of fragile X-associated tremor/ataxia syndrome. *J Neurodev Discord*. 2022;14(1):23. doi: 10.1186/s11689-022-09436-y EDN: ZFKBWH
10. Salcedo-Arellano MJ, Johnson MD, McLennan YA, et al. Brain metabolomics in fragile X-associated tremor/ataxia syndrome (FXTAS). *Cells*. 2023;12(17):2132. doi: 10.3390/cells12172132 EDN: KEAZRG
11. Tassone F, Protic D, Allen EG, et al. Insight and recommendations for fragile X-premutation-associated conditions from the fifth international conference on FMR1 premutation. *Cells*. 2023;12(18):2330. doi: 10.3390/cells12182330 EDN: GQTARI
12. Cao Y, Peng Y, Kong HE, et al. Metabolic alterations in FMR1 premutation carriers. *Front Mol Biosci*. 2020;7:571092. doi: 10.3389/fmolb.2020.571092 EDN: OZFWTB
13. Hagerman RJ, Hagerman P. Fragile X-associated tremor/ataxia syndrome: features, mechanisms and management. *Nat Rev Neurol*. 2016;12(7):403–412. doi: 10.1038/nrneurol.2016.82
14. Tolosa E, Garrido A, Scholz SV, Poeve V. Challenges in the diagnosis of Parkinson's disease. *Lancet Neurol*. 2021;20(5):385–397. doi: 10.1016/S1474-4422(21)00030-2
15. McGinley MP, Goldschmidt CH, Ray-Grant AD. Diagnosis and treatment of multiple sclerosis: a review. *JAMA*. 2021;325(8):765–779. doi: 10.1001/jama.2020.26858 EDN: ZAYQGZ
16. Grigsby J. The fragile X mental retardation 1 gene (FMR1): historical perspective, phenotypes, mechanism, pathology, and epidemiology. *Clin Neuropsychol*. 2016;30(6):815–833. doi: 10.1080/13854046.2016.1184652
17. Stoker TB, Mason SL, Greenland JK, et al. Huntington's disease: diagnosis and management. *Pract Neurol*. 2022;22(1):32–41. doi: 10.1136/practneurol-2021-003074 EDN: GHPMKG

ОБ АВТОРАХ

Автор, ответственный за переписку:
Остапчук Екатерина Сергеевна, канд. мед. наук, доцент;
адрес: Россия, 625023, Тюмень, ул. Котовского, д. 55, к. 3;
ORCID: 0000-0003-1176-4113;
eLibrary SPIN: 6877-6140;
e-mail: ostapchukes2008@mail.ru

Соавторы:
Малахов Максим Владимирович;
ORCID: 0009-0000-4277-5857;
e-mail: october27@ mail.ru

Чиквиладзе Сона Сосоевна;
ORCID: 0009-0000-7328-0080;
e-mail: gvozdikaao@mail.ru

Кузнецов Виталий Викторович;
ORCID: 0009-0003-7721-1682;
e-mail: Vitalij.kuzneczov.1996@mail.ru

Морозова Юлия Сергеевна;
ORCID: 0009-0002-4422-4535;
e-mail: dr.slavina@bk.ru

AUTHORS' INFO

The author responsible for the correspondence:
Ekaterina S. Ostapchuk, MD, PhD, Assistant Professor;
address: 55 Kotovskogo st, unit 3, Tyumen, Russia, 625023;
ORCID: 0000-0003-1176-4113;
eLibrary SPIN: 6877-6140;
e-mail: ostapchukes2008@mail.ru

Co-authors:
Maksim V. Malakhov;
ORCID: 0009-0000-4277-5857;
e-mail: october27@ mail.ru

Sona S. Chikviladze;
ORCID: 0009-0000-7328-0080;
e-mail: gvozdikaao@mail.ru

Vitaly V. Kuznetsov;
ORCID: 0009-0003-7721-1682;
e-mail: Vitalij.kuzneczov.1996@mail.ru

Yuliya S. Morozova;
ORCID: 0009-0002-4422-4535;
e-mail: dr.slavina@bk.ru