клиническая практика 2025 Том 16 №2

Имплантация добавочной интраокулярной линзы при кератоконусе на артифакичном глазу

А.Д. Чупров, В.Л. Ким, И.А. Столяр

Национальный медицинский исследовательский центр «Межотраслевой научно-технический комплекс «Микрохирургия глаза» имени академика С.Н. Федорова», Оренбургский филиал, Оренбург, Россия

АННОТАЦИЯ

Обоснование. *В доступных источниках литературы недостаточно информации по коррекции аномалий рефракции при кератоконусе, в связи с чем изучение современных подходов к имплантации добавочных интраокулярных линз, включая выбор показаний, технику операции и постоперационное наблюдение, имеет важное значение.* ***Описание клинического случая.*** *Пациент Г., 42 года, обратился с жалобами на снижение зрения на левом глазу. В анамнезе с 2018 года прогрессирующее снижение остроты зрения на оба глаза, выставлен диагноз: «Правый глаз (OD): кератоконус I стадии, левый глаз (OS): кератоконус II стадии». В 2018 году проведена имплантация интрастромальных роговичных сегментов на оба глаза, в 2019 году — рефракционная ленсэктомия с имплантацией интраокулярной линзы на оба глаза. Результаты обследования OS при обращении: некорригированная острота зрения 0,05, максимально корригированная острота зрения 0,5; авторефрактометрия: sph +2,25 D; cyl -9,50 D ax 81°; внутриглазное давление 17 мм рт.ст. Для коррекции аномалии рефракции, препятствующей достижению высокой остроты зрения вдаль, выполнена имплантация добавочных интраокулярных линз. Результаты обследования OS в первые сутки после операции: некорригированная острота зрения OS 0,8; авторефрактометрия: sph -0,25 D; cyl -14,50 D ax 81°; внутриглазное давление 17 мм рт.ст.* ***Заключение.*** *Имплантация добавочных интраокулярных линз продемонстрировала свою эффективность в коррекции аномалии рефракции на артифакичном глазу с кератоконусом, однако из-за нерегулярного астигматизма, характерного для кератоконуса, остаточный дефект всё же может сохраняться.*

Ключевые слова: *добавочные интраокулярные линзы; ИОЛ; артифакия; кератоконус; остаточная аметропия; докоррекция; клинический случай.*

Для цитирования:

Чупров А.Д., Ким В.Л., Столяр И.А. Имплантация добавочной интраокулярной линзы при кератоконусе на артифакичном глазу. *Клиническая практика.* 2025;16(2):119–126. doi: 10.17816/clinpract677794 EDN: EVYMUF

Поступила 27.03.2025 Принята 28.06.2025 Опубликована online 08.07.2025

Список сокращений

ИОЛ — интраокулярная линза
МКОЗ — максимально корригированная острота зрения
НКОЗ — некорригированная острота зрения
Ax (axis) — ось цилиндра, измеряемая в градусах (от 0 до 180)
Cornea back — задняя поверхность роговицы
Cornea front — передняя поверхность роговицы
Cyl (cylinder) — оптическая сила цилиндра
K1 и K2 — значения кератометрии передней части роговицы: K1 — плоская, K2 — крутая
OD (oculus dexter) — правый глаз
OS (oculus sinister) — левый глаз
Sph (sphere) — величина оптической силы линзы, выраженная в диоптриях (dioptria, D)

ОБОСНОВАНИЕ

Кератоконус представляет собой прогрессирующее дистрофическое заболевание роговицы, которое характеризуется её истончением и выпячиванием в центральных и/или парацентральных областях, что приводит к развитию нерегулярного астигматизма, снижению остроты зрения и значительному ухудшению качества жизни пациентов [1].

© Eco-Vector, 2025
The article can be used under the CC BY-NC-ND 4 license

Implantation of an Additional Intraocular Lens for Keratoconus in a Pseudophakic Eye

A.D. Chuprov, V.L. Kim, I.A. Stolyar
The S. Fyodorov Eye Microsurgery Federal State Institution, Orenburg branch, Orenburg, Russia

ABSTRACT

BACKGROUND: *In the accessible literature sources, there is insufficient information on the correction of refraction abnormalities in cases of keratoconus, due to which exploring the modern approaches in the implantation of additional intraocular lenses, including the choice of indications, the surgical technique and the post-operative follow-up, gains major importance for managing the patients with this disease.* ***CLINICAL CASE DESCRIPTION:*** *The patient G., aged 42 years, presented with the complaints of decreased visual acuity in the left eye. Past medical history of progressing decreased visual acuity in both eyes from 2018, the diagnosis set was the following: "Right eye (OD): keratoconus stage I, left eye (OS): keratoconus stage II". In 2018, the implantation of intrastromal corneal ring segments in both eyes was conducted, in 2019 — refractive lensectomy with the implantation of the AcrySof IQ Toric SN6AT8 intraocular lens (Alcon, USA) in both eyes. The examination results in the OS upon presenting were the following: non-corrected visual acuity 0.05, maximum corrected visual acuity 0.5; autorefractometry: sph +2.25 D; cyl -9.50 D ax 81°; intraocular pressure — 17 mm.Hg. For correcting the refractive error that is preventing from achieving the high visual acuity (far vision), the implantation of additional intraocular lenses was carried out (Sulcofix Toric Care group, India). The results of examining the OS during the first 24 hours after surgery were the following: non-corrected visual acuity of the OS 0.8; autorefractometry: sph -0.25 D; cyl -14.50 D ax 81°; intraocular pressure — 17 mm.Hg.* ***CONCLUSION:*** *The implantation of additional Sulcofix Toric intraocular lenses have demonstrated its efficiency in correcting the refractive error in the pseudophakic eye with keratoconus, however, due to the irregular astigmatism characteristic for keratoconus, the residual defect can still persist.*

Keywords: *additional intraocular lenses; IOL; pseudophakia; keratoconus; residual ametropia; additional correction; clinical case.*

For citation:
Chuprov AD, Kim VL, Stolyar IA. Implantation of an Additional Intraocular Lens for Keratoconus in a Pseudophakic Eye. *Journal of Clinical Practice*. 2025;16(2):119–126. doi: 10.17816/clinpract677794 EDN: EVYMUF

Submitted 27.03.2025 Accepted 28.06.2025 Published online 08.07.2025

Заболеваемость кератоконусом в европейской популяции составляет от 5 до 23 случаев на 100 000 человек при средней распространённости в мире 54 на 100 000 [2]. Заболевание затрагивает представителей всех рас и обоих полов. Обычно симптомы начинают проявляться в подростковом возрасте. Более высокая частота кератоконуса наблюдается среди людей с азиатской внешностью [3]. В ранних исследованиях было установлено, что заболевание чаще встречается у женщин — 52,9% против 47,1% мужчин [2]. За последние два десятилетия наблюдается рост числа зарегистрированных случаев, что можно объяснить улучшением диагностических методик и увеличением выявляемости ранних стадий заболевания.

Традиционные методы оптической коррекции кератоконуса, такие как очки и контактные линзы, часто оказываются неэффективными на поздних стадиях заболевания. Нарастающий нерегулярный астигматизм приводит к дискомфорту, непереносимости линз и нестабильной рефракции. Хирургические методы лечения [4, 5], включая кросслинкинг роговицы, имплантацию интрастромальных роговичных сегментов и различные варианты кератопластики, не всегда обеспечивают достаточную коррекцию аметропии [6–8].

С учётом того, что процент молодых людей среди пациентов с кератоконусом достаточно высок, особую актуальность представляют достижение хорошей зрительной функции и сохранение каче-

клиническая практика 2025 Том 16 №2

ства зрения в долгосрочной перспективе. Имплантация добавочной интраокулярной линзы (дИОЛ) при условии правильного подбора оптической силы и тщательной оценки состояния роговицы, глубины передней камеры и уровня прогрессирования кератоконуса способна существенно улучшить качество жизни пациентов, увеличить их социальную адаптацию и профессиональную востребованность. Для успешного проведения таких операций необходимо соблюдение определённых критериев, в частности стабильности кератоконуса в течение не менее года и наличия прозрачной роговицы в оптической зоне [7].

В доступных источниках литературы информации по коррекции аномалий рефракции при кератоконусе представлено недостаточно, в связи с чем изучение современных подходов к имплантации дИОЛ, включая выбор показаний, технику операции и постоперационное наблюдение, имеет важное значение для ведения пациентов с данным заболеванием [9–11]. Анализ клинических результатов таких вмешательств позволяет оценить их клиническую эффективность, а также определить долгосрочные последствия для пациентов [12, 13].

В статье на клиническом примере выполнена оценка эффективности интраокулярной коррекции аметропии с помощью имплантации добавочной интраокулярной линзы у пациента с артифакией и кератоконусом I–II степени.

ОПИСАНИЕ СЛУЧАЯ

О пациенте

Пациент Г., 42 года, обратился в Оренбургский филиал ФГАУ НМИЦ «МНТК “Микрохирургия глаза” им. акад. С.Н. Федорова» Минздрава России с жалобами на снижение зрения на левом глазу.

Анамнез заболевания. С 2018 года отмечает прогрессирующее снижение остроты зрения на оба глаза, особенно на левом. Пациенту установлен диагноз: «OD — кератоконус I стадии, OS — кератоконус II стадии». В 2018 году проведена имплантация интрастромальных роговичных сегментов на оба глаза. С целью улучшения остроты зрения, по желанию пациента, в 2019 году ему выполнена рефракционная ленсэктомия с имплантацией ИОЛ на оба глаза, однако из-за наличия в анамнезе прооперированного кератоконуса целевая рефракция не была достигнута. Операция проводилась стандартным методом ультразвуковой факоэмульсификации катаракты с имплантацией ИОЛ на хирургической операционной системе EVA (DORC, Нидерланды). Имплантирована интраокулярная линза AcrySof IQ Toric SN6AT8 +20,0 (Alcon, США).

Некорригированная острота зрения (НКОЗ) до оперативного вмешательства составляла на левом глазу 0,05, максимально корригированная острота зрения (МКОЗ) — 0,2.

Авторефрактометрия: sph +4,5, cyl -10,25 ax 80°. Внутриглазное давление 13 мм рт.ст.

НКОЗ после операции левого глаза составила 0,05, МКОЗ — 0,5.

Авторефрактометрия OS: sph +1,5; cyl -9,5 ax 86°. Внутриглазное давление 17 мм рт.ст.

Результаты физикального, лабораторного и инструментального исследований

Пациенту выполнено стандартное офтальмологическое обследование, включающее пред- и послеоперационную визометрию, а именно: НКОЗ и МКОЗ, рефрактометрию, офтальмометрию, периметрию, кератопахиметрию, тонометрию, биомикроскопию, гониоскопию, офтальмоскопию, эндотелиальную микроскопию, оптическую биометрию и кератотопограмму. Определение НКОЗ и МКОЗ проводилось на фороптере CV-3000 с проектором знаков ACP5 фирмы Topcon (Япония). Анализ передней и задней элевации роговицы, а также измерение толщины роговицы и глубины передней камеры (ACD) выполняли на Шеймпфлюг-топографе Pentacam (Германия). Эндотелиальная микроскопия проводилась с использованием контактного и бесконтактного эндотелиального микроскопа TOMEY EM-3000 (Tomey, Япония), оптическая когерентная томография — с помощью Optovue SOLIX (Optovue, США).

НКОЗ — 0,05; МКОЗ — 0,5. Результаты авторефрактометрии OS: sph +2,25 D; cyl -9,50 D ax 81°; внутриглазное давление 17 мм рт.ст.

Предварительный диагноз

H16.8 OS Кератоконус. Состояние после имплантации интрастромальных роговичных сегментов. Индуцированный смешанный астигматизм. Артифакия. Амблиопия средней степени. H16.8 OD Кератоконус. Состояние после имплантации интрастромальных роговичных сегментов. Индуцированный смешанный астигматизм. Артифакия.

Лечение

Для коррекции аномалии рефракции, препятствующей достижению высокой остроты зрения

вдаль, выполнена имплантация дИОЛ Sulcofix Toric sph 3,0 D, cyl +6,0 D (Care Group, Индия).

Оперативный доступ осуществлялся через основной роговичный тоннельный разрез диаметром 2,2 мм на 3 часах условного циферблата и два вспомогательных корнеоцентеза диаметром 1,2 мм на 1 и 7 часах условного циферблата. Передняя камера восполнялась вискоэластической средой — 2% раствором гипромеллозы (Appavisc, Индия). Завершение операции включало бимануальное удаление остатков вискоэластика и гидратацию роговичных разрезов. Операция проводилась на хирургической операционной системе EVA (DORC, Нидерланды).

Динамика и исходы

Осмотр и обследование в первые сутки после операции выявили прозрачную гладкую роговицу, интрастромальные роговичные сегменты, герметичные разрезы роговицы, глубокую переднюю камеру, спокойную радужку, а также правильное положение дИОЛ и заднекамерной ИОЛ. Стекловидное тело и глазное дно без особенностей. НКОЗ OS 0,8.

Результаты авторефрактометрии OS: sph -0,25 D; cyl -14,50 D ax 81°. Внутриглазное давление 17 мм рт.ст.

Данные кератометрии (Pentacam, Германия) OS. Cornea front (передняя поверхность роговицы): K1 36,4 D ax 82°; K2 46,6 D ax 172°. Астигматизм (Astig.) 10,2 D. Cornea back (задняя поверхность роговицы): K1 - 5,3 D; K2 - 6,6 D. Astig. 1,3 D (рис. 1).

Через месяц после операции осмотр и обследование показали, что роговица прозрачная, гладкая; отмечаются интрастромальные роговичные сегменты, разрезы роговицы герметичны, передняя камера глубокая, радужка спокойная, дИОЛ находится в правильном положении, заднекамерная ИОЛ — также в правильном положении. Стекловидное тело и глазное дно без особенностей (рис. 2).

НКОЗ OS составила 0,5, МКОЗ OS — 0,5 cyl -2,0 D ax 100° = 0,7.

Результаты авторефрактометрии OS: sph -0,25 D; cyl -2,0 D ax 100°. Внутриглазное давление 19 мм рт.ст.

Данные кератометрии (Pentacam, Германия) OS. Cornea front: K1 38,6 D ax 87°; K2 45,1 D ax 177°.

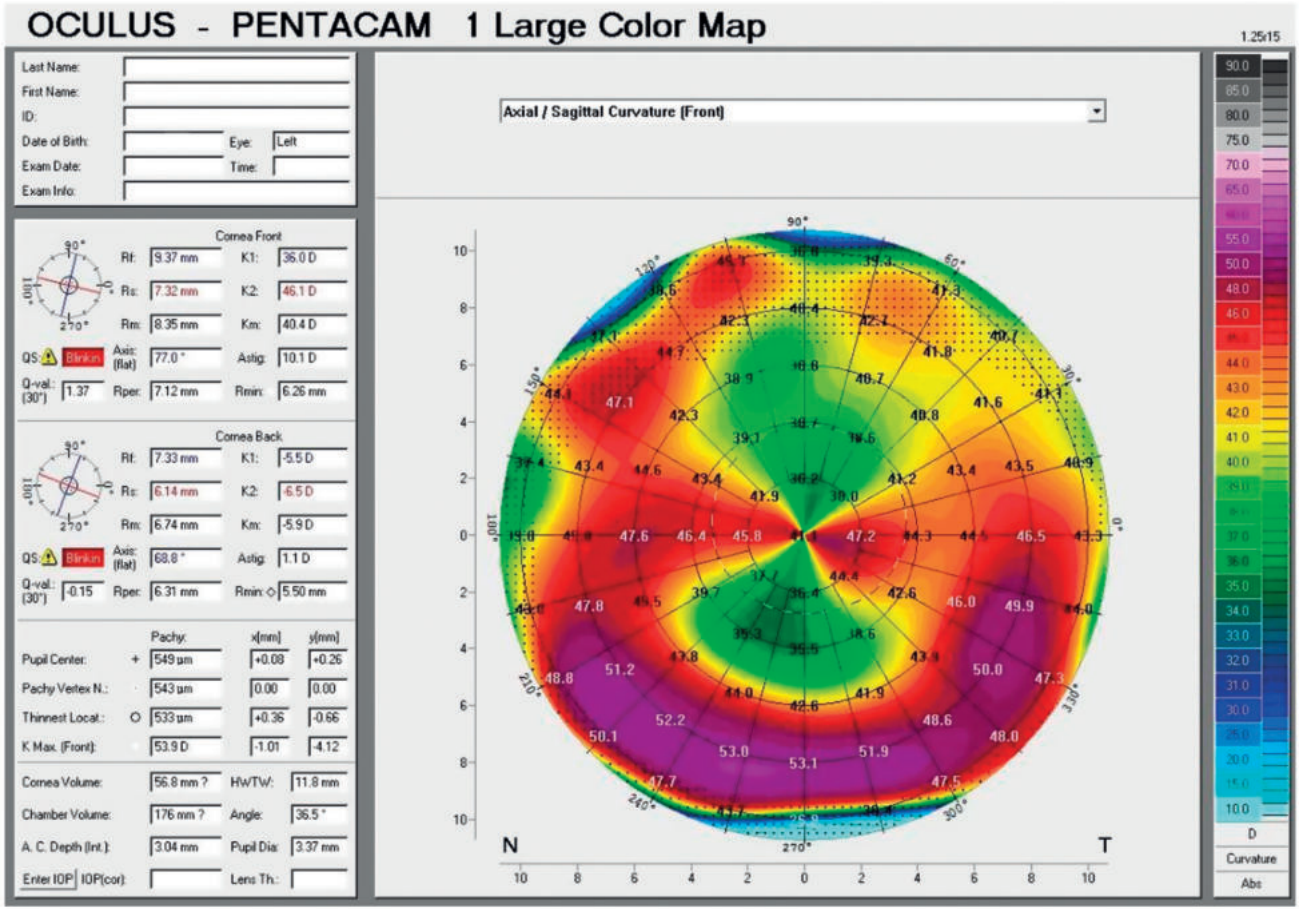

Рис. 1. Кератотопограмма левого глаза до оперативного вмешательства.

https://doi.org/10.17816/clinpract677794

клиническая практика 2025 Том 16 №2

Astig. 6,5 D. Cornea back: K1 -5,5 D; K2 -6,4 D. Astig. 0,8 D (рис. 3).

Окончательный диагноз

H16.8 OS Кератоконус. Состояние после имплантации интрастромальных роговичных сегментов. Индуцированный смешанный астигматизм. Артифакия. Амблиопия средней степени. H16.8 OD Кератоконус. Состояние после имплантации интрастромальных роговичных сегментов. Индуцированный смешанный астигматизм. Артифакия.

Прогноз

Достигнутые результаты свидетельствуют о благоприятном исходе: сохранение прозрачности оптических сред, физиологические показатели внутриглазного давления (17–19 мм рт.ст.), а также стойкая рефракция позволяют считать комплексный подход с использованием торической дИОЛ эффективным решением для коррекции выраженного астигматизма у пациентов с кератоконусом после предварительных хирургических вмешательств. Такое сочетание методов повышает шансы на стабилизацию зрительных функций и улучшение качества жизни.

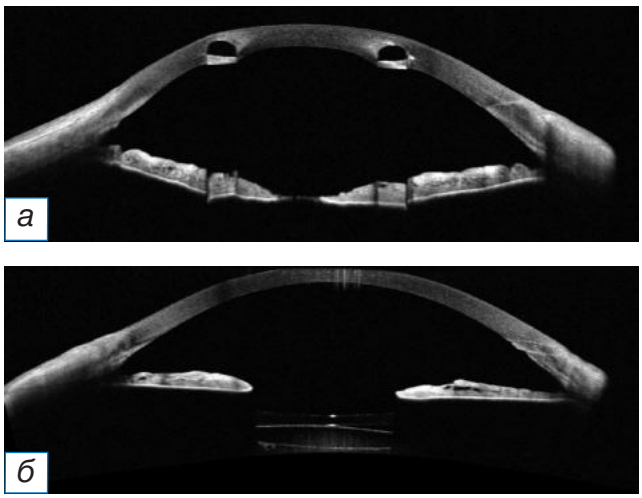

Рис. 2. Оптическая когерентная томография левого глаза после оперативного вмешательства: *а* — интрастромальный роговичный сегмент; *б* — в задней камере визуализируются добавочная интраокулярная линза и заднекамерная интраокулярная линза.

Несмотря на позитивный эффект, учитывая потенциал прогрессирования кератоконуса, необ-

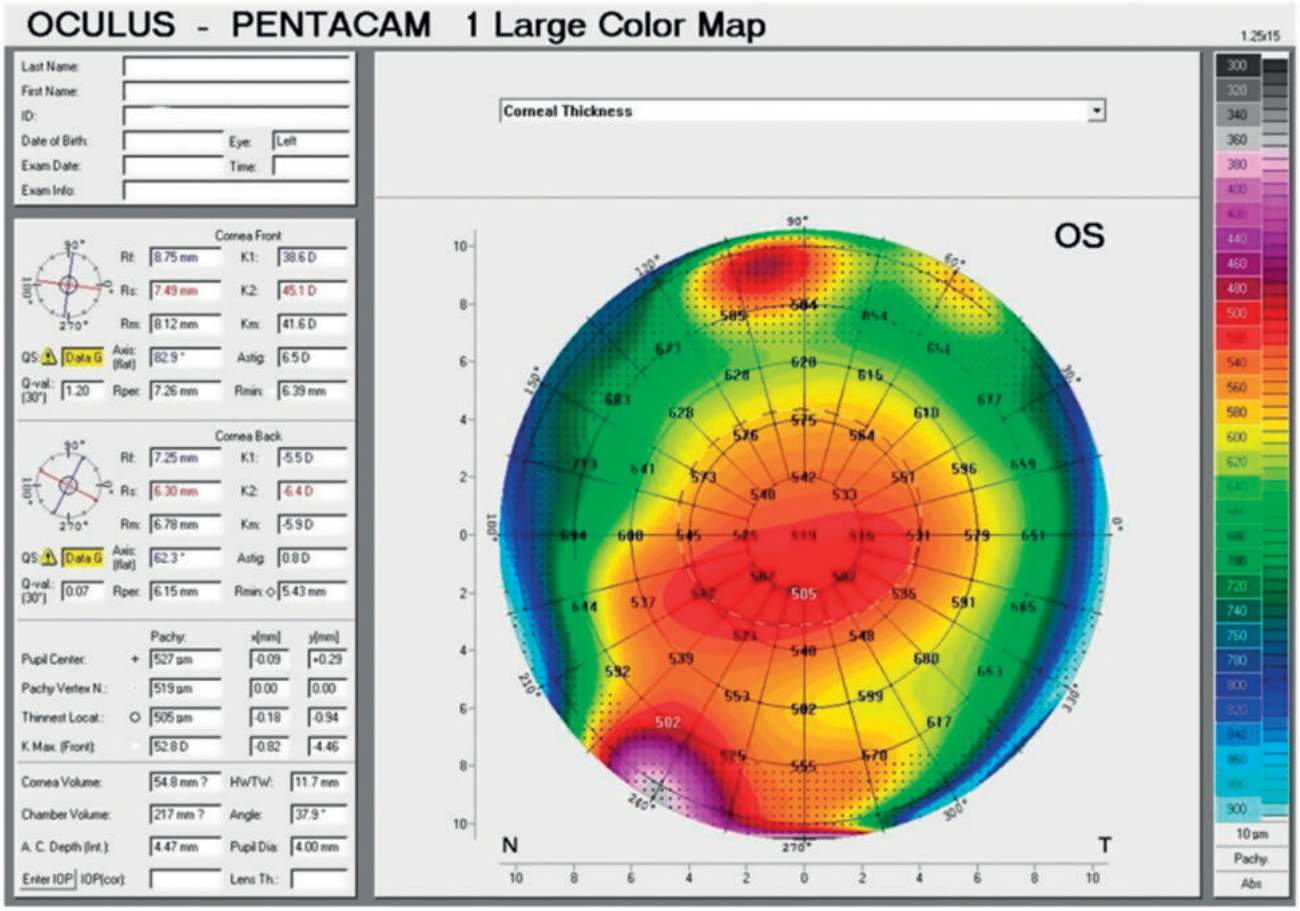

Рис. 3. Кератотопограмма левого глаза после оперативного вмешательства.

ходим регулярный топографический и клинический мониторинг, особенно в относительно раннем послеоперационном периоде.

ОБСУЖДЕНИЕ

Результаты, полученные в ходе настоящего исследования, свидетельствуют о том, что имплантация дИОЛ может эффективно и безопасно применяться у взрослых пациентов. В исследованиях, проведённых в нашей стране, имплантация дИОЛ возможна также и у детей. Несмотря на то, что эта технология пока не получила широкого распространения, данные о незначительной потере эндотелиальных клеток (не более 3%), а также сохранении в пределах нормы внутриглазного давления и коэффициента лёгкости оттока внутриглазной жидкости у пациентов после имплантации дИОЛ являются обнадёживающими [11].

С точки зрения рефракционной эффективности, дополнительная имплантация асферической или торической ИОЛ позволяет достичь стабильного оптического результата в короткие сроки, что соответствует современным требованиям к хирургии катаракты и рефракционным процедурам. Высокая точность расчётов и удобство выполнения операции, а также особенности строения линзы способствуют её устойчивой фиксации в иридоцилиарной борозде, что в итоге обеспечивает стабильность рефракционного эффекта и отсутствие взаимодействия между поверхностями основной и добавочной ИОЛ. Подобные показатели важны как для пациентов с аметропией после факоэмульсификации катаракты, так и у детей с врождёнными патологиями хрусталика, нуждающихся в коррекции рефракции [11, 14].

Наш клинический пример в совокупности с данными литературы свидетельствует о перспективности применения дИОЛ для коррекции аметропии и повышения качества зрения после факоэмульсификации катаракты, тем не менее необходимы дальнейшее накопление клинического опыта и проведение дополнительных сравнительных исследований с более длительным периодом наблюдения и большей выборкой пациентов. Это позволит лучше оценить долгосрочную стабильность рефракции, возможные изменения топографии переднего отрезка глаза, а также сопоставить эффективность различных моделей дИОЛ в разных клинических условиях.

ЗАКЛЮЧЕНИЕ

Имплантация дИОЛ продемонстрировала свою эффективность в коррекции аномалии рефракции на артифакичном глазу с кератоконусом, однако из-за нерегулярного астигматизма, характерного для кератоконуса, остаточный дефект всё же может сохраняться. Пациент нуждается в регулярном топографическом и клиническом контроле для своевременного выявления возможного прогрессирования заболевания.

ДОПОЛНИТЕЛЬНАЯ ИНФОРМАЦИЯ

Вклад авторов. *А.Д. Чупров* — концепция и дизайн исследования; *В.Л. Ким* — хирургическое лечение и обследование пациента; *И.А. Столяр* — обработка результатов исследования, написание текста статьи. Авторы подтверждают соответствие своего авторства международным критериям ICMJE (все авторы одобрили рукопись, а также согласились нести ответственность за все аспекты работы, гарантируя надлежащее рассмотрение и решение вопросов, связанных с точностью и добросовестностью любой её части).

Согласие на публикацию. Авторы получили письменное информированное добровольное согласие пациента на публикацию анонимизированных данных из истории болезни в научном журнале, включая его электронную версию (дата подписания 22.01.2025). Объём публикуемых данных с пациентом согласован.

Источники финансирования. Отсутствуют.

Раскрытие интересов. Авторы заявляют об отсутствии отношений, деятельности и интересов за последние три года, связанных с третьими лицами (коммерческими и некоммерческими), интересы которых могут быть затронуты содержанием статьи.

Оригинальность. При проведении исследования и создании настоящей работы авторы не использовали ранее опубликованные сведения (текст, иллюстрации, данные).

Доступ к данным. Редакционная политика в отношении совместного использования данных к настоящей работе неприменима, данные могут быть опубликованы в открытом доступе.

Генеративный искусственный интеллект. При создании настоящей статьи технологии генеративного искусственного интеллекта не использовали.

Рассмотрение и рецензирование. Настоящая работа подана в журнал в инициативном порядке

https://doi.org/10.17816/clinpract677794

клиническая практика 2025 Том 16 №2

и рассмотрена по обычной процедуре. В рецензировании участвовали два внешних рецензента и научный редактор издания.

ADDITIONAL INFORMATION

Author contributions. *A.D. Chuprov:* concept and design of the study, *V.L. Kim:* surgical treatment and examination of the patient; *I.A. Stolyar:* processing of the study results, writing the text of the article. The authors made a substantial contribution to the conception of the work, acquisition, analysis, interpretation of data for the work, drafting and revising the work, final approval of the version to be published and agree to be accountable for all aspects of the work.

Consent for publication. The authors received written informed voluntary consent from the patient to publish personal data, including photographs (with the face covered), in a scientific journal, including its electronic version (date of signing: 22.01.2025). The volume of published data was agreed upon with the patient.

Funding sources. No funding.

Disclosure of interests. The authors have no relationships, activities or interests for the last three years related with for-profit or not-for-profit third parties whose interests may be affected by the content of the article.

Statement of originality. The authors did not utilize previously published information (text, illustrations, data) in conducting the research and creating this paper.

Data availability statement. The editorial policy regarding data sharing does not apply to this work, data can be published as open access.

Generative AI. Generative AI technologies were not used for this article creation.

Provenance and peer-review. This paper was submitted to the journal on an initiative basis and reviewed according to the usual procedure. Two external reviewers and the scientific editor of the publication participated in the review.

ЛИТЕРАТУРА / REFERENCES

1. Манаенкова Г.Е., Лев И.В., Фабрикантов О.Л., и др. *Кератоконус:* учебное пособие для студентов IV–V курсов, врачей и врачей-ординаторов [Электронный ресурс]. Москва: Офтальмология, 2023. 24 с. [Manaenkova GE, Lev IV, Fabrikantov OL, et al. *Keratoconus:* A textbook for IV–V year students, doctors and residents. Moscow: Oftal'mologiya; 2023. 24 p. (In Russ.) doi: 10.25276/978-5-903624-78-2
2. Белодедова А.В. *Диагностика и хирургическое лечение кератоконуса на основе углубленного изучения генетических аспектов заболевания и фемто-ассистированной кератопластики:* Дис. … канд. мед. наук. Москва; 2020. 148 с. [Belodedova AV. *Diagnosis and surgical treatment of keratoconus based on an in-depth study of the genetic aspects of the disease and femto-assisted keratoplasty* [dissertation]. Moscow; 2020. 148 p. (In Russ.)]. Режим доступа: https://eyepress.ru/thesis/1-1-epidemiologiya-keratokonusa31-10-2023-2-07-18-95. Дата обращения: 17.03.2025. EDN: TEVSWO
3. Pearson AR, Soneji B, Sarvananthan N, Sandford-Smith JH. Does ethnic origin influence the incidence or severity of keratoconus? *Eye (Lond).* 2000;14(4):625–628. doi: 10.1038/eye.2000.154
4. Чупров А.Д., Канюкова Ю.В., Трубников В.А. Влияние кератoрефракционных операций CLEAR и FEMTO-LASIK на биомеханические параметры роговицы у пациентов с миопией в динамике // *Современные проблемы науки и образования.* 2023. № 4. С. 124. [Chuprov AD, Kanyukova YuV, Trubnikov VA. Effect of CLEAR and FEMTO-LASIK kerato-refractive surgery on corneal biomechanical parameters in patients with myopia in dynamics. *Sovremennye problemy nauki i obrazovaniya.* 2023;(4):124]. doi: 10.17513/spno.32886 EDN: IDBAEZ
5. Чупров А.Д., Загребнева М.М., Мальгин К.В. Коррекция миопии и миопического астигматизма высокой степени различными методами // *Современные технологии в офтальмологии.* 2018. № 5. С. 254–255. [Chuprov AD, Zagrebneva MM, Mal'gin KV. Correction of myopia and high-grade myopic astigmatism by various methods. *Modern technologies in ophthalmology.* 2018;(5):254–255. (In Russ.)]. doi: 10.25276/2312-4911-2018-5-254-255 EDN: YMCUEX
6. Coskunseven E, Kymionis GD, Talu H, et al. Intrastromal corneal ring segment implantation with the femtosecond laser in a post-keratoplasty patient with recurrent keratoconus. *J Cataract Refract Surg.* 2007;33(10):1808–1810. doi: 10.1016/j.jcrs.2007.05.042
7. Усубов Э.Л., Биккузин Т.И., Казакбаева Г.М. Коррекция роговичного астигматизма при кератоконусе торическими ИОЛ (обзор литературы) // *Точка зрения. Восток-Запад.* 2015. № 1. С. 50–53. [Usubov EL, Bikkuzin TI, Kazakbaeva GM. Korrektsiya rogovichnogo astigmatizma pri keratokonuse toricheskimi IOL (obzor literatury). *Point of view. East-West.* 2015;(1):50–53. (In Russ).] EDN: UIBMRV
8. Канюкова Ю.В. Имплантация интрастромальных роговичных сегментов с фемтосекундным сопровождением при кератоконусе (первый опыт) // *Современные технологии в офтальмологии.* 2018. № 5. С. 283–284. [Kanyukova YuV. Implantation of intrastromal corneal segments with femtosecond follow-up in keratoconus (first experience). *Modern technologies in ophthalmology.* 2018;(5):283–284. (In Russ.)]. doi: 10.25276/2312-4911-2018-5-283-284 EDN: YMCUHZ
9. Хрипун К.В., Рахманов В.В., Рамазанова А.М. Влияние «неправильного» положения добавочной ИОЛ Sulcoflex на функциональные результаты // *Точка зрения. Восток-Запад.* 2015. № 1. С. 77–78. [Khripun KV, Rakhmanov VV, Ramazanova AM. The effect of the "incorrect" position of the Sulcoflex additive IOL on functional results. *Point of view. East-West.* 2015;(1):77–78. (In Russ.)]. EDN: UIBMWV
10. Першин К.Б., Пашинова Н.Ф., Коновалов М.Е., и др. Коррекция роговичного астигматизма высокой степени в ходе хирургического лечения катаракты // *Офтальмология.* 2018. Т. 15, № 4. С. 405–410. [Pershin KB, Pashinova NF, Konovalov ME, et al. Correction of high corneal astigmatism during cataract surgery. *Ophthalmology.* 2018;15(4):405–410]. doi: 10.18008/1816-5095-2018-4-405-410 EDN: VPUTTH
11. Бикбов М.М., Бикбулатова А.А., Маннанова Р.Ф. Опыт применения асферических и торических добавочных интраокулярных линз Sulcoflex // *Российская офтальмология онлайн.* 2012. С. 36. [Bikbov MM, Bikbulatova AA, Mannanova RF. Experience in using aspherical and toric Sulcoflex additional intraocular lenses. *Russian Ophthalmology Online.* 2012. P. 36. (In Russ.)]. Режим доступа: https://eyepress.ru/material/opyt-primeneniya-asfericheskikh-i-toricheskikh-dobavochnykh-intraokulyarnykh-lin Дата обращения: 17.03.2025.

12. Гурмизов Е.П., Першин К.Б., Пашинова Н.Ф., Цыганков А.Ю. Эффективность LASIK и имплантации добавочных интраокулярных линз как методов докоррекции остаточных аметропий на псевдофакичных глазах // *Клиническая офтальмология*. 2020. Т. 20, № 3. С. 122–127. [Gurmizov EP, Pershin KB, Pashinova NF, Tsygankov AYu. The efficacy of LASIK and secondary piggyback IOL implantation for the enhancement after cataract surgery. *Russian Journal of Clinical Ophthalmology.* 2020;20(3):122–127]. doi: 10.32364/2311-7729-2020-20-3-122-127. EDN: GYKQQM
13. Лаптев Б.В., Шиловских О.В., Фечин О.Б. Первый опыт коррекции сложных видов послеоперационной аметропии методом имплантации дополнительной псевдофакичной интраокулярной линзы // *Тихоокеанский медицинский журнал.* 2016. Т.61, № 3. С. 68–69. [Laptev BV, Shilovskikh OV, Fechin OB. The first experience of the correction of complex forms of postsurgery ametropia by implantation of additional pseudophakic intraocular lens. *Pacific Medical Journal.* 2016;61(3):68–69]. doi: 10.17238/PmJ1609-1175.2016.3.68-69 EDN: WMAHQH
14. Бикбов М.М., Оренбуркина О.И. Добавочные интраокулярные линзы LMI-SI и Scharioth при возрастной макулярной дегенерации. Обзор // *Офтальмология.* 2019. Т. 16, № 1S. С. 7–11. [Bikbov MM, Orenburkina OI. LMI-SI and scharioth additional intraocular lenses for age-related macular degeneration. Review. *Ophthalmology.* 2019;16(1S):7–11]. doi: 10.18008/1816-5095-2019-1S-7-11 EDN: PKMGCJ

ОБ АВТОРАХ

Автор, ответственный за переписку:
Столяр Ирина Андреевна;
адрес: Россия, 460047, Оренбург, ул. Салмышская, д. 17;
ORCID: 0009-0001-0289-5640;
eLibrary SPIN: 3412-9967;
e-mail: nauka@ofmntk.ru

Соавторы:
Чупров Александр Дмитриевич, д-р мед. наук, профессор;
ORCID: 0000-0001-7011-4220;
e-mail: nauka@ofmntk.ru

Ким Виталий Леонидович;
ORCID: 0000-0001-6726-0104;
eLibrary SPIN: 6790-9444;
e-mail: nauka@ofmntk.ru

AUTHORS' INFO

The author responsible for the correspondence:
Irina A. Stolyar;
address: 17 Salmyshskaya st, Orenburg, Russia, 460047;
ORCID: 0009-0001-0289-5640;
eLibrary SPIN: 3412-9967;
e-mail: nauka@ofmntk.ru

Co-authors:
Aleksandr D. Chuprov, MD, PhD, Professor;
ORCID: 0000-0001-7011-4220;
e-mail: nauka@ofmntk.ru

Vitaliy L. Kim;
ORCID: 0000-0001-6726-0104;
eLibrary SPIN: 6790-9444;
e-mail: nauka@ofmntk.ru

https://doi.org/10.17816/clinpract677794