Оптимизация флюоресцентной визуализации с индоцианином зелёным при лапароскопической холецистэктомии

М.В. Косаченко, А.М. Леонович, А.Е. Климов, А.В. Бурлакова
Российский университет дружбы народов имени Патриса Лумумбы, Москва, Россия

АННОТАЦИЯ

Обоснование. *Профилактика повреждений желчевыводящих путей при оперативных вмешательствах у больных с калькулёзным холециститом остаётся актуальной проблемой в современной абдоминальной хирургии. Частота повреждений желчных протоков достигает 0,4–2%, а при осложнённых формах — до 5,2%.* ***Цель исследования*** *— определить оптимальную дозировку и время введения индоцианина зелёного (ICG) для повышения эффективности флюоресцентной холангиографии во время лапароскопической холецистэктомии при калькулёзном холецистите. Приоритетной задачей исследования является минимизация риска травм желчных путей посредством чёткой интраоперационной визуализации внепечёночных желчных протоков.* ***Методы.*** *Проспективное нерандомизированное исследование проведено на базе Университетского клинического центра имени В.В. Виноградова (филиал) РУДН в период с марта 2024 по апрель 2025 года. В исследование включены 276 пациентов, которым выполнена лапароскопическая холецистэктомия с применением ICG-холангиографии. Использованы дозы индоцианина зелёного (1,25 мг; 2,5 мг; 5 мг; 10 мг), вводимые в разные временные промежутки до начала операции (от 40 минут до 6 часов), а также интраоперационно. Оценивались интенсивность флюоресценции, время от момента введения индоцианина зелёного до оптимального свечения желчных протоков и печени для безопасного выполнения лапароскопической холецистэктомии, а также возможность нивелировать гипер- и гипофлюоресценцию изменением настроек оборудования.* ***Результаты.*** *Оптимальная визуализация внепечёночных желчных протоков отмечена при дозе 5 мг ICG через 3–5 часов после введения, при дозе 2,5 мг — через 2–3 часа, при дозе 1,25 мг — через 40–120 минут. Интраоперационное введение 1,25 мг обеспечивало быструю визуализацию, но вызывало гиперфлюоресценцию, затрудняющую определение топографии желчных путей, которая нивелировалась настройками оборудования.* ***Заключение.*** *Флюоресцентная холангиография с использованием индоцианина зелёного является безопасным и эффективным методом визуализации внепечёночных желчных протоков при лапароскопической холецистэктомии. Наиболее оптимальные дозировки индоцианина зелёного: 1,25 мг за 40–120 минут, 2,5 мг за 2–3 часа и 5 мг за 3–5 часов до вмешательства. Доза 1,25 мг может быть введена интраоперационно с последующей коррекцией настроек оборудования в меню видеосистемы (снизить показатели усиления и насыщенности) для уменьшения эффекта гиперфлюоресценции.*

Ключевые слова: *калькулёзный холецистит; индоцианин зелёный; флюоресцентная визуализация; лапароскопическая холецистэктомия; оптимизация дозы.*

Для цитирования:
Косаченко М.В., Леонович А.М., Климов А.Е., Бурлакова А.В. Оптимизация флюоресцентной визуализации с индоцианином зелёным при лапароскопической холецистэктомии. *Клиническая практика.* 2025;16(2):34–40. doi: 10.17816/clinpract685076 EDN: GHHXHU

Поступила 18.06.2025 Принята 24.06.2025 Опубликована online 28.06.2025

ОБОСНОВАНИЕ

Профилактика повреждений желчевыводящих путей при оперативных вмешательствах у больных с калькулёзным холециститом остаётся актуальной проблемой в современной абдоминальной хирургии [1, 2]. Согласно мировой статистике, ежегодно проводится свыше миллиона лапароскопических холецистэктомий при калькулёзном холецистите [3, 4], при этом частота повреждений желчных протоков достигает 0,4–2%, а при осложнённых формах — до 5,2%, по данным зарубежных регистров [5, 6]. Основной причиной травматизации желчных

https://doi.org/10.17816/clinpract685076
© Eco-Vector, 2025
The article can be used
under the CC BY-NC-ND 4 license

клиническая практика 2025 Том 16 №2

Optimizing the Fluorescent Visualization with Indocyanine Green During Laparoscopic Cholecystectomy

M.V. Kosachenko, A.M. Leonovich, A.E. Klimov, A.V. Burlakova

Peoples' Friendship University of Russia, Moscow, Russia

ABSTRACT

BACKGROUND: *The prevention of damaging the bile ducts during surgical interventions in patients with calculous cholecystitis remains a topical problem in modern abdominal surgery. The incidence of damaging the bile ducts reaches 0.4–2%, while in cases of complicated forms — up to 5.2%.* ***AIM:*** *determining the optimal dosage and timing of administering the Indocyanine green (ICG) for increasing the efficiency of fluorescent cholangiography during the course of laparoscopic cholecystectomy in cases of calculous cholecystitis. The top-priority task of the research is minimizing the risks of injuring the bile ducts by means of clear intraoperative visualization of the extrahepatic bile ducts.* ***METHODS:*** *Prospective non-randomized research was conducted within the premises of the University Clinical Center named after V.V. Vinogradov (affiliated branch) of the RUDN University during the period from March 2024 until April 2025. The research included 276 patients undergoing the laparoscopic cholecystectomy with using the ICG-cholangiography. The dosages of Indocyanine green used (1.25 mg; 2.5 mg; 5 mg; 10 mg) were administered in various time periods before starting the surgery (from 40 minutes up to 6 hours), as well as intraoperatively. The evaluation included the degree of fluorescence, the time from the moment of administering the Indocyanine green until the optimal fluorescence of the bile ducts and of the liver required for the safe conduction of laparoscopic cholecystectomy, as well as the possibility to correct the hyper- and hypofluorescence by changing the equipment settings.* ***RESULTS:*** *Optimal visualization of the extrahepatic bile ducts was observed at a dosage of 5 mg of ICG 3–5 hours after the administration, for the 2.5 mg dosage — 2–3 hours, while for the 1.25 mg dosage, the time was 40–120 minutes. Intraoperative administration of 1.25 mg provided a rapid visualization, but caused hyperfluorescence, complicating the determination of the topography of bile ducts, which was corrected by equipment settings.* ***CONCLUSION:*** *Fluorescent cholangiography with using the Indocyanine green is a safe and effective method of visualizing the extrahepatic bile ducts during laparoscopic cholecystectomy. The most optimal dosages of Indocyanine green are the following: 1.25 mg — 40–120 minutes, 2.5 mg — 2–3 hours and 5 mg — 3–5 hours before the intervention. The 1.25 mg dosage can be administered intraoperatively with further correction of equipment settings at the menu of the video-system (by lowering the enhancement and the intensity parameters) for decreasing the hyperfluorescence effect.*

Keywords: *calculous cholecystitis; indocyanine green; fluorescence visualization; laparoscopic cholecystectomy; dose optimization.*

For citation:

Kosachenko MV, Leonovich AM, Klimov AE, Burlakova AV. Optimizing the Fluorescent Visualization with Indocyanine Green During Laparoscopic Cholecystectomy. *Journal of Clinical Practice*. 2025;16(2):34–40. doi: 10.17816/clinpract685076 EDN: GHHXHU

Submitted 18.06.2025 Accepted 24.06.2025 Published online 28.06.2025

протоков служит неадекватная интраоперационная идентификация анатомических структур, особенно в условиях воспалительных изменений и инфильтрации тканей [7].

Методика флюоресцентной лапароскопии и флюоресцентной холангиографии с применением индоцианина зелёного (indocyanine green, ICG), реализуемая в режиме реального времени, открывает новые возможности в повышении безопасности лапароскопических вмешательств. Особенно важна высокая точность визуализации в случае выраженного воспаления, которое ограничивает возможности стандартной анатомической ориентации.

Цель исследования — определить оптимальную дозировку и время введения индоцианина зелёного (ICG) для повышения эффективности флюоресцентной холангиографии во время лапароскопической холецистэктомии при калькулёзном холецистите. Приоритетной задачей исследования является минимизация риска травм желчных путей посредством чёткой интраоперационной визуализации внепечёночных желчных протоков.

МЕТОДЫ

Дизайн исследования

Проспективное одноцентровое нерандомизированное.

Критерии соответствия

Критерии включения: возраст старше 18 лет; подтверждённый данными инструментальных исследований диагноз калькулёзного холецистита; подписанное информированное согласие.

Критерии невключения: возраст младше 18 лет; беременность.

Критерии исключения: неявка пациента на госпитализацию, отказ от лечения.

Условия проведения

Исследование выполнено на кафедре факультетской хирургии медицинского института ФГАОУ ВО «Российский университет дружбы народов имени Патриса Лумумбы» на базе Университетской клинической больницы имени В.В. Виноградова.

Продолжительность исследования

Период проведения исследования — с марта 2024 по апрель 2025 года.

Описание медицинского вмешательства

При поступлении все больные были обследованы в соответствии с действующими клиническими рекомендациями Минздрава России. Диагноз калькулёзного холецистита являлся показанием для выполнения лапароскопической холецистэктомии с интраоперационной флюоресцентной холангиографией.

Для флюоресцентной холангиографии внутривенно вводился индоцианин зелёный отечественного производства (ООО «Лайф Сайнсес ОХФК») в дозах от 1,25 до 10 мг. Стандартная фасовка препарата — 25 мг лиофилизата во флаконе, разводимого в 10 мл воды для инъекций перед использованием.

Рекомендованные дозировки в инструкции варьируют от 0,25 до 0,5 мг/кг, однако в литературе указываются и меньшие значения — 0,1–0,2 мг/кг [8]. Практический опыт показывает, что эффект флюоресценции зависит в большей степени от количества препарата и его времени введения, нежели от расчёта по массе тела, что связано с техническими характеристиками и чувствительностью оборудования, а также достаточным уровнем накопления препарата в гепатобилиарной системе.

Методы регистрации исходов

В исследовании использовалось оборудование ведущих производителей, обладающее разными характеристиками инфракрасного излучения с длиной волны для возбуждения флюоресценции от 780 нм до 805 нм: Arthrex 4K (США), ELEPS 4K (Россия), Rubina Carl Storz 4K (Германия), Olympus OTV-S200 (Япония), Stryker PINPOINT HD (Канада), Olympus OTV-S700 (Япония).

Оценка эффективности флюоресценции проводилась визуально на экране монитора. Достаточным считался уровень, при котором была чётко определяема топография структур гепатодуоденальной связки и треугольника Кало.

Обязательным критерием оперативной безопасности было достижение критического вида безопасности (critical view of safety, CVS). Операции проводились в режиме непрерывной флюоресценции на всех этапах.

Статистический анализ

Для представления результатов и статистической обработки данных использовали ПО Microsoft Excel. Данные представлены как среднее ± стандартное отклонение.

РЕЗУЛЬТАТЫ

Объекты (участники) исследования

В исследование включено 276 пациентов с клинически и инструментально подтверждённым диагнозом калькулёзного холецистита, из них 78 (28,3%) мужчин и 198 (71,7%) женщин, средний возраст 65,0±15,6 года, средний индекс массы тела 32,2±5,78 кг/м^2.

Лапароскопическая холецистэктомия с применением ICG-холангиографии проведена всем 276 пациентам в различных дозировках.

На начальном этапе исследования у 5 (1,8%) пациентов использовали дозу 10 мг с введением за 6–8 часов до операции, что сопровождалось интраоперационной выраженной флюоресценцией печени, желчного пузыря и внепечёночных желчных протоков, осложняя дифференцировку анатомических структур и мешая уверенной диссекции в треугольнике Кало. В дальнейшем во временных промежутках от 1 до 5 часов с момента введения препарата до начала операции были протестированы дозы 5 мг (у 72 пациентов; 26,1%), 2,5 мг (у 116; 42,0%) и 1,25 мг (у 83; 30,1%).

https://doi.org/10.17816/clinpract685076

клиническая практика 2025 Том 16 №2

Основные результаты исследования

В группе пациентов с дозировкой 5 мг (*n*=72) наилучшие условия для визуализации были достигнуты в интервале 3–4 часов от момента введения ICG. В этом временном окне наблюдалась чёткая флюоресценция внепечёночных желчных протоков при минимальной фоновости или её отсутствии со стороны паренхимы печени. В промежутке от 1 до 3 часов отмечалась гиперфлюоресценция, что затрудняло выделение пузырного протока, идентификацию и определение топографии общего желчного протока. Во временном интервале 3–4 часа от момента введения ICG флюоресценция печени отсутствовала, чётко дифференцировались пузырный проток и общий желчный проток в режиме реального времени. При интервале 4–5 часов визуализация сохранялась, однако интенсивность флюоресценции несколько снижалась, требуя приближения источника света.

Во второй группе (*n*=116) применялась дозировка индоцианина зелёного 2,5 мг. Препарат вводился за 1–4 часа и более до начала вмешательства.

В группе с интервалом 2–3 часа отмечалась наилучшая визуализация: гипофлюоресценция паренхимы печени с оптимальным свечением внепечёночных желчных протоков. При введении ICG за 1–2 часа наблюдалась гиперфлюоресценция, в результате чего ткани имели интенсивное общее свечение, что мешало дифференцировать структуры треугольника Кало. После 3 часов интенсивность свечения снижалась, но анатомия оставалась различимой. При превышении 4 часов отмечался крайне слабый эффект флюоресценции, что требовало коррекции настроек оборудования.

В группе из 83 пациентов препарат вводился в дозе 1,25 мг интраоперационно за 90 минут до хирургического вмешательства.

При введении индоцианина зелёного интраоперационно за 40 минут до операции у пациентов наблюдалась выраженная флюоресценция печени и желчного пузыря, а также области гепатодуоденальной связки, что в начале операции мешало точной анатомической идентификации внепечёночных желчных протоков. При временном интервале введения ICG от 40 до 120 минут интенсивность флюоресценции снижалась до комфортного уровня, что позволяло определять топографию внепечёночных желчных протоков и безопасно проводить операцию с включённым режимом флюоресценции. Сводные данные о дозировках и временных интервалах введения ICG представлены в табл. 1, данные об оптимальных окнах флюоресценции — в табл. 2.

Технические возможности оборудования позволяют регулировать визуальную интенсивность флюоресценции: для этого в меню настроек блока видеосистемы в разделе режима флюоресценции необходимо скорректировать усиление и насыщенность в зависимости от потребностей. Яркость и контрастность настраиваются под визуальный комфорт хирурга.

Нежелательные явления

По результатам исследования, в группе из 276 пациентов, перенёсших лапароскопическую холецистэктомию с ICG-флюоресцентной визуализацией внепечёночных желчных протоков, осложнений не выявлено. У 23 (8,3%) пациентов осложнений удалось избежать благодаря чёткому соблюдению техники достижения критического вида безопасности (CVS) и применению интраоперационной флюоресцентной ICG-холангиографии (примеры представлены на рис. 1, 2).

Таблица 1

Дозировки и временные интервалы введения индоцианина зелёного (indocyanine green, ICG)

Дозировка, мг	Временной интервал, ч	Число пациентов, *n* (%)
5	1–3	15 (20,8)
	3–4	34 (47,3)
	4–5	23 (31,9)
2,5	1–2	19 (16,3)
	2–3	69 (59,5)
	3–4	25 (21,7)
	>4	3 (2,5)
1,25	≤40 мин	32 (38,5)
	40–120 мин	51 (61,5)

Таблица 2

Оптимальные окна флюоресценции

Доза, мг	Интраоперационное введение	1–2 часа	2–3 часа	3–4 часа	4–5 часов
5					
2,5					
1,25					
Расшифровка					
	Гиперфлюоресценция — сложно дифференцировать структуры				
	Интенсивность окраски печени снижена				
	Оптимальное окно флюоресценции				
	Гипофлюоресценция — слабое свечение				

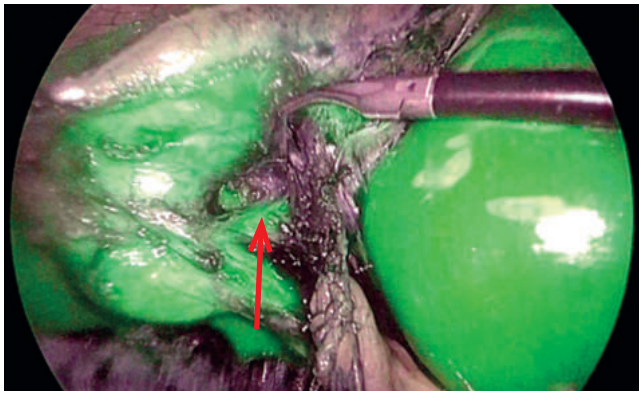

Рис. 1. Синдром Мириззи: плотное сращение кармана Гартмана с печёночным протоком (стрелка) из-за воспаления (начальная стадия формирования синдрома Мириззи).

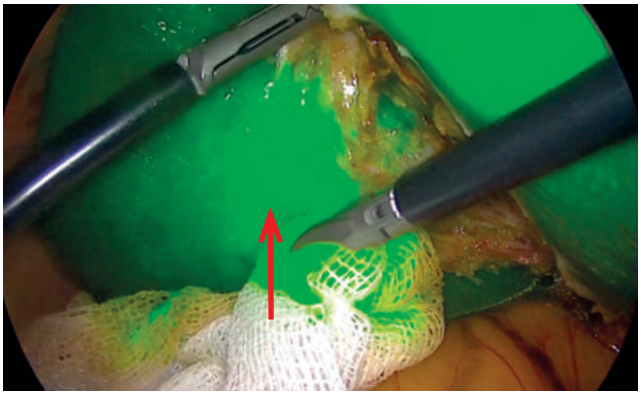

Рис. 2. Повреждение субсегментарного протока: желчеистечение после повреждения субсегментарного протока (стрелка).

ОБСУЖДЕНИЕ

Диссекция области треугольника Кало во время лапароскопической холецистэктомии является важным хирургическим этапом, во время которого могут отмечаться серьёзные ятрогенные осложнения [8]. Точное определение пузырного протока и пузырной артерии могут быть крайне затруднительными при выраженных воспалительных изменениях или редких анатомических вариациях в этой зоне. В таких ситуациях флюоресцентная визуализация предоставляет потенциально большие преимущества, облегчает выполнение операции и позволяет избежать повреждения общего желчного протока [9]. Однако на сегодняшний день не существует общепринятого стандарта выполнения флюоресцентной лапароскопии во время холецистэктомии [10]. ICG — широко используемый водорастворимый краситель, который полностью метаболизируется печенью и выводится исключительно через желчные протоки [11]. Основной механизм действия основан на флюоресценции, излучаемой красителем ICG при воздействии света ближнего инфракрасного диапазона, что позволяет визуализировать анатомические структуры с помощью специализированной системы визуализации [12]. Метод позволяет избирательно подсвечивать различные структуры, включая кровеносные сосуды, желчные протоки и лимфатические сосуды, однако колебания в дозировке и времени введения ICG существенно влияют на качество флюоресцентной визуализации [13]. В частности, более низкие дозы ICG могут увеличить общее время визуализации, в то время как более высокие дозы усиливают интенсивность флюоресцентного сигнала [13].

Несмотря на большие теоретические преимущества флюоресцентной лапароскопии с ICG при оперативных вмешательствах на желчевыводящей системе, в настоящее время её клиническое применение носит в основном экспериментальный характер. В систематическом обзоре M. Manasseh и соавт. [10] проанализированы результаты 14 ис-

https://doi.org/10.17816/clinpract685076

следований, которые показали безопасность метода и его преимущества в сложных случаях, при этом лишь в единичных исследованиях определялась оптимальная дозировка красителя и время его введения. Ведутся активные споры относительно оптимальной дозировки ICG [14]. Зарубежное исследование, проведённое группой F. Pardo Aranda [13], показало схожий с нашим результат, что наилучшая визуализация достигается при введении 2,5 мг ICG пациентам за 2–6 часов до операции. Примечательно, что эта дозировка не корректировалась в зависимости от веса пациента или индекса массы тела, иначе подобная вариативность усложняла бы точное приготовление растворов ICG и значительно увеличивала нагрузку на медицинский персонал.

Таким образом, для достижения оптимального окна флюоресценции рекомендуются следующие дозировки: 5 мг — при введении за 3–5 часов до операции; 2,5 мг — при введении за 2–3 часа до операции; 1,25 мг — при введении за 40–120 минут до операции. Интраоперационное введение 1,25 мг ICG может применяться в случае необходимости, но требует изменения настроек видеосистемы.

ЗАКЛЮЧЕНИЕ

В нашем исследовании мы изучили влияние различных доз ICG отечественного производства на интраоперационную визуализацию и их влияние на хирургические и послеоперационные результаты. Это первое подобное исследование с красителем отечественного производства.

Интраоперационная флюоресцентная холангиография с применением индоцианина зелёного доказывает свои безопасность и эффективность в профилактике травм внепечёночных желчных протоков в ходе лапароскопической холецистэктомии у больных калькулёзным холециститом, а возможность регулировать интенсивность свечения настройками оборудования вместе с выбором оптимальных дозировок делает технологию флюоресцентной визуализации управляемой.

ДОПОЛНИТЕЛЬНАЯ ИНФОРМАЦИЯ

Вклад авторов. *М.В. Косаченко* — обработка и обсуждение результатов исследования, написание текста статьи; *А.М. Леонович*, *А.В. Бурлакова* — поисково-аналитическая работа, обсуждение результатов исследования, написание текста статьи; *А.Е. Климов* — руководство лечением пациентов и обсуждение результатов исследования. Авторы подтверждают соответствие своего авторства международным критериям ICMJE (все авторы одобрили рукопись, а также согласились нести ответственность за все аспекты работы, гарантируя надлежащее рассмотрение и решение вопросов, связанных с точностью и добросовестностью любой её части).

Этическая экспертиза. Исследование одобрено локальным этическим комитетом медицинского института РУДН на базе Университетской клинической больницы имени В.В. Виноградова в феврале 2024 года, протокол № 2.

Источники финансирования. Отсутствуют.

Раскрытие интересов. Авторы заявляют об отсутствии отношений, деятельности и интересов за последние три года, связанных с третьими лицами (коммерческими и некоммерческими), интересы которых могут быть затронуты содержанием статьи.

Оригинальность. При проведении исследования и создании настоящей работы авторы не использовали ранее опубликованные сведения (текст, иллюстрации, данные).

Доступ к данным. Редакционная политика в отношении совместного использования данных к настоящей работе неприменима, данные могут быть опубликованы в открытом доступе.

Генеративный искусственный интеллект. При создании настоящей статьи технологии генеративного искусственного интеллекта не использовали.

Рассмотрение и рецензирование. Настоящая работа подана в журнал в инициативном порядке и рассмотрена по обычной процедуре. В рецензировании участвовали два внешних рецензента и научный редактор издания.

ADDITIONAL INFORMATION

Author contributions. *M.V. Kosachenko*: processing and discussion of research results, manuscript writing; *A.M. Leonovich, A.V. Burlakova*: search and analytical operations, discussion of research results, manuscript writing; *A.E. Klimov*: managing the treatment of patients and discussing the research results. Thereby, all authors provided approval of the version to be published and agree to be accountable for all aspects of the work in ensuring that questions related to the accuracy or integrity of any part of the work are appropriately investigated and resolved.

Ethics approval. The research was approved by the local Ethics Committee of the RUDN University Medical Institute and of the University Clinical Hospital named after V.V. Vinogradov in February 2024, Protocol No. 2.

Funding sources. No funding.

Disclosure of interests. The authors declare that they have no known competing financial interests or personal relationships that could have appeared to influence the work reported in this paper.

Statement of originality. The authors did not use previously published information (text, illustrations, data) in conducting the research and creating this paper.

Data availability statement. The editorial policy regarding data sharing does not apply to this work, data can be published as open access.

Generative AI. Generative AI technologies were not used for this article creation.

Provenance and peer-review. This paper was submitted to the journal on an initiative basis and reviewed according to the usual procedure. Two external reviewers and the scientific editor of the publication participated in the review.

ЛИТЕРАТУРА / REFERENCES

1. Alexander HC, Bartlett AS, Wells CI, et al. Reporting of complications after laparoscopic cholecystectomy: A systematic review. *HPB (Oxford).* 2018;20(9):786–794. doi: 10.1016/j.hpb.2018.03.004
2. Гальперин Э.И., Чевокин А.Ю. «Свежие» повреждения желчных протоков // *Хирургия. Журнал им. Н.И. Пирогова.* 2010. № 10. С. 4–10. [Galperin EI, Chevokin AIu. Intraoperative injuries of bile ducts. *N.I. Pirogov Journal of Surgery.* 2010;(10):4–10]. EDN: NQZLLX
3. Mallet-Guy P, Kesterns PL. *Syndrome post-cholecystectomie.* Paris: Masson et Cie; 1970.
4. Vincenzi P, Mocchegiani F, Nicolini D, et al. Bile duct injuries after cholecystectomy: An individual patient data systematic review. *J Clin Med.* 2024;13(16):4837. doi: 10.3390/jcm13164837
5. De Angelis N, Catena F, Memeo R, et al. 2020 WSES guidelines for the detection and management of bile duct injury during cholecystectomy. *World J Emerg Surg.* 2021;16(1):30. doi: 10.1186/s13017-021-00369-w
6. Strasberg SM, Hertl M, Soper NJ. An analysis of the problem of biliary injury during laparoscopic cholecystectomy. *J Am Coll Surg.* 1995;180(1):101–125.
7. Ostapenko A, Kleiner D. Challenging orthodoxy: Beyond the critical view of safety. *J Gastrointest Surg.* 2023;27(1):89–92. doi: 10.1007/s11605-022-05500-z
8. Yang S, Hu S, Gu X, Zhang X. Analysis of risk factors for bile duct injury in laparoscopic cholecystectomy in China: A systematic review and meta-analysis. *Medicine (Baltimore).* 2022;101(37):e30365. doi: 10.1097/MD.0000000000030365
9. Kono Y, Ishizawa T, Tani K, et al. Techniques of fluorescence cholangiography during laparoscopic cholecystectomy for better delineation of the bile duct anatomy. *Medicine (Baltimore).* 2015;94(25):e1005. doi: 10.1097/MD.0000000000001005
10. Manasseh M, Davis H, Bowling K. Evaluating the role of indocyanine green fluorescence imaging in enhancing safety and efficacy during laparoscopic cholecystectomy: A systematic review. *Cureus.* 2024;16(11):e73388. doi: 10.7759/cureus.73388
11. Serban D, Badiu DC, Davitoiu D, et al. Systematic review of the role of indocyanine green near-infrared fluorescence in safe laparoscopic cholecystectomy (Review). *Exp Ther Med.* 2022;23(2):187. doi: 10.3892/etm.2021.11110
12. Papayan G, Akopov A. Potential of indocyanine green near-infrared fluorescence imaging in experimental and clinical practice. *Photodiagnosis Photodyn Ther.* 2018;24:292–299. doi: 10.1016/j.pdpdt.2018.10.011
13. Pardo Aranda F, Gené Škrabec C, López-Sánchez J, et al. Indocyanine green (ICG) fluorescent cholangiography in laparoscopic cholecystectomy: Simplifying time and dose. *Dig Liver Dis.* 2023;55(2):249–253. doi: 10.1016/j.dld.2022.10.023
14. Wang X, Teh CS, Ishizawa T, et al. Consensus guidelines for the use of fluorescence imaging in hepatobiliary surgery. *Ann Surg.* 2021;274(1):97–106. doi: 10.1097/SLA.0000000000004718.

ОБ АВТОРАХ

Автор, ответственный за переписку:
Косаченко Михаил Владимирович, канд. мед. наук;
адрес: Россия, 117198, Москва, ул. Миклухо-Маклая, д. 6;
ORCID: 0000-0002-9735-6219;
eLibrary SPIN: 6638-4286;
e-mail: kosach13@mail.ru

Соавторы:
Леонович Александр Михайлович;
ORCID: 0009-0007-1701-3042;
e-mail: leon_vgmu@mail.ru

Климов Алексей Евгеньевич, д-р мед. наук, профессор;
ORCID: 0000-0002-1397-9540;
eLibrary SPIN: 8816-8365;
e-mail: klimov.pfu@mail.ru

Бурлакова Анна Валерьевна;
ORCID: 0000-0002-1248-7579;
eLibrary SPIN: 5285-6367;
e-mail: burlakova.09@list.ru

AUTHORS' INFO

The author responsible for the correspondence:
Mikhail V. Kosachenko, MD, PhD;
address: 6 Miklukho-Maklaya st, Moscow, Russia, 117198;
ORCID: 0000-0002-9735-6219;
eLibrary SPIN: 6638-4286;
e-mail: kosach13@mail.ru

Co-authors:
Alexander M. Leonovich;
ORCID: 0009-0007-1701-3042;
e-mail: leon_vgmu@mail.ru

Aleksei E. Klimov, MD, PhD, Professor;
ORCID: 0000-0002-1397-9540;
eLibrary SPIN: 8816-8365;
e-mail: klimov.pfu@mail.ru

Anna V. Burlakova;
ORCID: 0000-0002-1248-7579;
eLibrary SPIN: 5285-6367;
e-mail: burlakova.09@list.ru