Check for updates

клиническая практика 2026 Том 17 №2

ОКТ-биомаркеры регматогенной отслойки сетчатки: возможности прогноза анатомо-функциональных результатов хирургического лечения

Д.Б. Бабаева, Р.Р. Файзрахманов, Е.А. Ларина, А.А. Далогланян, Д.А. Романова, А.А. Жабоев
Национальный медико-хирургический Центр имени Н.И. Пирогова, Москва, Россия

АННОТАЦИЯ

Регматогенная отслойка сетчатки является одной из ведущих причин потери зрения среди трудоспособного населения. Современные достижения в офтальмологии, включая такие методы хирургии, как витрэктомия, эписклеральное пломбирование, пневморетинопексия, эндолазеркоагуляция, криопексия сетчатки, а также различные комбинации этих методик, позволили добиться значительного прогресса в лечении данной патологии, однако в ряде случаев не удаётся получить желаемых анатомических и функциональных исходов хирургического вмешательства. Такие характеристики отслойки сетчатки, как пролиферативная витреоретинопатия, протяжённость регматогенной отслойки, количество и локализация разрывов, структурные изменения и вовлечённость макулярной зоны, активно изучаются в качестве факторов, определяющих тяжесть течения данной патологии. На сегодняшний день в клиническую практику не внедрены какие-либо стандартизированные алгоритмы и объективные критерии предоперационной оценки, позволяющие определиться с выбором тактики хирургического лечения регматогенной отслойки сетчатки. Наряду с этим существует значительное количество исследований, посвящённых оценке различных морфологических изменений при регматогенной отслойке сетчатки с использованием высокоинформативного инструмента — оптической когерентной томографии (ОКТ). При ОКТ наибольшее внимание уделяется состоянию эллипсоидной зоны и наружной пограничной мембраны, складкам наружных слоёв сетчатки, интраретинальным кистозным полостям, толщине макулярной зоны и длине наружных сегментов фоторецепторов — параметрам, которые могут выступать в качестве биомаркеров функционального восстановления после хирургического лечения. Систематизация и анализ результатов научных работ, посвящённых потенциальным ОКТ-биомаркерам при отслойке сетчатки, может способствовать разработке новых подходов к диагностике и стратегий хирургического лечения.

Ключевые слова: *регматогенная отслойка сетчатки; оптическая когерентная томография; биомаркеры; обзор; эллипсоидная зона; наружная пограничная мембрана; фоторецепторы; прогноз хирургии.*

Для цитирования:
Бабаева Д.Б., Файзрахманов Р.Р., Ларина Е.А., Далогланян А.А., Романова Д.А., Жабоев А.А. ОКТ-биомаркеры регматогенной отслойки сетчатки: возможности прогноза анатомо-функциональных результатов хирургического лечения. *Клиническая практика.* 2026;17(2):139–147. doi: 10.17816/clinpract692182 EDN: BZPDVE

Поступила 07.10.2025 Принята 12.12.2025 Опубликована online 18.03.2026

ВВЕДЕНИЕ

Регматогенная отслойка сетчатки (РОС) — одна из наиболее серьёзных неотложных глазных патологий, требующих своевременного хирургического лечения для предотвращения полной необратимой потери зрения [1]. Частота встречаемости РОС в различных странах составляет в среднем 12,17 случая на 100 000 жителей в год [2], однако наблюдается значительное увеличение этого показателя [3] по причине роста как пожилого населения, так и распространённости миопии. РОС возникает вторично вследствие формирования сквозного ретинального разрыва, что позволяет жидкости из стекловидного тела проникать в субретинальное пространство и приводит к развитию отслойки нейроэпителия сетчатки от подлежащего пигментного эпителия сетчатки [4]. Современное лечение РОС включает такие методы хирургии, как витрэктомия, эписклеральное пломбирование, пневморетинопексия, эндолазеркоагуляция

© Eco-Vector, 2026
The article can be used under the CC BY-NC-ND 4 license

OCT Biomarkers of Rhegmatogenous Retinal Detachment: Prognostic Value for Anatomical and Functional Surgical Outcomes

D.B. Babaeva, R.R. Fayzrakhmanov, E.A. Larina, A.A. Daloglanyan, D.A. Romanova, A.A. Zhaboev
National Medical and Surgical Center named after N.I. Pirogov, Moscow, Russia

ABSTRACT

Rhegmatogenous retinal detachment is one of the leading causes of vision loss among the working-age population. Recent advances in ophthalmology include surgical techniques such as vitrectomy, scleral buckling, pneumatic retinopexy, intraoperative retinal photocoagulation, and retinal cryopexy, as well as their combinations. They have led to significant progress in the treatment of this condition; however, the desired anatomical and functional outcomes of surgical intervention are still unattainable in a number of cases. Characteristics of retinal detachment such as proliferative vitreoretinopathy, the extent of rhegmatogenous retinal detachment, the number and location of retinal breaks, structural changes, and macular involvement are being actively studied as factors determining the disease severity. To date, no standardized algorithms or objective criteria for preoperative assessment have been introduced into clinical practice to guide the choice of surgical treatment for rhegmatogenous retinal detachment. At the same time, a considerable number of studies have been devoted to the evaluation of various morphological changes in rhegmatogenous retinal detachment using optical coherence tomography (OCT). OCT focuses on the condition of the ellipsoid zone and external limiting membrane, outer retinal corrugations, intraretinal cystic cavities, macular thickness, and the length of the outer photoreceptor segments. These parameters are potential biomarkers of functional recovery after surgery. Systematization and analysis of research findings related to potential OCT biomarkers in retinal detachment may contribute to the development of new diagnostic approaches and surgical treatment strategies.

Keywords: *rhegmatogenous retinal detachment; optical coherence tomography; biomarkers; review; ellipsoid zone; external limiting membrane; photoreceptors; surgical outcome prediction.*

For citation:
Babaeva DB, Fayzrakhmanov RR, Larina EA, Daloglanyan AA, Romanova DA, Zhaboev AA. OCT Biomarkers of Rhegmatogenous Retinal Detachment: Prognostic Value for Anatomical and Functional Surgical Outcomes. *Journal of Clinical Practice*. 2026;17(2):139–147. doi: 10.17816/clinpract692182 EDN: BZPDVE

Submitted 07.10.2025 Accepted 12.12.2025 Published online 18.03.2026

и криопексия сетчатки, а также их различные комбинации [5]. Несмотря на значительную успешность данных способов лечения, в ряде клинических случаев не удаётся достичь высоких анатомических и функциональных исходов [6].

Исходная острота зрения, пролиферативная витреоретинопатия, протяжённость отслойки сетчатки и вовлечённость макулярной зоны являются ключевыми факторами, которые учитываются на этапе предоперационного планирования и оказывают значительное влияние на послеоперационные результаты лечения [7]. Широкое практическое применение получила разработанная в 1991 году R. Machemer и соавт. [8] классификация пролиферативной витреоретинопатии, которая на сегодняшний день не утратила своей актуальности, однако существенным её недостатком является то, что классификация не учитывает интраретинальных изменений сетчатки и не позволяет в полной мере судить об активности патологического процесса [9, 10]. Наряду с этим оптическая когерентная томография (ОКТ) зарекомендовала себя в качестве универсального и точного инструмента для диагностики и оценки состояния сетчатки, предоставляя детализированные изображения её структур [11]. В последнее десятилетие активно изучаются структурные изменения сетчатки по данным ОКТ при РОС: к основным из них относят разрыв наружной пограничной мембраны и эллипсоидной зоны, наличие эпиретинальной мембраны, кистозный макулярный отёк, персистирующую субретинальную жидкость, изменение толщины централь-

клиническая практика 2026 Том 17 №2

ной фовеолярной зоны [12–14]. По результатам исследований, данные патологические проявления потенциально могут применяться в качестве прогностических биомаркеров РОС, что открывает новые перспективы в оценке тяжести течения и эффективности лечения отслойки [15–17].

ЭЛЛИПСОИДНАЯ ЗОНА И НАРУЖНАЯ ПОГРАНИЧНАЯ МЕМБРАНА

Эллипсоидная зона сетчатки на ОКТ представляет собой однородную наружную гиперрефлективную линию, расположенную сразу за наружной пограничной мембраной. Она соответствует наружной части внутренних сегментов фоторецепторов и является их признанным структурным биомаркером [18]. Основные характеристики эллипсоидной зоны, оцениваемые при ОКТ, такие как её целостность, протяжённость поражения, а также степень рефлективности могут служить средством мониторинга прогрессирования заболевания сетчатки или терапевтического ответа [19] (рис. 1).

По результатам одного из ранних исследований H. Kang с соавт. [12], единственным предоперационным предиктором конечной остроты зрения по данным спектральной ОКТ у пациентов с РОС с захватом макулярной зоны является сохранность гиперрефлективных наружных полос нейроэпителия сетчатки, однако ограничением данной работы является малый размер выборки и ретроспективный дизайн работы. В более крупном ретроспективном исследовании M. Karacorlu с соавт. [20] продемонстрировали связь между предоперационными дефектами в наружной пограничной мембране и эллипсоидной зоне и послеоперационной остротой зрения в течение более 6 месяцев наблюдения. Следует отметить, что в выборку входили пациенты со свежей (<10 дней) РОС, и более надёжным маркером по результатам работы является изменение наружной пограничной мембраны. В исследовании J. Klaas с соавт. [21] также было показано, что сохранность наружной пограничной мембраны и эллипсоидной зоны до операции остаётся одним из наиболее надёжных предикторов восстановления функции после хирургического лечения РОС с захватом макулы, тогда как выраженное утолщение сетчатки и наряду с этим отсутствие фовеальной депрессии и наличие гиперрефлективных точек ассоциированы с неблагоприятным исходом. В отличие от представленных данных существуют исследования, в которых было отмечено [16, 22], что надёжная оценка наружной пограничной мембраны и эллипсоидной зоны при вовлечении макулярной зоны в большинстве случаев затруднена, это создаёт селективность выборки и ограничивает пригодность практического применения параметров эллипсоидной зоны в качестве универсального предоперационного биомаркера.

Существуют исследования, посвящённые послеоперационной оценке наружной пограничной мембраны и эллипсоидной зоны. По данным L. Hänsli с соавт. [23], сохранность эллипсоидной зоны и целостность наружной пограничной мембраны в послеоперационном периоде коррелирует с улучшением остроты зрения в течение 6 месяцев наблюдения. Большинству пациентов в данной

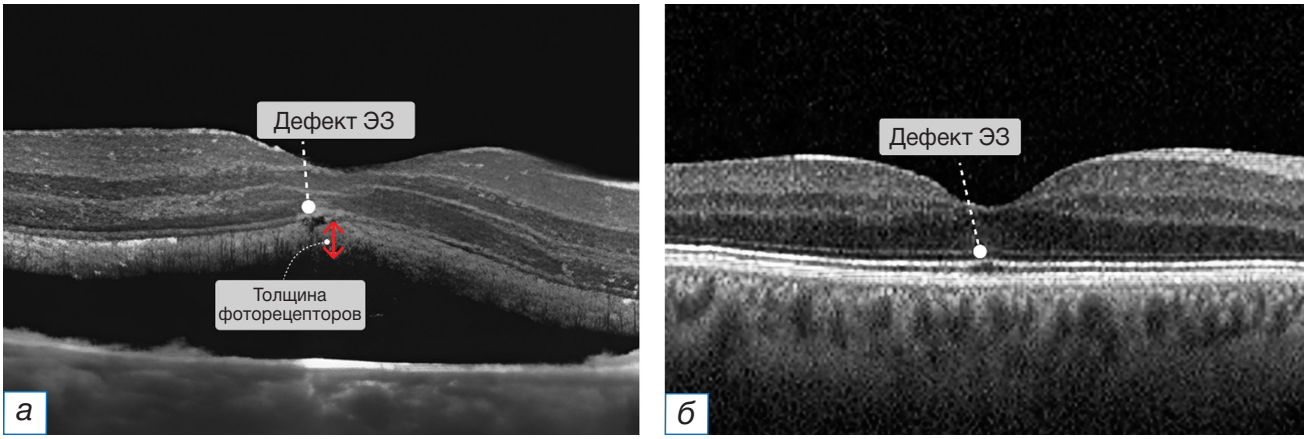

Рис. 1. Спектральная оптическая когерентная томография при регматогенной отслойке сетчатки до и после витрэктомии: определяются длинные наружные сегменты фоторецепторов у пациента со свежей регматогенной отслойкой сетчатки (6 дней), однако выявлен дефект эллипсоидной зоны в фовеолярной зоне, МКОЗ=0,1 (*а*); оптическая когерентная томография через 3 месяца после операции с сохранением дефекта эллипсоидной зоны, МКОЗ=0,7 (*б*). ЭЗ — эллипсоидная зона; МКОЗ — максимальная корригированная острота зрения. (Фото из коллекции авторов).

работе проводился пилинг внутренней пограничной мембраны, а группа пациентов с сохранной внутренней пограничной мембраной была слишком мала, что не позволило сделать значимый сравнительный анализ различных хирургических техник. Проведённый пост-хок анализ (post-hoc analysis) на основе рандомизированного клинического исследования PIVOT позволил сравнить состояние наружной пограничной мембраны и эллипсоидной зоны спустя 12 месяцев после хирургического лечения методом витрэктомии и пневматической ретинопексии [24]. Результаты этой работы свидетельствуют о том, что у пациентов со свежей РОС без гигантских разрывов сетчатки и пролиферативной витреоретинопатией ≤C1, как без вовлечения макулы, так и с захватом макулярной зоны, после пневморетинопексии достигается лучшая целостность наружной пограничной мембраны и эллипсоидной зоны.

В рандомизированном пилотном исследовании E. Peiretti с соавт. [25] оценивали применение перфторорганических соединений и различия в послеоперационном позиционировании пациента в качестве возможных факторов, влияющих на целостность эллипсоидной зоны сетчатки. Работа была представлена небольшой выборкой пациентов (*n*=56) и включала случаи свежей (до 10 дней) РОС с захватом макулярной зоны и наличием наружных и внутренних складок сетчатки, при этом отсутствовали какие-либо данные об исходной остроте зрения и наличии пролиферативной витреоретинопатии. По результатам проведённого исследования, данные факторы никак не повлияли на нарушение целостности эллипсоидной зоны, однако полученные результаты должны быть дополнительно подтверждены в исследовании с бóльшим числом участников.

В отличие от ранее проводимых исследований, S. Sassen с соавт. [26] определяли соотношение рефлективности наружной пограничной мембраны и эллипсоидной зоны, разработав новый показатель — относительную рефлективность эллипсоидной зоны (relative ellipsoid zone reflectivity, rEZR). Этот параметр предоставляет возможность оценки целостности данных структур с учётом вариативности рефлективности и чувствительности ОКТ-сигнала, что повышает качество результатов.

СКЛАДЧАТОСТЬ НАРУЖНЫХ СЛОЁВ СЕТЧАТКИ

Под складками наружных слоёв сетчатки (outer retinal corrugations, ORCs) понимают волнообразные, «рифлёные» деформации наружной части нейроэпителия сетчатки, хорошо визуализируемые на ОКТ. В последние годы эти изменения выделяются в качестве отдельного морфологического фенотипа при РОС и рассматриваются как потенциальный биомаркер стадии болезни и предиктор последующего анатомо-функционального восстановления (рис. 2) [27].

Ранние описания данных структурных изменений указывали на их возможную связь с неблагоприятными функциональными результатами: предоперационные складки наружных слоёв сетчатки коррелировали с худшей остротой зрения уже через 1 месяц после операции [13]. Результаты позволили выдвинуть гипотезу о прямом негативном влиянии деформаций на восстановление фоторе-

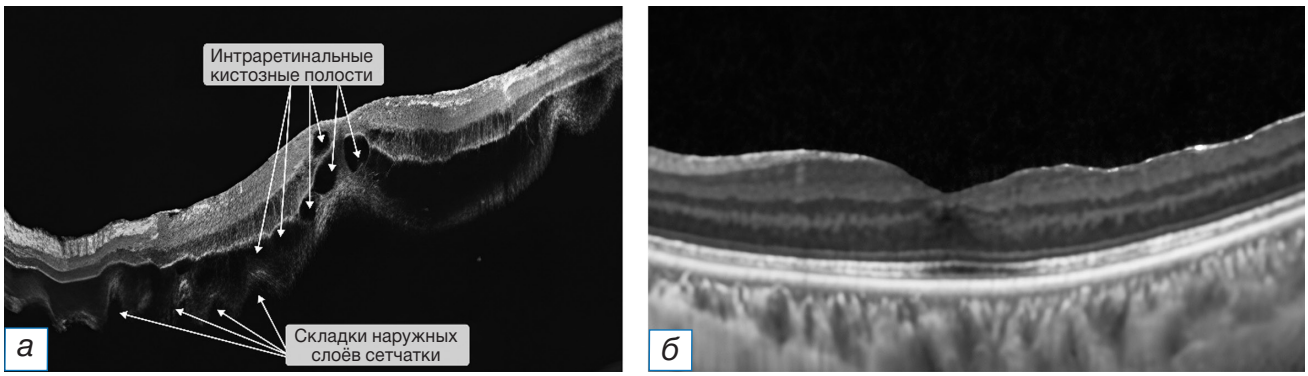

Рис. 2. Спектральная оптическая когерентная томография при регматогенной отслойке сетчатки до и после витрэктомии: определяются интраретинальные кистозные полости во внутренних и наружных слоях сетчатки, а также мелкоамплитудная складчатость наружных слоёв нейроэпителия сетчатки у пациента с давностью регматогенной отслойки сетчатки 22 дня, некорригированная острота зрения 0,05 (*а*); через 3 месяца после витрэктомии наблюдаются неравномерность макулярного профиля сетчатки и нечёткость эллипсоидной зоны, фовеолярная выпуклость отсутствует, МКОЗ=0,5 (*б*). МКОЗ — максимальная корригированная острота зрения. (Фото из коллекции авторов).

https://doi.org/10.17816/clinpract692182

цепторов, однако они ограничивались небольшой серией случаев и короткой длительностью послеоперационного наблюдения. В более крупном ретроспективном исследовании Y.D. Yeo с соавт. [28] уточнили клиническое значение наружных складок сетчатки и показали, что значительно чаще они встречаются при длительности вовлечения макулярной зоны от 10 до 30 дней. В их выборке складки выступают преимущественно маркером давности процесса и сами по себе не являются независимым предиктором 6-месячной остроты зрения, что указывает на опосредованный характер связи складок нейроэпителия сетчатки с функциональным исходом. Существенный вклад в определении важности данного ОКТ-признака внесли исследования I.M. Melo и соавт. [29, 30]: по результатам ретроспективного и проспективного анализа были определены ОКТ-стадии при РОС, в которых наружные складки нейроэпителия сетчатки обладают прогностической ценностью для послеоперационной остроты зрения и служат ранним маркером «переходной» стадии, когда ещё нет выраженной потери целостности наружной пограничной мембраны и эллипсоидной зоны, но уже возникает риск дальнейшей деградации наружных слоёв сетчатки.

В рамках патофизиологической теории дисрегуляции фоторецепторов и пигментного эпителия сетчатки, предложенной R.H. Muni с соавт. [31], наружные складки отражают дисбаланс между насосной функцией пигментного эпителия сетчатки и гидродинамикой субретинальной жидкости. Выдвинуто также предположение, что формирование персистирующих волнообразных деформаций после анатомически успешной хирургии может быть связано с замедленной или неполной функциональной реабилитацией у части пациентов. Данные долгосрочных послеоперационных наблюдений V.M. Thomseth и соавт. [32] подтверждают, что персистирующие наружные складки ассоциируются не только с худшей остротой зрения, но и со снижением её качества вследствие метаморфопсии и анизейконии. По данным исследования, регресс складок возможен, но часто длителен (до 1–2 лет) и не всегда происходит в полном объёме. С учётом небольшой когорты исследования и других не исключённых факторов, таких как длительность и исходная степень повреждения наружной пограничной мембраны /эллипсоидной зоны, существует необходимость в проведении дальнейших исследований.

ИНТРАРЕТИНАЛЬНЫЕ КИСТОЗНЫЕ ПОЛОСТИ

Интраретинальные кистозные полости определяются как чётко очерченные, гипорефлективные пространства внутри слоёв сетчатки, которые можно визуализировать с помощью ОКТ [33]. При РОС они представляют собой гетерогенную группу: от транзиторных микрокист между внутренним ядерным и наружным плексиформным слоем (inner nuclear layer / outer plexiform layer, INL/OPL) в раннем послеоперационном периоде до персистирующих изменений, типичных для кистозного макулярного отёка.

Особое значение имеют интраретинальные кистозные полости, определяемые на предоперационном этапе (см. рис. 2): по данным ряда исследований [34, 35], их наличие ассоциировалось с худшими функциональными результатами, при этом отмечалась тенденция к большей центральной толщине макулы у пациентов с более низкой конечной остротой зрения. Следует отметить, что кистозные полости часто локализуются в определённых слоях, появляясь преимущественно во внутреннем ядерном (INL) или наружном ядерном слое (outer nuclear layer, ONL). Когда изменения ограничиваются исключительно INL и/или ONL, в исследованиях обычно не обнаруживают значимой корреляции с послеоперационной остротой зрения [36]. Работы, включающие интраретинальные кистозные полости, выходящие за пределы этих слоёв, выявили значительную связь с ухудшением послеоперационной остроты зрения [37].

Крупные клинические исследования [33, 38] подтверждают, что кистозный макулярный отёк после успешной операции по поводу РОС встречается нередко, а факторами риска выступают отслойка с захватом макулярной зоны, наличие эпиретинальной мембраны, тяжёлая пролиферативная витреоретинопатия и ранняя факоэмульсификация (в течение 6 месяцев после первичной операции). Следует отметить вариабельность терапевтического эффекта у данной группы пациентов в ответ на стероидные и анти-VEGF (anti-vascular endothelium growth factor) препараты, что подчёркивает неоднородность патогенеза кистозного макулярного отёка при РОС и необходимость подбора персонализированного ведения пациента [39]. Влияние тампонады силиконовым маслом на кистозный макулярный отёк полностью пока не изучено. В исследовании S.H. Bae с соавт. [40] проводился сравнительный анализ микроструктур-

туры макулярной зоны по данным ОКТ до и после удаления силиконового масла. Выявленные изменения коррелировали с длительностью тампонады, а большинство структурных изменений, включая кистозный макулярный отёк, разрешались после удаления силиконового масла, однако при необходимости пациентам проводилась макулярная хирургия. В исследовании K. Eibenberger с соавт. [41] у пациентов с рецидивирующей РОС и тампонадой силиконовым маслом такие морфологические изменения, как кистозный макулярный отёк и эпиретинальная мембрана, были значительно выраженнее. После удаления силиконового масла и снижения отёка статистически не наблюдалось улучшения остроты зрения, и только целостность эллипсоидной зоны являлась фактором хорошего функционального исхода.

ТОЛЩИНА ЦЕНТРАЛЬНОЙ МАКУЛЯРНОЙ ЗОНЫ И ДЛИНА НАРУЖНЫХ СЕГМЕНТОВ ФОТОРЕЦЕПТОРОВ

Толщина центральной макулярной зоны определяется как расстояние между внутренней пограничной мембраной и пигментным эпителием сетчатки, измеренное в фовеолярной зоне. Изменения толщины фовеолы после успешной хирургии отслойки сетчатки и их взаимосвязь с послеоперационной остротой зрения активно изучаются во множестве работ [15, 28, 29]. Полученные результаты свидетельствуют о том, что сама по себе толщина фовеолярной зоны не может быть надёжным предиктором послеоперационных результатов, поскольку ключевое значение имеет динамика восстановления толщины наружных слоёв сетчатки и целостности наружной пограничной мембраны /эллипсоидной зоны (см. рис. 1; рис. 3). Наряду с этим важным и независимым прогностическим фактором функциональных исходов после хирургического лечения РОС является предоперационная длина фоторецепторов сетчатки (см. рис. 1 и 2). Удлинение фоторецепторов в период РОС, предположительно, свидетельствует о сохранном метаболическом потенциале в них. В ретроспективном исследовании N. Hirata и соавт. [42] проводился количественный предоперационный анализ длины фоторецепторов, определяемой расстоянием от внутренней пограничной мембраны до конца наружного сегмента, и оценивалась связь с послеоперационной остротой зрения. Более длинные фоторецепторы до операции ассоциировались с лучшей конечной остротой зрения, а также положительно коррелировали с вероятностью восстановления целостности наружной пограничной мембраны и эллипсоидной зоны после операции, что подтверждается и отечественными исследованиями [43]. В крупном ретроспективном исследовании D.H. Park и соавт. [15] подтверждается, что предоперационная длина наружного сегмента фоторецепторов является независимым прогностическим фактором послеоперационной остроты зрения, при этом соотношение суммы волокон Генле и наружного ядерного слоя (HFL+ONL) к слою фоторецепторов дополняет, а сравнение результатов со здоровым глазом — повышает точность ОКТ-биомаркера.

ЗАКЛЮЧЕНИЕ

Регматогенная отслойка сетчатки остаётся одной из наиболее сложных в прогностическом отношении офтальмопатологий, несмотря на зна-

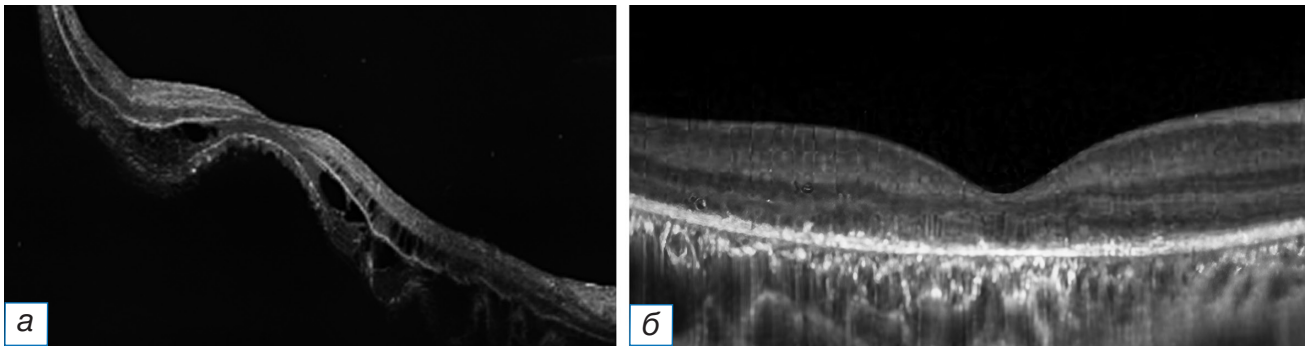

Рис. 3. Спектральная оптическая когерентная томография при регматогенной отслойке сетчатки до и после витрэктомии: определяются истончение слоя фоторецепторов, гипорефлективность наружной пограничной мембраны и эллипсоидной зоны у пациента с регматогенной отслойкой сетчатки более 6 месяцев, некорригированная острота зрения 0,02 (*а*); через 3 месяца после витрэктомии наблюдается нарушение эллипсоидной зоны и наружной пограничной мембраны с их атрофией, МКОЗ=0,3 (*б*). МКОЗ — максимальная корригированная острота зрения. (Фото из коллекции авторов).

https://doi.org/10.17816/clinpract692182

чительный прогресс хирургических методов лечения. Современные исследования демонстрируют, что ОКТ является высокоинформативным инструментом для выявления морфологических изменений сетчатки, потенциально обладающих прогностической ценностью. Наибольшее внимание уделяется состоянию эллипсоидной зоны и наружной пограничной мембраны; складкам наружных слоёв сетчатки; интраретинальным кистозным полостям; толщине макулярной зоны и длине наружных сегментов фоторецепторов. Эти параметры могут выступать в качестве биомаркеров функционального восстановления после хирургического лечения, однако разнородность полученных данных, ограниченные размеры выборок и отсутствие единых критериев интерпретации указывают на необходимость дальнейших многоцентровых исследований с использованием стандартизированных методик анализа.

Систематизация существующих знаний об ОКТ-биомаркерах при регматогенной отслойке сетчатки открывает перспективы для разработки достоверных комплексных алгоритмов предоперационной и послеоперационной оценки, а также индивидуализации хирургической тактики, что в конечном итоге может повысить эффективность лечения и качество жизни пациентов.

ДОПОЛНИТЕЛЬНАЯ ИНФОРМАЦИЯ

Вклад авторов. *Д.Б. Бабаева*, *Р.Р. Файзрахманов*, *Е.А. Ларина* — определение концепции и дизайна, валидация, пересмотр и редактирование рукописи; *А.А. Далогланян*, *А.А. Жабоев*, *Д.А. Романова* — визуализация, написание рукописи, сбор и обработка материала. Все авторы одобрили рукопись (версию для публикации), а также согласились нести ответственность за все аспекты работы, гарантируя надлежащее рассмотрение и решение вопросов, связанных с точностью и добросовестностью любой её части.

Источники финансирования. Обзор и публикация статьи осуществлены на личные средства авторского коллектива.

Раскрытие интересов. Авторы заявляют об отсутствии конфликта интересов, связанных с данной публикацией.

Оригинальность. При проведении исследования и создании настоящей работы авторы не использовали ранее опубликованные сведения (текст, иллюстрации, данные).

Доступ к данным. Авторы сообщают, что все данные представлены в статье и/или приложениях к ней.

Генеративный искусственный интеллект. При создании настоящей статьи технологии генеративного искусственного интеллекта не использовали.

ADDITIONAL INFORMATION

Author contributions: *D.B. Babaeva, R.R. Fayzrakhmanov, E.A. Larina*, concept and design definition, validation, revision, and editing of the manuscript; *A.A. Daloglanyan, A.A. Zhaboev, D.A. Romanova*, visualization, manuscript writing, and data collection and processing. Thereby, all authors provided approval of the version to be published and agree to be accountable for all aspects of the work in ensuring that questions related to the accuracy or integrity of any part of the work are appropriately investigated and resolved.

Funding sources: The study had no sponsorship.

Disclosure of interests: The authors declare no conflict of interests.

Statement of originality: The authors did not utilize previously published information (text, illustrations, data) in conducting the research and creating this paper.

Data availability statement: All data obtained in this study are available in this article.

Generative AI: Generative AI technologies were not used for this article creation.

ЛИТЕРАТУРА / REFERENCES

1. Файзрахманов Р.Р., Шишкин М.М., Ларина Е.А., и др. Особенности своевременного закрытия макулярного разрыва при регматогенной отслойке сетчатки, осложненной макулярным разрывом // *Офтальмологические ведомости*. 2022. Т. 15, № 4. С. 61–74. [Fayzrakhmanov RR, Shishkin MM, Larina EA, et al. Features of a well-timed macular hole closure related retinal regmatogenous detachment complicated by macular hole. *Ophthalmology journal.* 2022;15(4):61–74]. doi: 10.17816/OV109976 EDN: FNYESS
2. Ge JY, Teo ZL, Chee ML, et al. International incidence and temporal trends for rhegmatogenous retinal detachment: a systematic review and meta-analysis. *Surv Ophthalmol*. 2024;69(3):330–336. doi: 10.1016/j.survophthal.2023.11.005 EDN: CZGEZY
3. Li JQ, Welchowski T, Schmid M, et al. Incidence of rhegmatogenous retinal detachment in Europe: a systematic review and meta-analysis. *Ophthalmologica*. 2019;242(2):81–86. doi: 10.1159/000499489
4. Xiong J, Tran T, Waldstein SM, Fung AT. A review of rhegmatogenous retinal detachment: past, present and future. *Wien Med Wochenschr.* 2025;175(7-8):186–202. doi: 10.1007/s10354-025-01085-9
5. Файзрахманов Р.Р., Шишкин М.М., Ваганова Е.Е., и др. *Оперативное лечение пациентов с макулярным разрывом и регматогенной отслойкой сетчатки.* Руководство. Уфа, 2024. 152 с. [Fayzrahmanov RR, Shishkin MM, Vaganova EE, et al. *Surgical treatment of patients with macular rupture and regmatogenic retinal detachment*. Guide. Ufa; 2024. 152 p. (In Russ.)]. EDN: AQDHNU
6. Шишкин М.М., Кочева Е.А., Файзрахманов Р.Р., Суханова А.В. Эписклеральное круговое пломбирование в хирургии рецидивов регматогенной отслойки сетчатки на авитреальных глазах // *Вестник офтальмологии*. 2022. Т. 138, № 6. С. 65–69. [Shishkin MM, Kocheva EA, Fayzrakhmanov RR, Sukhanova AV. Episcleral circular buckling in surgical treatment of recurrent rhegmatogenous retinal detachment after vitrectomy. *Russ Ann Ophthalmol*. 2022;138(6):65–69]. doi: 10.17116/oftalma202213806165 EDN: UYNXWO
7. Файзрахманов Р.Р., Клев В.С., Шишкин М.М., и др. Отслойка сетчатки с захватом макулярной области: в борьбе за максимальную остроту зрения. Часть 1 // *Офтальмологические ведомости*. 2025. Т. 18, № 1. С. 95–104. [Fayzrakhmanov RR, Klev VS, Shishkin MM, et al. Retinal detachment with macular involvement: in the struggle for maximal visual acuity. Part 1. *Ophthalmology journal*. 2025;18(1):95–104]. doi: 10.17816/OV567763 EDN: IXPKUP
8. Machemer R, Aaberg TM, Freeman HM, et al. An updated classification of retinal detachment with proliferative vitreoretinopathy. *Am J Ophthalmol*. 1991;112(2):159–165. doi: 10.1016/s0002-9394(14)76695-4
9. Carpineto P, Licata AM, Ciancaglini M. Proliferative vitreoretinopathy: a reappraisal. *J Clin Med.* 2023;12(16):5287. doi: 10.3390/jcm12165287 EDN: ESPKTC

10. Di Lauro S, Kadhim MR, Charteris DG, Pastor JC. Classifications for Proliferative Vitreoretinopathy (PVR): an analysis of their use in publications over the last 15 years. *J Ophthalmol*. 2016;2016:7807596. doi: 10.1155/2016/7807596
11. Spaide RF, Fujimoto JG, Waheed NK, et al. Optical coherence tomography angiography. *Prog Retin Eye Res*. 2018;64:1–55. doi: 10.1016/j.preteyeres.2017.11.003
12. Kang HM, Lee SC, Lee CS. Association of spectral-domain optical coherence tomography findings with visual outcome of macula-off rhegmatogenous retinal detachment surgery. *Ophthalmologica.* 2015;234(2):83–90. doi: 10.1159/000381786
13. Cho M, Witmer MT, Favarone G, et al. Optical coherence tomography predicts visual outcome in macula-involving rhegmatogenous retinal detachment. *Clin Ophthalmol.* 2012;6:91–96. doi: 10.2147/OPTH.S28173
14. Dell'Omo R, Viggiano D, Giorgio D, et al. Restoration of foveal thickness and architecture after macula-off retinal detachment repair. *Invest Ophthalmol Vis Sci*. 2015;56(2):1040–1050. doi: 10.1167/iovs.14-15633
15. Park DH, Choi KS, Sun HJ, Lee SJ. Factors associated with visual outcome after macula-off rhegmatogenous retinal detachment surgery. *Retina (Philadelphia).* 2018;38(1):137–147. doi: 10.1097/IAE.0000000000001512
16. Zaidi H, Sridhar J. Optical coherence tomography in retinal detachment: prognostic biomarkers, surgical planning, and postoperative monitoring. *Diagnostics (Basel).* 2025;15(7):871. doi: 10.3390/diagnostics15070871
17. Danese C, Lanzetta P. Optical coherence tomography findings in rhegmatogenous retinal detachment: a systematic review. *J Clin Med.* 2022;11(19):5819. doi: 10.3390/jcm11195819 EDN: XDZWDP
18. Jonnal RS, Kocaoglu OP, Zawadzki RJ, et al. The cellular origins of the outer retinal bands in optical coherence tomography images. *Invest Ophthalmol Vis Sci*. 2014;55(12):7904–7918. doi: 10.1167/iovs.14-14907
19. Lee KE, Heitkotter H, Carroll J. Challenges associated with ellipsoid zone intensity measurements using optical coherence tomography. *Transl Vis Sci Technol*. 2021;10(12):27. doi: 10.1167/tvst.10.12.27 EDN: NYZWBH
20. Karacorlu M, Muslubas IS, Hocaoglu M, et al. Correlation between morphological changes and functional outcomes of recent-onset macula-off rhegmatogenous retinal detachment: prognostic factors in rhegmatogenous retinal detachment. *Int Ophthalmol*. 2018;38(3):1275–1283. doi: 10.1007/s10792-017-0591-6 EDN: LQLWSA
21. Klaas JE, Rechl P, Feucht N, et al. Functional recovery after macula involving retinal detachment and its correlation with preoperative biomarkers in optical coherence tomography. *Graefes Arch Clin Exp Ophthalmol.* 2021;259(9):2521–2531. doi: 10.1007/s00417-021-05113-3 EDN: CFNXVP
22. Hostovsky A, Trussart R, AlAli A, et al. Pre-operative optical coherence tomography findings in macula-off retinal detachments and visual outcome. *Eye (London).* 2021;35(12):3285–3291. doi: 10.1038/s41433-021-01399-z EDN: BPTNZQ
23. Hänsli C, Lavan S, Pfister IB, et al. Outer retinal features in OCT predict visual recovery after primary macula-involving retinal detachment repair. *PloS One*. 2022;17(5):e0268028. doi: 10.1371/journal.pone.0268028 EDN: RJLXDQ
24. Muni RH, Felfeli T, Sadda SR, et al. Postoperative photoreceptor integrity following pneumatic retinopexy vs pars plana vitrectomy for retinal detachment repair: a post hoc optical coherence tomography analysis from the pneumatic retinopexy versus vitrectomy for the management of primary rhegmatogenous retinal detachment outcomes randomized trial. *JAMA Ophthalmol*. 2021;139(6):620–627. doi: 10.1001/jamaophthalmol.2021.0803 EDN: GIHJRL
25. Peiretti E, Nasini F, Buschini E, et al. Optical coherence tomography evaluation of patients with macula-off retinal detachment after different postoperative posturing: a randomized pilot study. *Acta Ophthalmol*. 2017;95(5):e379–e384. doi: 10.1111/aos.13397
26. Sassen SH, Sassen J, Sassmannshausen M, et al. Early photoreceptor alterations after retinal detachment repair. *Invest Ophthalmol Vis Sci*. 2025;66(9):32. doi: 10.1167/iovs.66.9.32
27. Murtaza F, Goud R, Belhouari S, et al. Prognostic features of preoperative OCT in retinal detachments: a systematic review and meta-analysis. *Ophthalmol Retina*. 2023;7(5):383–397. doi: 10.1016/j.oret.2022.11.011 EDN: EXFCIC
28. Yeo YD, Kim YC. Significance of outer retinal undulation on preoperative optical coherence tomography in rhegmatogenous retinal detachment. *Sci Rep.* 2020;10(1):15747. doi: 10.1038/s41598-020-72907-6 EDN: XUCQIM
29. Melo IM, Bansal A, Naidu S, et al. Morphologic stages of rhegmatogenous retinal detachment assessed using swept-source OCT. *Ophthalmol Retina*. 2023;7(5):398–405. doi: 10.1016/j.oret.2022.11.013 EDN: SWHMKO
30. Melo IM, Naidu S, Pecaku A, et al. Impact of baseline morphologic stage of rhegmatogenous retinal detachment on postoperative visual acuity. *Ophthalmol Retina*. 2024;8(7):624–632. doi: 10.1016/j.oret.2024.01.014 EDN: LLNABJ
31. Muni RH, Darabad MN, Oquendo PL, et al. Outer retinal corrugations in rhegmatogenous retinal detachment: the retinal pigment epithelium-photoreceptor dysregulation theory. *Am J Ophthalmol*. 2023;245:14–24. doi: 10.1016/j.ajo.2022.08.019 EDN: NIKZVV
32. Thomseth VM, Lindtjørn B, Ushakova A, Forsaa VA. Long-term changes in visual function and en face optical coherence tomography findings in fovea-off retinal detachment: a 2-year prospective study. *Retina (Philadelphia).* 2023;43(2):330–337. doi: 10.1097/IAE.0000000000003670 EDN: XBPEIP
33. Gebler M, Pfeiffer S, Callizo J, et al. Incidence and risk factors for macular oedema after primary rhegmatogenous retinal detachment surgery: a prospective single-centre study. *Acta Ophthalmol.* 2022;100(3):295–301. doi: 10.1111/aos.14940 EDN: MIXOYB
34. Zhao Y, Sheng Y. Preoperative and early postoperative factors associated with visual outcome after macular-off retinal detachmentsurgery.*Retina(Philadelphia).*2025;45(6):1056–1062. doi: 10.1097/IAE.0000000000004416 EDN: PWPANE
35. Iwase T, Tomita R, Ra E, et al. Investigation of causative factors for unusual shape of macula in eyes with macula-off rhegmatogenous retinal detachment. *Jpn J Ophthalmol*. 2021;65(3):363–371. doi: 10.1007/s10384-020-00810-8 EDN: ACNIRZ
36. Guan I, Gupta MP, Papakostas T, et al. Role of optical coherence tomography for predicting postoperative visual outcomes after repair of macula-off rhegmatogenous retinal detachment. *Retina (Philadelphia).* 2021;41(10):2017–2025. doi: 10.1097/IAE.0000000000003162 EDN: OXXSQS
37. Chereji G, Samoilă O, Nicoară SD. Prognostic factors for visual postsurgical outcome in rhegmatogenous retinal detachment: a systematic review. *J Clin Med.* 2025;14(6):2016. doi: 10.3390/jcm14062016 EDN: PBGEIV
38. Merad M, Vérité F, Baudin F, et al. Cystoid macular edema after rhegmatogenous retinal detachment repair with pars plana vitrectomy: rate, risk factors, and outcomes. *J Clin Med*. 2022;11(16):4914. doi: 10.3390/jcm11164914 EDN: KPNAKP
39. Pole C, Chehaibou I, Govetto A, et al. Macular edema after rhegmatogenous retinal detachment repair: risk factors, OCT analysis, and treatment responses. *Int J Retina Vitreous*. 2021;7(1):9 doi: 10.1186/s40942-020-00254-9 EDN: EELLYM
40. Bae SH, Hwang JS, Yu HG. Comparative analysis of macular microstructure by spectral-domain optical coherence tomography before and after silicone oil removal. *Retina (Philadelphia).* 2012;32(9):1874–1883. doi: 10.1097/IAE.0b013e318246907c
41. Eibenberger K, Sacu S, Rezar-Dreindl S, et al. Silicone oil tamponade in rhegmatogenous retinal detachment: functional and morphological results. *Curr Eye Res*. 2020;45(1):38–45. doi: 10.1080/02713683.2019.1652917

42. Hirata N, Iwase T, Kobayashi M, et al. Correlation between preoperative factors and final visual acuity after successful rhegmatogenous retinal reattachment. *Sci Rep.* 2019;9(1):3217. doi: 10.1038/s41598-019-39839-2
43. Файзрахманов Р.Р., Суханова А.В. Длина наружных сегментов фоторецепторов как предиктор высоких зрительных функций при регматогенной отслойке сетчатки // *Современные технологии в офтальмологии.* 2021. № 1. С. 234–238. [Fayzrakhmanov RR, Sukhanova AV. Foveal bulge as a predictor of high visual function in rhegmatogenous retinal detachment. *Modern technologies in ophthalmology.* 2021;(1):234–238]. doi: 10.25276/2312-4911-2021-1-234-238 EDN: FQSARG

ОБ АВТОРАХ

Автор, ответственный за переписку:
Далогланян Александр Ашотович;
адрес: Россия, 105203, Москва,
ул. Нижняя Первомайская, д. 70;
ORCID: 0000-0003-3959-6529;
eLibrary SPIN: 7286-7210;
e-mail: sandrikdalog@gmail.com

Соавторы:
Бабаева Дилара Байрамовна, канд. мед. наук, доцент;
ORCID: 0000-0002-1349-1668;
eLibrary SPIN: 1095-0643;
e-mail: dilo4ka@mail.ru

Файзрахманов Ринат Рустамович, д-р мед. наук, профессор;
ORCID: 0000-0002-4341-3572;
eLibrary SPIN: 1620-0083;
e-mail: rinatrf@gmail.com

Ларина Евгения Артемовна, канд. мед. наук, доцент;
ORCID: 0000-0001-5343-3350;
eLibrary SPIN: 8969-9526;
e-mail: alisme93@yandex.ru

Романова Дарья Александровна;
ORCID: 0009-0007-6808-0624;
eLibrary SPIN: 7211-0165;
e-mail: dashazhukova24@mail.ru

Жабоев Алим Аслангериевич;
ORCID: 0009-0003-7675-7608;
eLibrary SPIN: 2402-5933;
e-mail: zhaboev02@list.ru

AUTHORS' INFO

The author responsible for the correspondence:
Alexandr A. Daloglanyan, MD;
address: 70 Nizhnyaya Pervomayskaya st, Moscow, Russia, 105203;
ORCID: 0000-0003-3959-6529;
eLibrary SPIN: 7286-7210;
e-mail: sandrikdalog@gmail.com

Co-authors:
Dilara B. Babaeva, MD, PhD, Assistant Professor;
ORCID: 0000-0002-1349-1668;
eLibrary SPIN: 1095-0643;
e-mail: dilo4ka@mail.ru

Rinat R. Fayzrakhmanov, MD, PhD, Professor;
ORCID: 0000-0002-4341-3572;
eLibrary SPIN: 1620-0083;
e-mail: rinatrf@gmail.com

Evgeniya A. Larina, MD, PhD, Assistant Professor;
ORCID: 0000-0001-5343-3350;
eLibrary SPIN: 8969-9526;
e-mail: alisme93@yandex.ru

Darya A. Romanova, MD;
ORCID: 0009-0007-6808-0624;
eLibrary SPIN: 7211-0165;
e-mail: dashazhukova24@mail.ru

Alim A. Zhaboev;
ORCID: 0009-0003-7675-7608;
eLibrary SPIN: 2402-5933;
e-mail: zhaboev02@list.ru