ФЕДЕРАЛЬНЫЙ НАУЧНО-КЛИНИЧЕСКИЙ ЦЕНТР
СПЕЦИАЛИЗИРОВАННЫХ ВИДОВ МЕДИЦИНСКОЙ ПОМОЩИ И МЕДИЦИНСКИХ ТЕХНОЛОГИЙ
ФМБА РОССИИ

клиническая практика

2024
Том 15 №2
ISSN 2618-8627 (Online)
ISSN 2220-3095 (Print)

ЖУРНАЛ ВКЛЮЧЕН В ПЕРЕЧЕНЬ ВАК

Прогнозирование диабетической ретинопатии у беременных с сахарным диабетом
Predicting diabetic retinopathy in pregnant women with diabetes

Хирургия вторичной рефрактерной глаукомы при хроническом увеите с дистрофией роговицы
Surgery for secondary refractory glaucoma in chronic uveitis with corneal dystrophy

Регенеративная терапия хронической раны диабетической стопы с открытой костной поверхностью
Regenerative therapy for chronic diabetic foot ulcers with exposed bone surface

Одиночные новообразования кожи: анализ эпидемиологии и гистологическая верификация
Solitary cutaneous neoplasms: epidemiological analysis and histological verification

https://journals.eco-vector.com/clinpractice

JOURNAL OF CLINICAL PRACTICE
Volume 15 Issue 2

клиническая практика

ISSN 2618-8627 (Online)
ISSN 2220-3095 (Print)

2024, Том 15, № 2

мультидисциплинарный рецензируемый журнал для врачей

Издается с 2010 г. Выходит четыре раза в год

УЧРЕДИТЕЛЬ
ФНКЦ специализированных видов медицинской помощи и медицинских технологий ФМБА России.
Адрес: 115682, Москва, Ореховый б-р, д. 28.
https://journals.eco-vector.com/clinpractice

ИЗДАТЕЛЬ
ООО «Эко-Вектор Ай-Пи»
Адрес: 191181, Санкт-Петербург, Аптекарский пер., д. 3, литера А, 1Н
E-mail: info@eco-vector.com; WEB: https://eco-vector.com

РЕДАКЦИЯ
Заведующая редакцией: *У.Г. Пугачёва*
E-mail: upugacheva@yandex.ru
Адрес: 115682, Москва, Ореховый б-р, д. 28

ПОДПИСКА
Подписка на печатную версию через интернет:
- www.journals.eco-vector.com
- www.akc.ru.

Подписной индекс: Э83336

ОТКРЫТЫЙ ДОСТУП
В электронном виде журнал распространяется бесплатно — в режиме немедленного открытого доступа

ИНДЕКСАЦИЯ
- РИНЦ
- Russian Science Citation Index (RSCI)
- CrossRef
- Scopus
- Google Scholar
- Ulrich's Periodicals Directory

Журнал включён в перечень периодических изданий ВАК, в которых рекомендована публикация работ соискателей учёных степеней кандидата и доктора наук.

ОРИГИНАЛ-МАКЕТ
подготовлен в издательстве «Эко-Вектор».
Литературный редактор: *М.Н. Шошина*
Корректор: *М.Н. Шошина*
Вёрстка: *Е.А. Трухтанова*
Выпускающий редактор: *Е.Л. Лебедева*

Сдано в набор 20.06.2024.
Подписано в печать 27.06.2024.

Формат 60×84 1/8. Печать офсетная.
Печ. л. 15,75. Усл. печ. л. 14,65. Уч.-изд. л. 8,6.
Цена свободная. Тираж 1000 экз. Заказ 4-5783-Х.

Отпечатано в ООО «Типография Фурсова».
196105, Санкт-Петербург, ул. Благодатная, д. 69.
Тел.: +7 (812) 646-33-77

НАУЧНЫЕ НАПРАВЛЕНИЯ:
- **Клиническая медицина** (хирургический профиль, терапевтический профиль, диагностика)
- **Фундаментальная медицина** (молекулярная медицина, биохимия, нейронауки)

Журнал зарегистрирован Федеральной службой по надзору в сфере связи, информационных технологий и массовых коммуникаций. Свидетельство о регистрации средства массовой информации ПИ №ФС77-38032 от 11 ноября 2009 г.

Фото на обложке:
Офтальмологическая операционная (слева) и смотровой офтальмологический кабинет (справа) Федерального научно-клинического центра специализированных видов медицинской помощи и медицинских технологий.

16+

СОДЕРЖАНИЕ

journal of clinical practice

ISSN 2618-8627 (Online)
ISSN 2220-3095 (Print)

Vol. 15, N 2 (2024)

multidisciplinary peer-review medical journal

Published since 2010. Issued quarterly

FOUNDERS
FRCC FMBA of the Federal Medical Biological Agency
Address: 28 Orekhovy blvd, 115682 Moscow, Russia
WEB: https://journals.eco-vector.com/clinpractice

PUBLISHER
Eco-Vector
Address: 3 liter A, 1H,
Aptekarsky pereulok, 191181
Saint Petersburg, Russia
E-mail: info@eco-vector.com
WEB: https://eco-vector.com

EDITORIAL OFFICE
Executive editor: *Ulyana G. Pugacheva*
E-mail: upugacheva@yandex.ru

SUBSCRIPTION
For print version:
www.journals.eco-vector.com

OPEN ACCESS
Immediate Open Access is mandatory
for all published articles

PUBLICATION ETHICS
Journal's ethic policies are based on:
- ICMJE
- COPE
- ORE
- CSE
- EASE

INDEXATION
- Russian Science Citation Index
- Scopus
- Google Scholar
- Ulrich's Periodicals Directory

TYPESET
compleate in Eco-Vector
Copyeditor: *M.N. Shoshina*
Proofreader: *M.N. Shoshina*
Layout editor: *E.A. Trukhtanova*
Managing Editor: *E.L. Lebedeva*

SCIENCE SKOPE:
- **Medicine** (miscellaneous)
- **Basic Medical Science** (Molecular medicine/ Biochemistry/Neuroscience)

The journal is registered with Federal Service for Supervision of Communications, Information Technology and Mass Media and Federal Service for Monitoring Compliance with Cultural Heritage Protection Law PI № FS77-38032 November, 11, 2009.

Cover photo:
Ophthalmological operating room and examination room of the Federal Research and Clinical Center of Specialized Medical Care and Medical Technologies.

16+

CONTENTS

ORIGINAL STUDY ARTICLES

REVIEWS

CASE REPORTS

клиническая практика 2024 Том 15 №2

ДИНАМИКА ПОКАЗАТЕЛЕЙ СОСУДИСТОЙ ОБОЛОЧКИ ЦИЛИАРНОГО ТЕЛА В ПРОГНОЗИРОВАНИИ РИСКА ДИАБЕТИЧЕСКОЙ РЕТИНОПАТИИ У БЕРЕМЕННЫХ С САХАРНЫМ ДИАБЕТОМ

Е.Н. Хомякова, А.А. Афанасьева, И.А. Лоскутов

Московский областной научно-исследовательский клинический институт имени М.Ф. Владимирского, Москва, Российская Федерация

АННОТАЦИЯ

Обоснование. *Согласно данным статистики, микрососудистые осложнения сахарного диабета регистрируются у 1/3 пациентов в течение жизни, причём диабетическая ретинопатия является основной причиной необратимой слепоты у лиц репродуктивного возраста. В настоящее время у пациентов с сахарным диабетом в качестве предикторов прогрессии ретинопатии активно изучаются изменения сосудистой оболочки глаза. Дополнительное исследование изменений сосудистой оболочки у беременных с сахарным диабетом 1-го и 2-го типов может способствовать выявлению критериев манифестации и прогрессии диабетической микроангиопатии.* ***Цель исследования*** *— разработать методику прогнозирования риска прогрессии диабетической ретинопатии путём анализа динамики состояния сосудистой оболочки цилиарного тела.* ***Методы.*** *Исследование проводили в каждом триместре беременности. Беременная пациентка с установленным ранее и подтверждённым документально диагнозом сахарного диабета 1-го или 2-го типа проходила комплексное офтальмологическое обследование, включающее визометрию с максимально корригированной остротой зрения, тонометрию, биомикроскопию переднего отрезка глаза, офтальмоскопию в условиях медикаментозного мидриаза (фенилэфрин) с высокодиоптрийной линзой (78–90D), оптическую когерентную томографию переднего и заднего (без затемнения от просвечиваемых сосудов) отрезка глаза.* ***Результаты.*** *У пациенток при увеличении толщины сосудистого слоя цилиарного тела на 10% и более в одной и более точках наблюдались признаки прогрессии диабетической ретинопатии при последующих плановых осмотрах в сравнении с исследованием, проведённым в I триместре беременности. Количественный анализ сосудистого слоя цилиарного тела определил дополнительно переход в следующую стадию диабетической ретинопатии, когда метод фоторегистрации глазного дна ещё не определял явных признаков трансформации в другую стадию заболевания.* ***Заключение.*** *Динамическое исследование в период гестации толщины сосудистого слоя цилиарного тела и увеличение его на 10% от исходного обеспечивает прогнозирование перехода диабетической ретинопатии в следующую стадию.*

Ключевые слова: *беременность; сахарный диабет; диабетическая ретинопатия; сосудистая оболочка.*

Для цитирования:

Хомякова Е.Н., Афанасьева А.А., Лоскутов И.А. Динамика показателей сосудистой оболочки цилиарного тела в прогнозировании риска диабетической ретинопатии у беременных с сахарным диабетом. *Клиническая практика.* 2024;15(2):7–19. doi: https://doi.org/10.17816/clinpract626630

Поступила 07.02.2024 Принята 10.05.2024 Опубликована online 29.06.2024

ОБОСНОВАНИЕ

Согласно данным статистики, микрососудистые осложнения сахарного диабета (СД) регистрируются у 1/3 пациентов в течение жизни, причём диабетическая ретинопатия является основной причиной необратимой слепоты у лиц репродуктивного возраста [1]. Функциональная перестройка гемодинамики глаза во время беременности, сопровождающаяся локальным сужением сосудов сетчатки [2], создаёт условия для прогрессирования диабетической ретинопатии во время беременности и в течение года после родоразрешения вплоть

DYNAMICS OF INDICATORS OF THE VASCULAR MEMBRANE OF THE CILIARY BODY IN PREDICTING THE RISK OF DIABETIC RETINOPATHY IN PREGNANT WOMEN WITH DIABETES MELLITUS

E.N. Khomyakova, A.A. Afanaseva, I.A. Loskutov
Moscow Regional Research and Clinical Institute, Moscow, Russian Federation

ABSTRACT

BACKGROUND: *According to statistics, microvascular complications of diabetes mellitus are registered in a third of patients during their lifetime, and diabetic retinopathy is the main cause of irreversible blindness in people of reproductive age. Changes in the vascular membrane of the eye in patients with diabetes mellitus are currently being studied as predictors of the progression of diabetic retinopathy. Further study of changes in the vascular membrane in pregnant women with type 1 and type 2 diabetes may help in identifying criteria for the manifestation and progression of diabetic microangiopathy.* ***AIM:*** *To develop a methodology for predicting the risk of diabetic retinopathy progression by analyzing the dynamics of the state of the vascular membrane of the ciliary body.* ***METHODS:*** *The study was conducted in each trimester of pregnancy. A pregnant patient with confirmed diabetes mellitus 1 or diabetes mellitus 2 underwent a comprehensive ophthalmological examination, including visometry with maximally corrected visual acuity, tonometry, biomicroscopy of the anterior segment of the eye, ophthalmoscopy under conditions of drug-induced mydriasis (phenylephrine) with a high-diopter lens (78–90 D), and optical coherence tomography of the anterior and posterior eye segments.* ***RESULTS:*** *With an increase in the thickness of the vascular layer of the ciliary body by ≥10% at one or more points compared with the study conducted in the first trimester of pregnancy, the patients exhibited diabetic retinopathy progression during subsequent routine examinations. Quantitative analysis of the vascular layer of ciliary body revealed the transition of diabetic retinopathy to its next stage; however, photoregistration of the fundus did not show obvious signs of transformation into another stage of the disease.* ***CONCLUSION:*** *Dynamic examination of the thickness of the vascular layer of the ciliary body during gestation and its increase by 10% from the initial one enables prediction of progression of diabetic retinopathy to the next stage.*

Keywords: *pregnancy; diabetes mellitus; diabetic retinopathy; vascular membrane.*

For citation:
Khomyakova EN, Afanaseva AA, Loskutov IA. Dynamics of indicators of the vascular membrane of the ciliary body in predicting the risk of diabetic retinopathy in pregnant women with diabetes mellitus. *Journal of Clinical Practice*. 2024;15(2):7–19. doi: https://doi.org/10.17816/clinpract626630

Submitted 07.02.2024 Revised 10.05.2024 Published online 29.06.2024

до потери зрительных функций, зачастую необратимой [3, 4]. Как показал опубликованный метаанализ доступных обсервационных исследований (1996–2020 гг.), общая распространённость любой диабетической ретинопатии [5] на 100 беременных с СД в I триместре достигает 52,3 (95% доверительный интервал [ДИ] 41,9–62,6; p <0,001), а в послеродовом периоде — 57,8 (95% ДИ 45,0–70,2; p <0,001), пролиферативной диабетической ретинопатии на 100 беременностей в I триместре — 6,1 (95% ДИ 3,1–9,8; p <0,001), а в послеродовом периоде — 8,2 (95% ДИ 4,3–12,9; p <0,001). Однако приведённые данные не отражают в глобальном масштабе распространённость и прогрессирование диабетической ретинопатии у беременных, поскольку исследования проводились в основном в высокоразвитых странах, где выше возможности контроля СД и получения высококвалифицированной офтальмологической помощи до наступления и во время беременности [6].

В подавляющем большинстве обзоров изучается распространённость диабетической ретинопатии у беременных с СД 1-го типа (СД1), единичные публикации посвящены распространённости

диабетической ретинопатии у беременных с СД 2-го типа (СД2) [7]. Поскольку СД2 становится всё более распространённым среди беременных, требуются дополнительные исследования, так как текущие данные о распространённости и прогрессировании диабетической ретинопатии ограничены и не отражают глубины проблемы.

Данные о распространённости диабетического макулярного отёка у пациентов с СД1 и СД2 противоречивы, скудны, с большим диапазоном показателей — 5–25% и 4–12% соответственно [8]. У 33–80% пациентов фиксируется билатеральный характер поражения [9, 10]. Существует мнение, что формирование диабетического макулярного отёка в I триместре служит значительным фактором риска прогрессирования диабетической ретинопатии во время беременности [11]. Нарушение зрения, вызванное диабетическим макулярным отёком и диабетической ретинопатией, приводит к выраженному снижению качества жизни пациентов, в том числе затруднению ведения домашнего хозяйства, досрочному прекращению профессиональной деятельности [12].

В настоящее время идёт активное изучение изменений сосудистой оболочки у пациентов с СД как предиктора прогрессии диабетической ретинопатии. В целом ряде исследований показано, что у пациентов с СД без диабетической ретинопатии увеличивается толщина хориоидеи, в то время как при наличии диабетической ретинопатии толщина хориоидеи уменьшается вследствие ишемических изменений [13, 14]. Тем не менее существует и противоположное мнение. Так, J.T. Kim и соавт. [15] выявили прямую зависимость толщины хориоидеи от стадии диабетической ретинопатии, а возникающий регресс ретинальной пролиферации после панретинальной лазерной коагуляции сопровождался стандартизацией показателей.

В литературе появились суждения, согласно которым не существует достоверных различий толщины хориоидеи в III триместре беременности у женщин с физиологическим течением беременности и развившимся гестационным диабетом [16]. Однако сравнение числовых показателей толщины хориоидеи у здоровых беременных, беременных с СД1 и гестационным диабетом выявили статистически значимую декомпозицию толщины хориоидеи у беременных с СД1, усугубляющуюся при формировании диабетической ретинопатии [16]. Помимо этого, была определена корреляция и количественная связь толщины хориоидеи с диабетическим макулярным отёком [15]. Однако наличие диабетического макулярного отёка в результате образования полостей на уровне наружного и внутреннего ядерного слоя с частичным их слиянием и, как следствие, формирующимися гипорефлективными зонами приводит к возникновению вторичных оптических особенностей, вызванных патологией на пути сканирующего луча. Это усложняет анализ томограмм и отслеживание количественных и качественных характеристик с последующим анализом внутренних структур, морфологии и рефлективности, что в свою очередь не даёт возможности оценить сосудистые изменения и затрудняет выявление момента прогрессии диабетической ретинопатии.

Дополнительное изучение изменений сосудистой оболочки у беременных с СД1 и СД2 может способствовать выявлению критериев манифестации и прогрессии диабетической микроангиопатии.

Цель исследования — разработать методику прогнозирования риска прогрессии диабетической ретинопатии путём анализа динамики состояния сосудистой оболочки цилиарного тела.

МЕТОДЫ

Дизайн исследования

Открытое (наблюдательное) проспективное нерандомизированное.

Критерии соответствия

Критерии включения: подтверждённая одноплодная беременность; наличие сахарного диабета 1-го или 2-го типа; подписанное информированное согласие пациентки на участие в программе исследования.

Критерии исключения: помутнение сред глаза; острые и хронические воспалительные заболевания переднего и заднего отрезка глаза; наличие иной сопутствующей ретинальной патологии (включая окклюзии вен сетчатки); глаукома; ранний послеоперационный период после офтальмохирургического вмешательства; наличие интраокулярных патологических изменений (гемофтальм, отслойка оболочек глаза, новообразования); заболевания, определяющие симптоматический диабет (тиреотоксикоз, гиперадренокортицизм, соматотропинома, феохромоцитома); тяжёлая соматическая патология; онкологические заболевания; многоплодная беременность; гестационный сахарный диабет; самопроизвольное прерывание беременности либо по акушерским показаниям.

Условия проведения

Исследование выполнено на базе офтальмологического отделения ГБУЗ МО МОНИКИ им. М.Ф. Владимирского в период с 2020 по 2022 год.

Исходы исследования

Основной исход исследования: увеличение толщины сосудистой оболочки цилиарного тела на 10% от исходного является предиктором прогрессии диабетической ретинопатии.

Анализ в подгруппах

Все женщины с СД1 и СД2 в зависимости от возраста, показателя артериального давления, уровня компенсации в I триместре беременности, концентрации гликированного гемоглобина (HbA1c) и кратности беременностей были разделены на 4 группы в соответствии с возрастом и очередностью родов (табл. 1).

Методы регистрации исходов

Исследование проводили в каждом триместре беременности. Беременная пациентка с установленным ранее и подтверждённым документально диагнозом СД1 или СД2 проходила комплексное офтальмологическое обследование, включающее визометрию с максимально корригированной остротой зрения, тонометрию, биомикроскопию переднего отрезка глаза, офтальмоскопию в условиях медикаментозного мидриаза (фенилэфрин) с высокодиоптрийной линзой (78–90D), оптическую когерентную томографию (ОКТ) переднего и заднего (А-ОКТ, без затемнения от просвечиваемых сосудов) отрезка глаза. До инстилляции мидриатиков проводили ОКТ (Swept Source ОКТ с мультимодальной визуализацией глазного дна DRI OCT Triton) с использованием специальной насадки (Anterior Segment Attachment Kit AA-1) для исследования переднего отрезка глаза, режим сканирования line. ОКТ осуществляли с направлением сканирующего луча перпендикулярно в 3 мм от лимба. Исследование проводили на 3 и 9 часах: 3 часа на правом глазу (oculus dexter, OD) соответствуют внутреннему отделу сосудистого слоя цилиарного тела, 9 часов — наружному отделу, на левом глазу (oculus sinister, OS) — наружному и внутреннему отделу сосудистого слоя цилиарного тела соответственно.

Оценивали толщину сосудистого слоя цилиарного тела в I триместре, при последующих исследованиях оценивали изменение толщины в динамике по сравнению с исследованием в I триместре (рис. 1) [17].

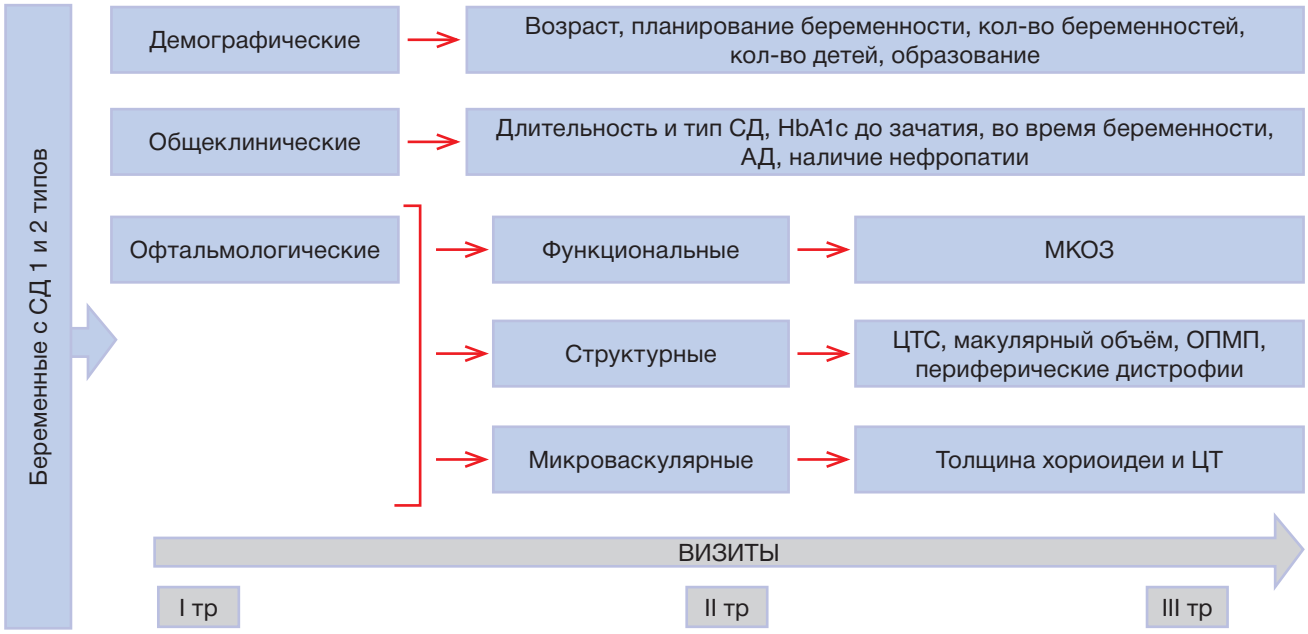

Рис. 1. Дизайн исследования: группы наблюдения, временные характеристики и методы исследования. СД1/СД2 — сахарный диабет 1-го/2-го типа; АД — артериальное давление; МКОЗ — максимальная корригированная острота зрения; ЦТС — центральная толщина сетчатки; ОПМП — оптическая плотность макулярного пигмента; ЦТ — цилиарное тело.

Fig. 1. Study design: observation groups, time characteristics and study methods. СД1/СД2 — type 1/2 diabetes mellitus; АД — blood pressure; МКОЗ — maximum corrected visual acuity; ЦТС — central retinal thickness; ОПМП — optical density of macular pigment; ЦТ — ciliary body.

https://doi.org/10.17816/clinpract626630

клиническая практика ISSN 2220-3095 2024 Том 15 №2

Таблица 1 / Table 1

Клинико-демографические характеристики беременных с сахарным диабетом 1-го и 2-го типа в группах исследования / Clinical and demographic characteristics of pregnant women with type 1 and type 2 diabetes mellitus in the study groups

Беременные (*n*=120)																
Признак	**Группа 1, *n*=30 (15 СД1, 15 СД2)**				**Группа 2, *n*=30 (15 СД1, 15 СД2)**				**Группа 3, *n*=30 (15 СД1, 15 СД2)**				**Группа 4, *n*=30 (15 СД1, 15 СД2)**			
	Первая беременность								**Повторная беременность**							
Возраст, лет (M±m)	18–35 (27)				36–45 (41)				18–35 (26)				36–45 (39)			
HbA1c, % *n* (%)	<6,5		>7,0		<6,5		>7,0		<6,5		>7,0		<6,5		>7,0	
	21 (70)		9 (30)		18 (60)		12 (40)		16 (53)		14 (47)		22 (73)		8 (27)	
АД, мм рт.ст. *n* (%)	>130/80		<130/80		>130/80		<130/80		>130/80		<130/80		>130/80		<130/80	
	7 (23)		23 (76)		12 (40)		18 (60)		5 (17)		25 (83)		7 (23)		23 (77)	
Длительность СД, лет *n* (%)	<5	5–10		>10	<5	5–10		>10	<5	5–10		>10	<5	5–10		>10
	5 (17)	18 (60)		7 (23)	3 (10)	15 (50)		12 (40)	9 (30)	12 (40)		9 (30)	10 (33)	8 (27)		12 (40)
МКОЗ	0,9±0,1				0,7±0,2*				0,9±0,2*				0,8±0,2*			
ВГД, мм рт.ст.	16,9±1,1				18,4±1,6*				18,6±1,1*				19,7±1,5**			
ДР, 240 глаз *n* (%)	нет	НДР	ПреДР	ПДР	нет	НДР	ПреДР	ПДР	нет	НДР	ПреДР	ПДР	нет	НДР	ПреДР	ПДР
	28 (47)	20 (33)	4 (7)	8 (13)	42 (70)	14 (23)	0 (0)	4 (7)	34 (57)	12 (20)	6 (10)	8 (13)	30 (50)	10 (16,6)	10 (16,6)	10 (16,6)
Толщина сосудистого слоя цилиарного тела, мкм	32±2,1	35±2,4	37±1,5	39±2,1	34±1,1	35±1,9*	38±2,5*	41±3,1*	35±2,2*	37±1,8	38±1,8	42±2,7*	35±1,5*	38±2,2*	40±3,5	44±1,8*

Примечание. *p*-level: * ≤0,05; ** ≤0,005; *** ≤0,001. СД1/СД2 — сахарный диабет 1-го/2-го типа; АД — артериальное давление; МКОЗ — максимальная корригированная острота зрения; ВГД — внутриглазное давление; НДР/ПреДР/ПДР — непролиферативная / препролиферативная / пролиферативная диабетическая ретинопатия.

Note. *p*-level: * ≤0.05; ** ≤0.005; *** ≤0.001. СД1/СД2 — type 1/2 diabetes mellitus; АД — blood pressure; МКОЗ — maximum corrected visual acuity; ВГД — intraocular pressure; НДР/ПреДР/ПДР — nonproliferative / preproliferative / proliferative diabetic retinopathy.

Этическая экспертиза

Исследование проводилось на основании подписанного пациентами информированного добровольного согласия, одобренного независимым комитетом по этике при ГБУЗ МО МОНИКИ им. М.Ф. Владимирского, выписка из протокола заседания № 11 от 29.06.2023.

Статистический анализ

Статистическая обработка результатов проводилась с использованием программного обеспечения Windows, использован пакет программ Office Std. 2016 [Microsoft Excel 2016 (16.0.7927.1017)], Statistica 13.3, GraphPadPrism 9 version 9.4.1 (458). Изучение статистических взаимосвязей проводили путём расчёта коэффициентов корреляции Спирмена (rs). Проверка статистических гипотез проводилась при критическом уровне значимости (p) равном 0,05, т.е. различие считалось статистически значимым при p <0,05. Оценка значимости различия между группами проводилась непараметрическими методами (при помощи U-критерия Манна–Уитни).

РЕЗУЛЬТАТЫ

Объекты (участники) исследования

Группа 1: 30 беременных женщин с СД1 (n=15) и СД2 (n=15), чей возраст находился в диапазоне от 18 до 35 (в среднем 27±5) лет. Все беременные данной группы были первородящими. Целевой уровень гликемии (HbA1c) за 3–4 месяца до зачатия <6,5% отмечен у 21 женщины, >7,0% — у 9; неконтролируемая артериальная гипертензия (>130/80 мм рт.ст. на фоне разрешённой во время беременности антигипертезивной терапии) — у 7. Длительность заболевания менее 5 лет отмечена у 5 (16,6%), 5–10 лет — у 18 (60%), более 10 лет — у 7 (23,3%) женщин.

Группа 2: 30 беременных женщин с СД1 (n=15) и СД2 (n=15), которые находились в позднем репродуктивном возрасте (36–45 лет), средний возраст 41±3 года. Все беременные данной группы были первородящими. Целевой уровень гликемии (HbA1c) за 3–4 месяца до зачатия <6,5% отмечен у 18, >7,0% — у 12; неконтролируемая артериальная гипертензия (>130/80 мм рт.ст. на фоне разрешённой во время беременности антигипертезивной терапии) — у 12. Длительность заболевания СД менее 5 лет отмечена у 3 (10%), 5–10 лет — у 15 (50%), более 10 лет — у 12 (40%) беременных.

Группа 3: 30 повторнобеременных женщин с СД1 (n=15) и СД2 (n=15), которые находились в раннем репродуктивном возрасте (18–35 лет), средний возраст 26±5,4 года. Целевой уровень гликемии (HbA1c) за 3–4 месяца до зачатия <6,5% отмечен у 16, >7,0% — у 14; неконтролируемая артериальная гипертензия (>130/80 мм рт.ст. на фоне разрешённой во время беременности антигипертезивной терапии) — у 5. Длительность заболевания СД менее 5 лет отмечена у 9 (30%), 5–10 лет — у 12 (40%), более 10 лет — у 9 (30%) беременных.

Группа 4: 30 беременных женщин с СД1 (n=15) и СД2 (n=15), которые находились в позднем репродуктивном возрасте (36–45 лет), с повторной беременностью. Средний возраст 39±4,5 года. Целевой уровень гликемии (HbA1c) за 3–4 месяца до зачатия <6,5% отмечен у 22, >7,0% — у 8, неконтролируемая артериальная гипертензия (>130/80 мм рт.ст. на фоне разрешённой во время беременности антигипертезивной терапии) — у 7 женщин. Стаж СД менее 5 лет отмечен у 10 (33%), 5–10 лет — у 8 (26,6%), более 10 лет — у 12 (40%) беременных (см. табл. 1).

Основные результаты исследования

На рис. 2 отображено распределение вариантов диабетической ретинопатии в исследуемых группах.

В течение срока наблюдения выявлена динамика развития диабетической ретинопатии по триместрам беременности (рис. 3).

В ходе работы проведён анализ статистической вероятности с целью выявления риска возникновения ретинопатии у беременных пациенток с СД1 и СД2. Был выполнен ROC-анализ, где в качестве переменной оценивался такой показатель, как толщина сосудистого слоя цилиарного тела (рис. 4). По полученным данным, показатель толщины сосудистого слоя цилиарного тела у беременных с СД1 и СД2 является значимым, имеет умеренную силу (AUC=0,772). Чувствительность данного диагностического метода составила 96,1%, специфичность — 75%.

По выборке беременных с СД1 и СД2 при увеличении толщины сосудистого слоя цилиарного тела более 10% риск развития диабетической ретинопатии увеличивается более чем в 10 раз по сравнению с группой беременных с СД1 и СД2, имеющих толщину сосудистого слоя цилиарного тела менее 10% от исходного.

https://doi.org/10.17816/clinpract626630

клиническая практика 2024 Том 15 №2

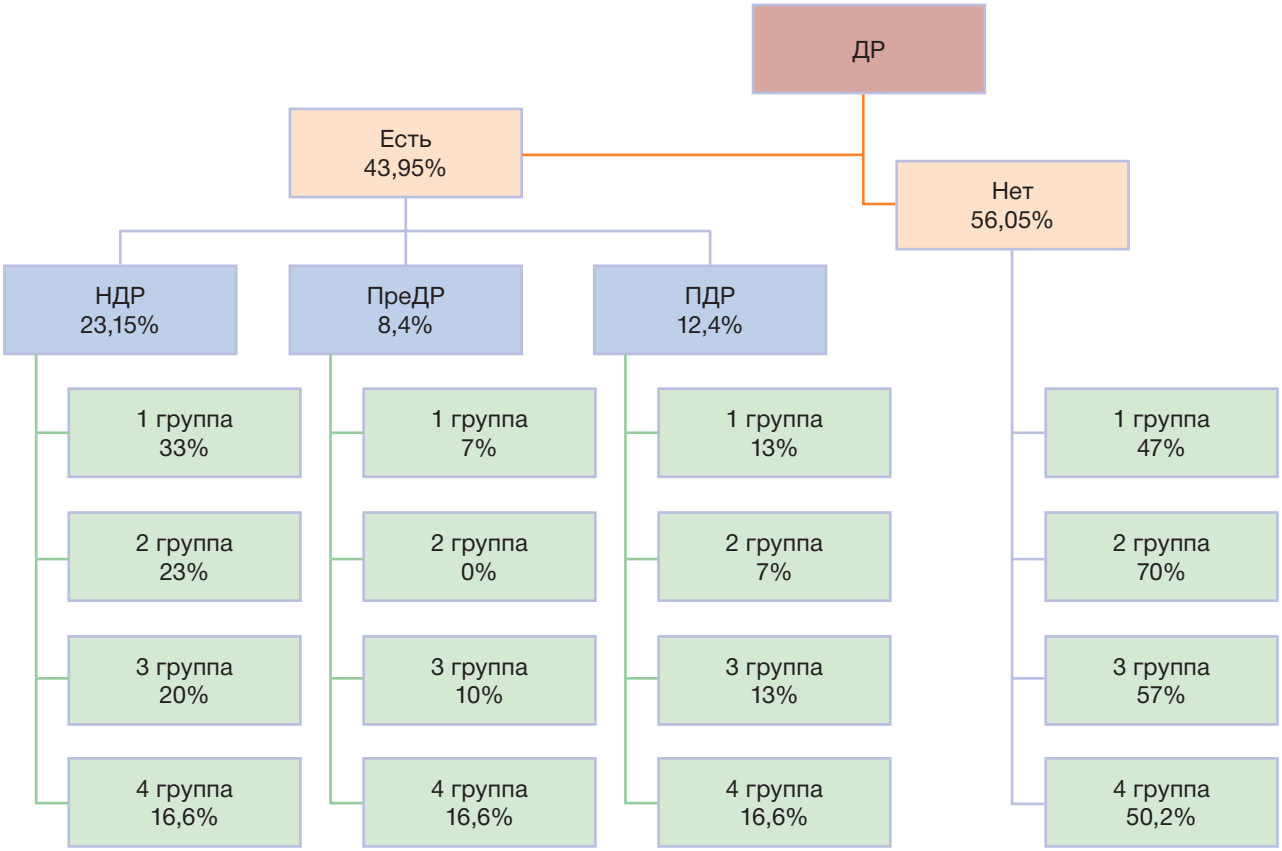

Рис. 2. Распределение вариантов диабетической ретинопатии в исследуемых группах. НДР/ПреДР/ПДР — непролиферативная / препролиферативная / пролиферативная диабетическая ретинопатия.

Fig. 2. Distribution of diabetic retinopathy variants in the studied groups. НДР/ПреДР/ПДР — nonproliferative / preproliferative / proliferative diabetic retinopathy.

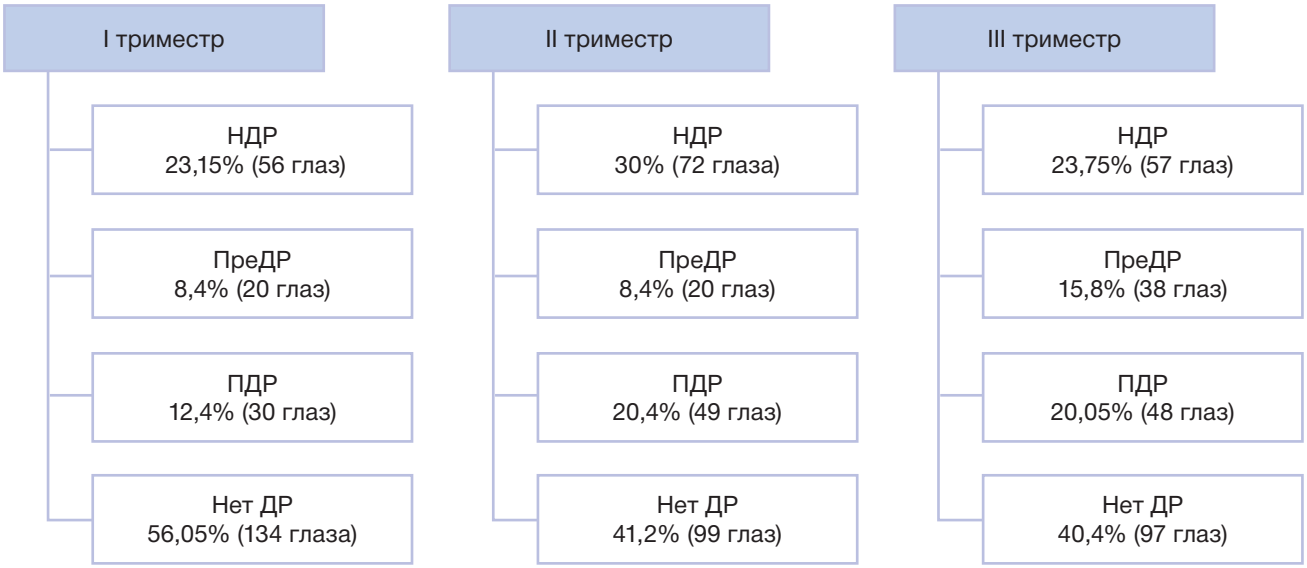

Рис. 3. Динамика развития диабетической ретинопатии по триместрам беременности. НДР/ПреДР/ПДР — непролиферативная / препролиферативная / пролиферативная диабетическая ретинопатия.

Fig. 3. Dynamics of diabetic retinopathy development by trimesters of pregnancy. НДР/ПреДР/ПДР — nonproliferative / preproliferative / proliferative diabetic retinopathy.

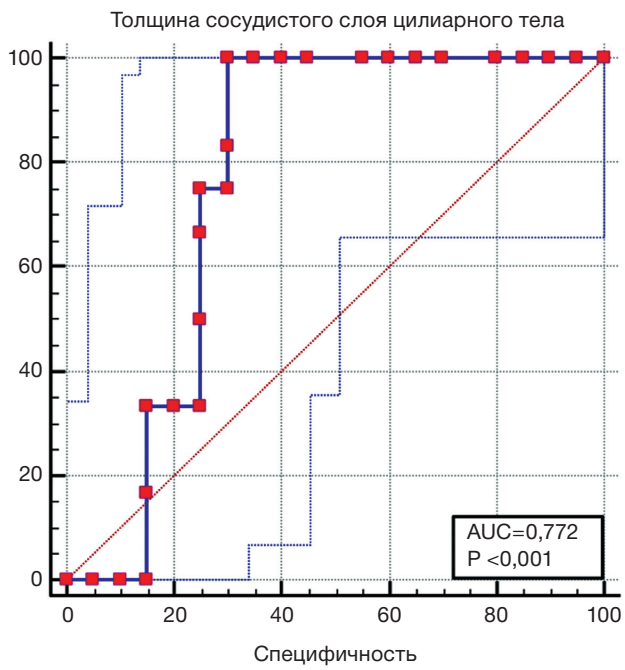

Рис. 4. Roc-анализ предиктивной силы показателя толщины сосудистого слоя цилиарного тела у беременных с сахарным диабетом 1-го/2-го типа.

Fig. 4. Roc-analysis of the predictive power of the ciliary body vascular layer thickness index in pregnant women with type 1/2 diabetes mellitus.

Количественный анализ сосудистого слоя цилиарного тела определил дополнительно переход в следующую стадию диабетической ретинопатии, когда метод фоторегистрации глазного дна ещё не определял явных признаков трансформации в другую стадию заболевания.

Клинический пример

Больная Т., 33 года. Беременность 9 недель. Страдает СД1 в течение 19 лет. Наблюдается по поводу аутоиммунного полигландулярного синдрома 3-го типа: СД1 (целевой уровень гликированного гемоглобина менее 6,0%); первичный гипотиреоз (в исходе аутоиммунного тиреоидита, компенсация), диабетическая полинейропатия (сенсорная форма, дистальный тип), вправляемая пупочная грыжа, железодефицитная анемия лёгкой степени тяжести. Уровень гликированного гемоглобина — 10,0%. До беременности диагностирована непролиферативная диабетическая ретинопатия обоих глаз.

Данные визометрии с максимально корригированной остротой зрения: Visus OD=0,5 sph (-1,5D)=1,0; Visus OS=0,5 sph (-1,5D)=1.0.

Тонометрия по Маклакову (P_t): OD=22 мм рт.ст., OS=22 мм рт.ст.

Биомикроскопия переднего отрезка глаза без особенностей.

Офтальмоскопия. OD: диск зрительного нерва бледно-розовый, экскавация 0,3, границы чёткие. В макулярной области рефлекс сохранён, в парафовеолярной области единичные микроаневризмы. В области экватора отсутствуют сосуды 3-го порядка, на средней периферии микроаневризмы (во всех квадрантах не более 5). Между нижними темпоральной и назальной аркадами — интраретинальные микрососудистые аномалии. Артерии и вены не изменены, калибр 2:3. OS: диск зрительного нерва бледно-розовый, экскавация 0,3, границы чёткие. В макулярной области рефлекс сохранён, в парафовеолярной области единичные микроаневризмы. В области экватора отсутствуют сосуды 3-го порядка. Артерии и вены не изменены, калибр 2:3.

ОКТ переднего отрезка глаза по предлагаемому способу. OD: толщина сосудистого слоя цилиарного тела во внутреннем отделе 28 мкм, в наружном отделе — 28 мкм; OS — 27 мкм и 29 мкм соответственно; *ОКТ заднего отрезка глаза* без особенностей.

Установлен диагноз: «Препролиферативная диабетическая ретинопатия правого глаза. Непролиферативная диабетическая ретинопатия левого глаза». Рекомендованы консультация эндокринолога, осмотр в динамике на фоне нормализации гликемии на 19–20-й неделе беременности.

При динамическом комплексном офтальмологическом обследовании на 19-й неделе беременности *данные визометрии с максимально корригированной остротой зрения*: Visus OD=0,5 sph (-1,5D)=1.0; Visus OS=0,5 sph (-1,5D)=1.0.

Результаты тонометрии: OD=23 мм рт.ст., OS=24 мм рт.ст.

Биомикроскопия переднего отрезка глаза без особенностей.

Офтальмоскопия. OD: диск зрительного нерва бледно-розовый, экскавация 0,3, границы чёткие. В макулярной области рефлекс сохранён, в парафовеолярной области единичные микроаневризмы. В области экватора отсутствуют сосуды 3-го порядка, на средней периферии микро- и макроаневризмы (во всех квадрантах не более 5). Артерии и вены не изменены, калибр 2:3. OS: диск зрительного нерва бледно-розовый, экскавация 0,3, границы чёткие. В макулярной области рефлекс сохранён, в парафовеолярной области единичные микроаневризмы. В области экватора отсутствуют

https://doi.org/10.17816/clinpract626630

клиническая практика 2024 Том 15 №2

сосуды 3-го порядка. В верхненаружном отделе на средней периферии мягкий экссудат. По ходу нижневисочной аркады — интраретинальные микрососудистые аномалии.

А-ОКТ обоих глаз: выявлены единичные микро- и макроаневризмы. Артерии и вены не изменены, калибр 2:3.

ОКТ переднего отрезка глаза по предлагаемому способу. OD: толщина сосудистого слоя цилиарного тела во внутреннем отделе 30 мкм (рис. 5), в наружном отделе — 31 мкм; OS — 32 мкм и 34 мкм соответственно; *ОКТ заднего отрезка глаза* без особенностей.

Установлен диагноз: «Непролиферативная диабетическая ретинопатия правого глаза. Препролиферативная диабетическая ретинопатия левого глаза».

При динамическом комплексном офтальмологическом обследовании на 30-й неделе беременности *данные визометрии с максимально корригированной остротой зрения*: Visus OD=0,3 sph (-1,75D)=1.0, Visus OS=0,3 sph (-1,75D)=1,0.

Результаты тонометрии: OD=24 мм рт.ст., OS=24 мм рт.ст.

Биомикроскопия переднего отрезка глаза без особенностей.

Офтальмоскопия. OD: диск зрительного нерва бледно-розовый, экскавация 0,3, границы чёткие. В макулярной области рефлекс сохранён, интраретинальные микрососудистые аномалии в области fovea, в парафовеолярной области микро- и макроаневризмы. С носовой стороны на средней периферии интраретинальные кровоизлияния по типу «точка-пятно» (не более 5). В области экватора отсутствуют сосуды 3-го порядка. На средней периферии микро- и макроаневризмы (не более 10 в каждом квадранте). Артерии и вены не изменены, калибр 2:3. OS: диск зрительного нерва бледно-розовый, экскавация 0,3, границы чёткие. В макулярной области рефлекс сохранён, в парафовеолярной области микро- и макроаневризмы. В области экватора отсутствуют сосуды 3-го порядка. По ходу нижневисочной и верхневисочной аркады — интраретинальные микрососудистые аномалии. Парафовеолярно с носовой стороны интраретинальные кровоизлияния по типу «точка-пятно» (не более 5). Артерии и вены не изменены, калибр 2:3.

ОКТ переднего отрезка глаза по предлагаемому способу. OD: толщина сосудистого слоя цилиарного тела во внутреннем отделе 38 мкм (рис. 6), в наружном отделе — 34 мкм; OS — 39 мкм и 30 мкм соответственно; *ОКТ заднего отрезка глаза* без особенностей.

Установлен диагноз: «Препролиферативная диабетическая ретинопатия обоих глаз».

При динамическом комплексном офтальмологическом обследовании на 35-й неделе беременности *данные визометрии с максимально корригированной остротой зрения*: Visus OD=0,3 sph (-1,75D)=1,0, Visus OS=0,3 sph (-1,75D)=1,0.

Результаты тонометрии: OD=24 мм рт.ст., OS=24 мм рт.ст.

Биомикроскопия переднего отрезка глаза без особенностей.

Офтальмоскопия. OD: диск зрительного нерва бледно-розовый, экскавация 0,3, границы чёткие, на диске зрительного нерва фиброваскулярная пролиферация (менее 1/3 диаметра диска зрительного нерва). В макулярной области рефлекс со-

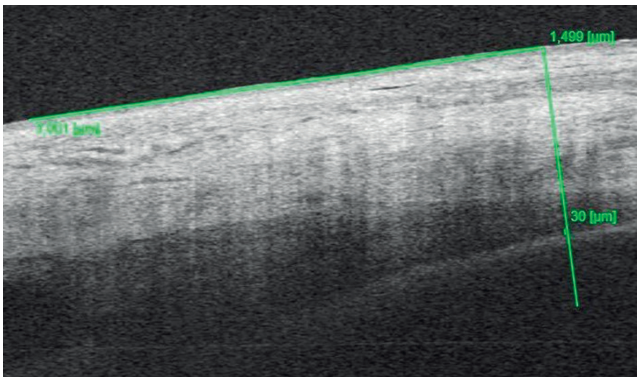

Рис. 5. Толщина сосудистого слоя цилиарного тела во внутреннем отделе правого глаза на 19-й неделе беременности.

Fig. 5. Thickness of the vascular layer of the ciliary body in the inner part of the right eye at 19 weeks of gestation.

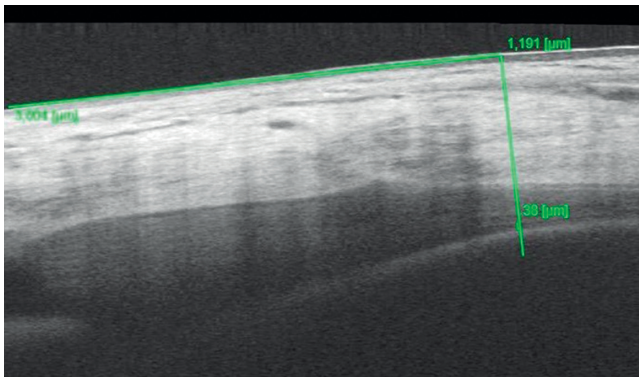

Рис. 6. Толщина сосудистого слоя цилиарного тела во внутреннем отделе правого глаза на 30-й неделе беременности.

Fig. 6. Thickness of the vascular layer of the ciliary body in the inner part of the right eye at 30 weeks of gestation.

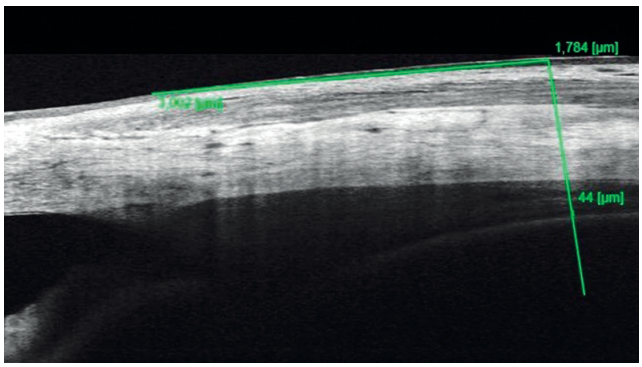

Рис. 7. Толщина сосудистого слоя цилиарного тела во внутреннем отделе правого глаза на 35-й неделе беременности.

Fig. 7. Thickness of the vascular layer of the ciliary body in the inner part of the right eye at 35 weeks of gestation.

хранён, интраретинальные микрососудистые аномалии в области fovea, по ходу нижнетемпоральной аркады фиброваскулярная пролиферация (менее 1/3 диаметра диска зрительного нерва), в парафовеолярной области микро- и макроаневризмы. С носовой стороны на средней периферии интраретинальные кровоизлияния по типу «точка-пятно» (не более 5). В области экватора отсутствуют сосуды 3-го порядка. На средней периферии микро- и макроаневризмы (не более 10 в каждом квадранте). Артерии и вены не изменены, калибр 2:3. OS: диск зрительного нерва бледно-розовый, экскавация 0,3, границы чёткие. В макулярной области рефлекс сохранён, в парафовеолярной области микро- и макроаневризмы. В области экватора отсутствуют сосуды 3-го порядка. По ходу нижневисочной и верхневисочной аркады — интраретинальные микрососудистые аномалии. Парафовеолярно с носовой стороны интраретинальные кровоизлияния по типу «точка-пятно» (не более 5). Артерии и вены не изменены, калибр 2:3.

ОКТ переднего отрезка глаза по предлагаемому способу. OD: толщина сосудистого слоя цилиарного тела во внутреннем отделе 44 мкм (рис. 7), в наружном отделе — 36 мкм; OS — 37 мкм и 29 мкм соответственно; *ОКТ заднего отрезка глаза* без особенностей.

При проведении А-ОКТ обоих глаз в сравнении с исследованием, проведённым на 19-й неделе, увеличилось количество микро- и макроаневризм, выявлена также папиллярная и ретинальная неоваскуляризация.

Установлен диагноз: «Пролиферативная диабетическая ретинопатия правого глаза. Препролиферативная диабетическая ретинопатия левого глаза».

Динамические показатели сосудистого слоя цилиарного тела в различные триместры беременности у данной пациентки представлены в табл. 2. Пациентке проведена панретинальная лазерная коагуляция на правом глазу в два этапа через неделю после постановки диагноза, осмотр выполнен через 1 месяц после операции.

Данные визометрии с максимально корригированной остротой зрения: Visus OD=0,5 sph (-1,25D)=1,0, Visus OS=0,6 sph (-0,75D)=1,0.

Результаты тонометрии: OD=24 мм рт.ст., OS=24 мм рт.ст.

Биомикроскопия переднего отрезка глаза без особенностей.

Офтальмоскопия. OD: диск зрительного нерва бледно-розовый, экскавация 0,3, границы чёткие.

Таблица 2 / Table 2

Динамические показатели сосудистого слоя цилиарного тела пациентки Т. в I–III триместрах беременности / Dynamic parameters of the vascular layer of the ciliary body of patient T. in the I–III trimesters of pregnancy

Триместр	OD				OS			
	Толщина		Динамика по сравнению с I триместром		Толщина		Динамика по сравнению с I триместром	
	Внутренний отдел, мкм	Наружный отдел, мкм	Изменение толщины внутреннего отдела, %	Изменение толщины наружного отдела, %	Внутренний отдел, мкм	Наружный отдел, мкм	Изменение толщины внутреннего отдела, %	Изменение толщины наружного отдела, %
I	28	28	-	-	27	27	-	-
II	30	31	+7,14	+9,6	32	30	**+15,6**	**+10,0**
III	38	34	**+28,9**	**+17,6**	39	30	**+30,7**	**+10,0**
III (повторное исследование)	44	36	**+38,6**	**+22,2**	37	29	**+27,0**	+6,8

https://doi.org/10.17816/clinpract626630

клиническая практика 2024 Том 15 №2

Регресс новообразованных сосудов. В макулярной области рефлекс сохранён. В парафовеолярной области микроаневризмы. В области экватора отсутствуют сосуды 3-го порядка. Визуализируются пигментированные лазеркоагуляты в панретинальном объёме. Артерии и вены не изменены, калибр 2:3. OS: диск зрительного нерва бледно-розовый, экскавация 0,3, границы чёткие. В макулярной области рефлекс сохранён. На средней периферии отсутствуют сосуды 3-го порядка. Артерии и вены не изменены, калибр 2:3.

ОКТ переднего отрезка глаза по предлагаемому способу. OD: толщина сосудистого слоя цилиарного тела во внутреннем отделе 29 мкм, в наружном отделе — 23 мкм; OS — 28 мкм и 25 мкм соответственно; *ОКТ заднего отрезка глаза* без особенностей.

Установлен диагноз: «Пролиферативная диабетическая ретинопатия в стадии регрессии после панретинальной лазерной коагуляции сетчатки правого глаза. Данных за диабетическую ретинопатию на левом глазу нет».

Данный пример демонстрирует динамические изменения в сосудистом слое цилиарного тела, которые прогнозируют прогрессию диабетической ретинопатии.

На основании полученных результатов разработана новая методика, которая позволяет повысить точность прогноза риска прогрессии диабетической ретинопатии у беременных с СД за счёт объективного предиктора прогностической оценки течения СД — порогового значения изменения толщины сосудистого слоя цилиарного тела от исходного значения (см. табл. 2).

ОБСУЖДЕНИЕ

Осмотр глазного дна с асферической бесконтактной линзой 78 дптр в условиях максимального мидриаза и фоторегистрация глазного дна с помощью цифровой фундус-камеры позволили раз в триместр оценивать прогрессию диабетической ретинопатии, диагностическая ценность составила 84% (120 глаз). Однако отсутствие количественных, автоматически сравниваемых программой показателей не позволяет идентифицировать и прослеживать аваскулярные зоны сетчатки, микроаневризмы, уровень их залегания, начальную неоваскуляризацию и аномальную сосудистую проницаемость, в том числе высокая субъективность врача ограничивают выявляемость диабетической ретинопатии.

Концепция патогенеза диабетической ретинопатии базируется на микроциркуляторных изменениях, поэтому диагностический метод, позволяющий визуализировать с высоким разрешением сосудистые сплетения оболочек, позволит определить ценные скрининговые биомаркеры диабетической ретинопатии [18], учитывая, что бо́льшая часть зон ишемии при ранних стадиях диабетической ретинопатии локализуется за пределами макулы и распространяется к центру по мере прогрессирования заболевания.

Проведённое исследование показало, что объективный динамический контроль с целью исключения субъективной визуальной оценки необходим беременным пациенткам, поскольку позволил определить прогрессию диабетической ретинопатии в 143 глазах.

Таким образом, своевременная диагностика риска прогрессии диабетической ретинопатии является важным элементом в процессе наблюдения за беременной с сахарным диабетом в период гестации.

Основными критериями эффективности скрининга являются максимальная информативность неинвазивных диагностических процедур, минимальная стоимость и простота их проведения. Этим критериям, с нашей точки зрения, соответствует методика цифровой фоторегистрации глазного дна, несомненным преимуществом которой является простота получения, анализа, хранения и передачи данных [19]. В сочетании с разработанной нами динамической оценкой толщины сосудистого слоя цилиарного тела, эта технология позволяет выявить диабетическую ретинопатию на ранних стадиях, назначить терапию и снизить вероятность осложнений в каждом конкретном случае.

ЗАКЛЮЧЕНИЕ

Динамическое исследование толщины сосудистого слоя цилиарного тела в период гестации обеспечивает повышение точности прогноза риска прогрессии за счёт объективного предиктора прогностической оценки течения диабетической ретинопатии — порогового значения изменения толщины сосудистого слоя цилиарного тела от исходного значения. В ходе проведённого исследования выявлено, что частота формирования сосудистой ретинальной патологии и скорость её прогрессирования у беременных с СД1 и СД2 интенсифицировалась при отсутствии планирования беременно-

сти и достижения целевых уровней гликемического контроля и артериальной гипертензии до зачатия, с возрастом и повторной беременностью женщин.

Нами предложена новая методика исследования сосудистого слоя цилиарного тела у беременных с сахарным диабетом.

ДОПОЛНИТЕЛЬНАЯ ИНФОРМАЦИЯ

Источник финансирования. Авторы заявляют об отсутствии внешнего финансирования при проведении исследования.

Конфликт интересов. Авторы декларируют отсутствие явных и потенциальных конфликтов интересов, связанных с публикацией настоящей статьи.

Вклад авторов. *Е.Н. Хомякова* — обзор литературы, обследование пациентов, написание и редактирование текста статьи; *А.А. Афанасьева* — обзор литературы, обследование пациентов, сбор, анализ, статистическая обработка данных, написание текста статьи, подготовка иллюстраций; *И.А. Лоскутов* — научная концепция исследования. Авторы подтверждают соответствие своего авторства международным критериям ICMJE (все авторы внесли существенный вклад в разработку концепции, проведение исследования и подготовку статьи, прочли и одобрили финальную версию перед публикацией).

ADDITIONAL INFORMATION

Funding source. This study was not supported by any external sources of funding.

Competing interests. The authors declare that they have no competing interests.

Authors' contribution. *E.N. Khomyakova* — literature review, patient examination, manuscript writing and editing; *A.A. Afanaseva* — literature review, patient examination, collection, analysis, statistical processing of data, manuscript writing, preparation of illustrations; *I.A. Loskutov* — scientific concept of the study. The authors made a substantial contribution to the conception of the work, acquisition, analysis, interpretation of data for the work, drafting and revising the work, final approval of the version to be published and agree to be accountable for all aspects of the work.

ЛИТЕРАТУРА / REFERENCES

1. Klein BE. Overview of epidemiologic studies of diabetic retinopathy. *Ophthalmic Epidemiol*. 2007;14(4):179–183. doi: 10.1080/09286580701396720
2. Мустафина Г.А., Слепцов А.Р. Особенности кровотока в центральной артерии сетчатки при неосложненной беременности // *Эхография*. 2003. Т. 4, № 1. С. 103–105. [Mustafina GA, Sleptsov AR. Features of blood flow in the central retinal artery in uncomplicated pregnancy. *Echography*. 2003;4(1):103–105. (In Russ).]
3. Morrison JL, Hodgson LA, Lim LL, Al-Qureshi S. Diabetic retinopathy in pregnancy: A review. *Clin Exp Ophthalmol.* 2016;44(4):321–334. doi: 10.1111/ceo.12760
4. Diabetes Control and Complications Trial Research Group. Effect of pregnancy on microvascular complications in the diabetes control and complications trial. The Diabetes Control and Complications Trial Research Group. *Diabetes Care.* 2000;23(8):1084–1091. doi: 10.2337/diacare.23.8.1084
5. Widyaputri F, Rogers SL, Kandasamy R, et al. Global estimates of diabetic retinopathy prevalence and progression in pregnant women with preexisting diabetes: A systematic review and meta-analysis. *JAMA Ophthalmol.* 2022;140(5):486–494. doi: 10.1001/jamaophthalmol.2022.0050
6. Goldenberg RL, McClure EM, Harrison MS, Miodovnik M. Diabetes during pregnancy in low- and middle-income countries. *Am J Perinatol.* 2016;33(13):1227–1235. EDN: XYXGJJ doi: 10.1055/s-0036-1584152
7. McCarthy EA, Williamson R, Shub A. Pregnancy outcomes for women with pre-pregnancy diabetes mellitus in Australian populations, rural and metropolitan: A review. *Aust NZ J Obstet Gynaecol.* 2019;59(2):183–194. doi: 10.1111/ajo.12913
8. Lee R, Wong TY, Sabanayagam C. Epidemiology of diabetic retinopathy, diabetic macular edema and related vision loss. *Eye Vis (Lond).* 2015;(2):17. EDN: FOCIDU doi: 10.1186/s40662-015-0026-2
9. Elaraoud I, Attawan A, Quhill F. Case series investigating the efficacy and safety of bilateral fluocinolone acetonide (ILUVIEN) in patients with diabetic macular edema. *Ophthalmol Ther.* 2016;5(1):95–104. doi: 10.1007/s40123-016-0045-7
10. Giocanti-Auregan A, Tadayoni R, Grenet T, et al. Estimation of the need for bilateral intravitreal anti-VEGF injections in clinical practice. *BMC Ophthalmol.* 2016;(16):142. EDN: HBQHTD doi: 10.1186/s12886-016-0317-y
11. Vestgaard M, Ringholm L, Laugesen CS, et al. Pregnancy-induced sight-threatening diabetic retinopathy in women with type 1 diabetes. *Diabet Med.* 2010;27(4):431–435. doi: 10.1111/j.1464-5491.2010.02958.x
12. Cavan D, Makaroff L, da Rocha Fernandes J, et al. The diabetic retinopathy barometer study: Global perspectives on access to and experiences of diabetic retinopathy screening and treatment. *Diabetes Res Clin Pract.* 2017;(129):16–24. doi: 10.1016/j.diabres.2017.03.023
13. Hidayat AA, Fine BS. Diabetic choroidopathy. Light and electron microscopic observations of seven cases. *Ophthalmology*. 1985;92(4):512–522.
14. Laíns I, Figueira J, Santos AR, et al. Choroidal thickness in diabetic retinopathy: The influence of antiangiogenic therapy. *Retina*. 2014;34(6):1199–1207. doi: 10.1097/IAE.0000000000000053
15. Kim JT, Lee DH, Joe SG, et al. Changes in choroidal thickness in relation to the severity of retinopathy and macular edema in type 2 diabetic patients. *Invest Ophthalmol Vis Sci.* 2013;54(5): 3378–3384. doi: 10.1167/iovs.12-11503
16. Помыткина Н.В., Сорокин Е.Л. Морфометрия хориоидеи у беременных с нарушениями углеводного обмена // *Вестник офтальмологии*. 2020. Т. 136, № 6. С. 165–170. [Pomytkina NV, Sorokin EL. Morphometry of chorioidea in pregnant women with disorders of carbohydrate metabolism. *Russ Ann Ophthalmol.* 2020;136(6):165–170. (In Russ).] EDN: DTCKRH doi: 10.17116/oftalma2020136062165
17. Патент РФ на изобретение № 2809639 C1. Хомякова Е.Н., Лоскутов И.А., Афанасьева А.А., Сергушев С.Г. *Способ прогнозирования риска прогрессии диабетической ретинопатии у беременных с сахарным диабетом.* [Patent RUS № 2809639 C1. Khomyakova EN, Loskutov IA, Afanasyeva AA, Sergushev SG. *Method of predicting the risk of progression of*

diabetic retinopathy in pregnant women with diabetes mellitus. (In Russ).] Режим доступа: https://patents.google.com/patent/RU2809639C1/ru. Дата обращения: 15.04.2024.

18. Hirano T, Hoshiyama K, Hirabayashi K, et al. Vitreoretinal interface slab in OCT angiography for detecting diabetic retinal neovascularization. *Ophthalmol Retina.* 2020;4(6):588–594. doi: 10.1016/j.oret.2020.01.004
19. Шкляров Е.Б., Григорьева Н.Н., Шадричев Ф.Е., Астахов Ю.С. Новые технологии визуализации диабетических изменений сетчатки // *Сахарный диабет*. 2008. Т. 11, № 3. С. 28–29. [Shklyarov EB, Grigorieva NN, Shadrichev FE, Astakhov YS. New imaging technologies of diabetic retinal changes. *Diabetes Mellitus*. 2008;11(3):28–29. (In Russ).] doi: 10.14341/2072-0351-5356

ОБ АВТОРАХ

Автор, ответственный за переписку:
Афанасьева Анна Александровна;
адрес: Россия, 129110, Москва, ул. Щепкина, д. 61/2;
ORCID: 0000-0002-6307-5582;
eLibrary SPIN: 3539-6607;
e-mail: anna_amor@mail.ru

Соавторы:
Хомякова Елена Николаевна, канд. мед. наук, доцент;
ORCID: 0000-0002-4460-3968;
eLibrary SPIN: 2200-0320;
e-mail: veritas.elena@gmail.com

Лоскутов Игорь Анатольевич, д-р мед. наук;
ORCID: 0000-0003-0057-3338;
eLibrary SPIN: 5845-6058;
e-mail: loskoutigor@mail.ru

AUTHORS' INFO

The author responsible for the correspondence:
Anna A. Afanaseva;
address: 61/2 Shepkina street, 129110 Moscow, Russia;
ORCID: 0000-0002-6307-5582;
eLibrary SPIN: 3539-6607;
e-mail: anna_amor@mail.ru

Co-authors:
Elena N. Khomyakova, MD, PhD, Associate Professor;
ORCID: 0000-0002-4460-3968;
eLibrary SPIN: 2200-0320;
e-mail: veritas.elena@gmail.com

Igor A. Loskutov, MD, PhD;
ORCID: 0000-0003-0057-3338;
eLibrary SPIN: 5845-6058;
e-mail: loskoutigor@mail.ru

ВЛИЯНИЕ ИНТРАВИТРЕАЛЬНОГО ВВЕДЕНИЯ АНТИАНГИОГЕННОГО ПРЕПАРАТА НА ЭНДОТЕЛИЙ РОГОВИЦЫ ПРИ ЛЕЧЕНИИ ДИАБЕТИЧЕСКОГО МАКУЛЯРНОГО ОТЁКА

Р.Н. Амиркулиева, Е.Н. Хомякова, И.А. Лоскутов, М.Б. Агаммедов

Московский областной научно-исследовательский клинический институт имени М.Ф. Владимирского, Москва, Российская Федерация

АННОТАЦИЯ

Обоснование. *В современной офтальмологии антиангиогенное лечение диабетического макулярного отёка является терапией первой линии. Создаётся всё больше новых антиангиогенных препаратов с целью улучшения результатов лечения. Вместе с тем с развитием антиангиогенной терапии встаёт вопрос о её влиянии не только на сетчатку, но и на другие структуры глаза пациента, например, роговицу.* ***Цель исследования*** *— изучить влияние интравитреального введения анти-VEGF препарата бролуцизумаба на эндотелий роговицы у пациентов с диабетическим макулярным отёком.* ***Методы.*** *В проспективное исследование включено 106 пациентов (31 мужчина, 75 женщин; 106 глаз). Основную группу составили 56 пациентов (14 мужчин, 42 женщины; 56 глаз) с разными стадиями диабетической ретинопатии и диабетическим макулярным отёком; средний возраст пациентов 62,2±8,4 года; средний показатель количества эндотелиальных клеток на 1 мм^2 до проведения загрузочной дозы препарата 2378,9±393,3 кл/мм^2. В группу контроля вошло 50 пациентов (50 глаз) без сахарного диабета, которые в течение 1 года не получали интравитреальных инъекций и любых других хирургических вмешательств на исследуемом глазу. Всем пациентам проведена эндотелиальная микроскопия с применением эндотелиального микроскопа Tomey EM-4000 (РЗН 2017/6294), оценивались следующие параметры: количество эндотелиальных клеток на 1 мм^2 (CD, кл/мм^2); центральная толщина роговицы (CCT, мкм); коэффициент вариативности (CV, %); доля гексагональных клеток (6A, %). Всем участникам исследования проведены интравитреальные инъекции бролуцизумаба в объёме 0,05 мл (5 инъекций с интервалом 6 недель).* ***Результаты.*** *В основной группе до проведения интравитреальных инъекций показатели центральной толщины роговицы и количества эндотелиальных клеток на 1 мм^2 составляли 549,7±30,1 мкм и 2378,9±393,3 кл/мм^2 соответственно. После курса антиангиогенной терапии диабетического макулярного отёка центральная толщина роговицы составила 548,2±30,6 мкм, а количество эндотелиальных клеток на 1 мм^2 — 2382,3±424,9 кл/мм^2. Показатели коэффициента вариабельности (CV, %) и доля гексагональных клеток (6A, %) до начала процедур интравитреальных инъекций составляли в среднем 36,9±5% и 46,8±6,3%, после введения загрузочной дозы препарата — 37,9±4,3% и 45,8±6,3% соответственно. Изменения всех показателей не были статически значимыми.* ***Заключение.*** *Применение бролуцизумаба у пациентов с диабетическим макулярным отёком не вызывало негативного воздействия на роговицу; статистически значимые изменения центральной толщины роговицы, количества эндотелиальных клеток на 1 мм^2, коэффициента вариабельности и доли гексагональных клеток отсутствовали.*

Ключевые слова: *диабетическая ретинопатия; диабетический макулярный отёк; антиангиогенная терапия; бролуцизумаб; эндотелиальные клетки; эндотелий роговицы.*

Для цитирования:

Амиркулиева Р.Н., Хомякова Е.Н., Лоскутов И.А., Агаммедов М.Б. Влияние интравитреального введения антиангиогенного препарата на эндотелий роговицы при лечении диабетического макулярного отёка. *Клиническая практика.* 2024;15(2):20–28. doi: https://doi.org/10.17816/clinpract626774

Поступила 11.02.2024 Принята 05.06.2024 Опубликована online 22.06.2024

клиническая практика 2024 Том 15 №2

THE EFFECT OF INTRAVITREAL ANTIANGIOGENIC DIABETIC MACULAR EDEMA TREATMENT ON THE CORNEAL ENDOTHELIUM CELL COUNT

R.N. Amirkulieva, E.N. Khomyakova, I.A. Loskutov, M.B. Agammedov
Moscow Regional Research and Clinical Institute, Moscow, Russian Federation

ABSTRACT

BACKGROUND: *Antiangiogenic treatment of diabetic macular edema is a first-line therapy in modern ophthalmology. Novel antiangiogenic drugs are increasingly being developed to improve treatment results and solve certain issues. However, owing to the advent of new drugs, more questions arise about their effect on the patient's retina and other structures of the eye, such as the cornea.* ***AIM:*** *The study aimed to investigate the effect of intravitreal administration of the anti-VEGF drug brolucizumab on the corneal endothelium in patients with diabetic macular edema.* ***METHODS:*** *106 patients (106 eyes) were included in the prospective study: 31 men and 75 women. The main group consisted of 56 patients (56 eyes) were included in the prospective study: 14 men and 42 women with different stages of diabetic retinopathy with diabetic macular edema, the average age of patients was 62.2±8.4 years. The average number of endothelial cells per 1 mm^2 in these patients before the loading dose of brolucizumab was 2378.9±393.3 cl/mm^2. The control group included 50 patients (50 eyes) without diabetes who did not receive intravitreal injections or any other surgical interventions on the examined eye for 1 year. All patients underwent endothelial microscopy using the Tomey EM-4000 endothelial microscope (REN 2017/6294), estimated: CD (the number of endothelial cells per 1 mm^2); CCT (the central thickness of the cornea, microns); CV (the coefficient of variation, %); 6A (the proportion of hexagonal cells, %). All study participants received intravitreal injections of brolucizumab in a volume of 0.05 ml (5 injections with an interval of 6 weeks).* ***RESULTS:*** *In the main group before intravitreal injections, the indices of the central corneal thickness and the number of endothelial cells per 1 mm^2 were 549.7±30.1 microns and 2378.9±393.3 cells/mm^2, respectively. After a course of antiangiogenic diabetic macular edema therapy, the central thickness of the cornea was 548.2±30.6 microns, and the number of endothelial cells per 1 mm^2 was 2382.3±424.9 cells/mm^2. The indicators CV (coefficient of variability, %) and 6A (proportion of hexagonal cells, %) before the start of intravitreal injections were 36.9±5% and 46.8±6.3%, respectively, after the introduction of the loading dose drugs, the average values were 37.9±4.3% and 45.8±6.3%. Changes in all indicators were not static significant.* ***CONCLUSION:*** *The use of brolucizumab as therapy in patients with diabetic macular edema did not cause a negative effect on the cornea, there were no statistically significant changes in the central thickness of the cornea, the number of endothelial cells per 1 mm^2, the coefficient of variation and the proportion of hexagonal cells.*

Keywords: *diabetic retinopathy; macular edema; antiangiogenic inhibitors; brolucizumab; endothelial cells, corneal endothelium.*

For citation:
Amirkulieva RN, Khomyakova EN, Loskutov IA, Agammedov MB. The effect of intravitreal antiangiogenic diabetic macular edema treatment on the corneal endothelium cell count. *Journal of Clinical Practice*. 2024;15(2):20–28. doi: https://doi.org/10.17816/clinpract626774

Submitted 11.02.2024 Revised 05.06.2024 Published online 22.06.2024

ОБОСНОВАНИЕ

Сахарный диабет — группа обменных заболеваний, которые поражают не только сетчатку, но и передний отрезок глаза. Поражения роговицы вследствие сахарного диабета включают в себя поражения эпителия, увеличение толщины роговицы, рецидивирующие эрозии роговицы, точечные эпителиальные кератопатии, воздействие на эндотелий роговицы [1].

Эндотелий роговицы — это слой плоских гексагональных клеток, который обеспечивает нормальную толщину и прозрачность роговицы путём поддер-

жания постоянного гидростатического давления. Уменьшение количества и плотности эндотелиоцитов приводит к нарушению процессов регуляции жидкости в строме роговицы [2]. В настоящее время имеются ограниченные исследования, посвящённые зависимости тяжести диабетической ретинопатии и её влияния на эндотелий роговицы, однако данные этих исследований противоречивы [3].

Гипергликемия вызывает хронический метаболический стресс, который приводит к изменению эндотелиальных клеток роговицы, отвечающих за поддержание гидратации стромы путём активного удаления воды. Исходя из понимания данного механизма, можно предположить, что центральная толщина роговицы (central corneal thickness, CCT) может измениться в соответствии с нарушением уровня глюкозы в крови [4].

В исследовании H. Canan и соавт. [4] оценивали толщину роговицы у пациентов с диабетической ретинопатией и без неё и не обнаружили между ними корреляции, также не обнаружено корреляции между центральной толщиной роговицы и длительностью сахарного диабета, тяжестью диабетической ретинопатии. Ещё одним важным значением этого исследования было изучение влияния уровня гликированного гемоглобина (glycated hemoglobin, hemoglobin A1c, HbA1c) на центральную толщину роговицы, по результатам которого не обнаружено корреляции между двумя параметрами [4].

В исследовании Ya. Ozdamar и соавт. [5] также не выявлено статистически значимых корреляций между уровнем HbA1c и центральной толщиной роговицы у пациентов с сахарным диабетом: у пациентов с сахарным диабетом CCT была выше, чем в контрольной группе, а у пациентов с пролиферативной стадией диабетической ретинопатии CCT была толще, чем у пациентов с непролиферативной диабетической ретинопатией и без ретинопатии, но эти изменения не были статистически значимыми [5].

В настоящее время все поставленные вопросы требуют дальнейшего изучения, так как существует ряд исследований, в которых отсутствует разница в толщине роговицы у пациентов с сахарным диабетом и без него.

Применяемые в лечении диабетического макулярного отёка ингибиторы фактора роста эндотелия сосудов (vascular endothelial growth factor, анти-VEGF) являются в современной офтальмологии терапией первой линии. Всё больше новых антиангиогенных препаратов создаётся с целью повышения комплаентности пациентов, улучшения эффективности и безопасности лечения, снижения у пациентов количества интравитреальных инъекций и в целом нагрузки на здравоохранение из-за частых посещений врача. Однако с появлением новых препаратов появляется всё больше вопросов об их влиянии не только на сетчатку, но и другие структуры глаза пациента.

Цель исследования — изучить влияние интравитреального введения анти-VEGF препарата бролуцизумаба на эндотелий роговицы у пациентов с диабетическим макулярным отёком.

МЕТОДЫ

Дизайн исследования

Проспективное клиническое одноцентровое открытое нерандомизированное.

Критерии соответствия

Критерии включения: возраст от 18 до 80 лет; пациенты с сахарным диабетом 2-го типа; пациенты с диабетической ретинопатией и макулярным отёком, подтверждённым методом оптической когерентной томографии; наличие подписанного информированного согласия на хирургическое лечение диабетической ретинопатии с макулярным отёком путём интравитреального введения антиангиогенного препарата; выполнение не менее пяти интравитреальных инъекций бролуцизумаба.

Критерии исключения: заболевания, поражающие роговицу (такие как синдром Фукса) в анамнезе; помутнения оптических сред глаза; активное внутриглазное воспаление; наличие иной сопутствующей ретинальной патологии (включая возрастную макулярную дегенерацию, окклюзию ретинальных вен); внутриглазное воспаление в анамнезе, наличие окклюзий и тромбозов в анамнезе.

Условия проведения

Исследование выполнено на базе офтальмологического отделения ГБУЗ МО «Московский областной научно-исследовательский клинический институт имени М.Ф. Владимирского».

Продолжительность исследования

Исследование проведено в период с 2022 по 2024 год.

Описание медицинского вмешательства

На момент включения в исследование всем пациентам выполнен полный комплекс необходимого офтальмологического исследования с целью

https://doi.org/10.17816/clinpract626774

клиническая практика 2024 Том 15 №2

исключения активного воспаления и выявления других критериев исключения. До проведения исследования всем пациентам также проведена эндотелиальная микроскопия с применением эндотелиального микроскопа Tomey EM-4000 (Япония, РЗН 2017/6294) с оценкой следующих показателей: количество эндотелиальных клеток на 1 мм^2 (CD, кл/мм^2); центральная толщина роговицы (CCT, мкм); коэффициент вариативности (CV, %); доля гексагональных клеток (6A, %).

Всем пациентам (n=56) проведены интравитреальные инъекции бролуцизумаба в объёме 0,05 мл (0,5 мг): каждый пациент получил по 5 инъекций с интервалом 6 недель, т.е. все пациенты получили загрузочную дозу препарата. Таким образом, всего было выполнено 280 инъекций. Все инъекции выполняли в стерильных условиях операционной по стандартной методике под местной анестезией.

Исходы исследования

Основной исход исследования: интравитреальные инъекции бролуцизумаба не влияли на толщину роговицы, количество эндотелиальных клеток на 1 мм^2 при введении загрузочной дозы в исследуемой группе пациентов с диабетическим макулярным отёком.

Анализ в подгруппах

В исследование включено 106 пациентов (106 глаз), из них мужчин — 31, женщин — 75. Основную группу составили 56 пациентов (56 глаз), из них мужчин — 14, женщин — 42, с установленным диагнозом сахарного диабета 2-го типа, разными стадиями диабетической ретинопатии с диабетическим макулярным отёком. Средний возраст пациентов — 62,18±8,37 года.

Группа контроля была представлена 50 пациентами без сахарного диабета, из них мужчин — 17, женщин — 33, которые в течение 1 года не получали интравитреальных инъекций или любых других хирургических вмешательств на исследуемом глазу. Средний возраст пациентов — 61,44±12 лет.

Каждая группа была разделена на две подгруппы: с нативным хрусталиком (44 глаза в основной и 36 глаз в контрольной группе) и искусственной интраокулярной линзой (12 и 14 глаз соответственно).

Методы регистрации исходов

Измерение показателей роговицы проводилось пациентам перед каждой интравитреальной инъекцией, оценка изменения показателей осуществлялась перед первой интравитреальной инъекцией бролуцизумаба и на контрольном осмотре после завершения загрузочной дозы.

Этическая экспертиза

Пациенты рекрутировались в исследование на основании подписанного информированного добровольного согласия, одобренного независимым комитетом по этике при ГБУЗ МО МОНИКИ им. М.Ф. Владимирского, выписка из протокола заседания № 11 от 20.10.2022.

Статистический анализ

Для представления результатов и статистической обработки данных использовалось ПО Microsoft Excel. Данные представлены как среднее ± стандартное отклонение. Статистическую значимость оценивали с использованием Т-критерия Вилкоксона и G-критерия знаков. Проверка статистических гипотез проводилась при критическом уровне значимости 0,05, т.е. различие считалось статистически значимым при p <0,05.

РЕЗУЛЬТАТЫ

Объекты (участники) исследования

Основную группу составили 56 пациентов с установленным диагнозом сахарного диабета 2-го типа, разными стадиями диабетической ретинопатии с диабетическим макулярным отёком, средним возрастом 62,18±8,37 года. Из 56 участников исследования (56 глаз) 21% (12 глаз) составили пациенты с искусственной интраокулярной линзой (артифакичные пациенты), 79% (44 глаз) — пациенты с нативным хрусталиком (факичные пациенты). Среди исследуемой группы 59% пациентов были «наивные» (не получали ранее других анти-VEGF препаратов), 41% до введения загрузочной дозы бролуцизумаба получили от 1 до 5 инъекций других антиангиогенных препаратов. Средняя длительность сахарного диабета у 56 пациентов составила 14,1±6 лет, средняя длительность установленного диагноза диабетического макулярного отёка — 21,3±16,3 месяца. У 52% (29 глаз) установлена пролиферативная диабетическая ретинопатия, у 23% (13 глаз) — препролиферативная диабетическая ретинопатия, у 25% (14 глаз) — непролиферативная диабетическая ретинопатия (стадии диабетической ретинопатии установлены согласно классификации E. Kohner и M. Porta, 1991).

В группу контроля вошли 50 пациентов (50 глаз) без сахарного диабета, которые в течение 1 года

не получали интравитреальных инъекций и любых других хирургических вмешательств на исследуемом глазу. Средний возраст — 61,44±12 лет. В этой группе измеряли показатели изменений роговицы при первичном обращении к офтальмологу, а также спустя 30 недель от первичного измерения.

Основные результаты исследования

У пациентов основной группы до проведения курса интравитреальных инъекций бролуцизумабом средняя центральная толщина роговицы (ССТ) составляла 549,7±30,1 мкм, после введения загрузочной дозы препарата — 548,18±30,56 мкм, при этом статистически значимых изменений показателя не обнаружено (p ≤0,05). Показатель CD (количество эндотелиальных клеток на 1 мм^2) исходно составлял 2378,9±393,3 кл/мм^2, в финале исследования — 2382,3±424,9 кл/мм^2, при этом также не обнаружено статически значимых изменений (p ≤0,05). Показатели CV (коэффициент вариабельности) и 6A (доля гексагональных клеток) до начала проведения интравитреальных инъекций составляли 36,93±5% и 46,82±6,3%, после введения загрузочной дозы препарата средние показатели равнялись 37,86±4,3% и 45,8±6,3% соответственно: по данным показателям статистически значимых изменений не обнаружено (p ≤0,05) (рис. 1).

Отдельно были оценены показатели CD и ССТ, CV и 6A в подгруппах факичных и артифакичных пациентов. В подгруппе артифакичных пациентов после проведения курса интравитреальных инъекций по показателям CD и ССТ статистически значимых изменений не обнаружено (p ≤0,05), однако обнаружено статистически значимое снижение показателя 6A (p ≤0,05) и статистически значимое увеличение показателя CV в подгруппе артифакичных пациентов (p ≤0,05) после пяти интравитреальных инъекций (табл. 1).

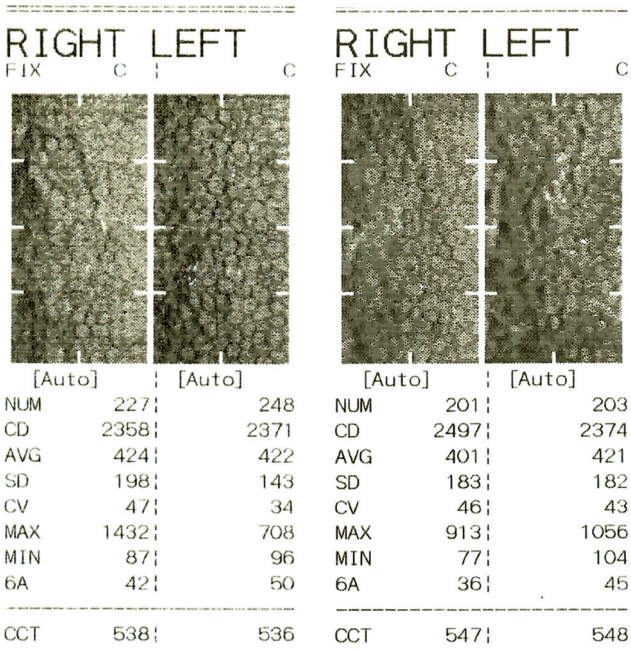

Рис. 1. Результаты эндотелиальной микроскопии пациента с диабетическим макулярным отёком до проведения интравитреальных инъекций и после курса интравитреальных инъекций (5 процедур с интервалом 6 недель).

Fig. 1. Results of endothelial microscopy of a patient with diabetic macular edema before intravitreal injections and after 5 intravitreal injections with a six-week interval.

В подгруппе факичных пациентов (44 глаза) после курса интравитреальных инъекций ни по одному из показателей (CD, ССТ, CV и 6A) не обнаружено статистически значимых изменений (p ≤0,05).

В контрольной группе изначальные средние показатели составили 2414,2±237,4 кл/мм^2 для CD, 558,1±34,3 мкм для ССТ, 41,0±7,3% для CV и 49,1±6,1% для 6A, спустя 30 недель от первого измерения — 2427,9±239,7 кл/мм^2, 561,1±35,8 мкм, 41,4±7,7% и 49,8±6% соответственно, при этом статистически значимых измене-

Таблица 1 / Table 1

Показатели эндотелиальной микроскопии до и после проведения загрузочной дозы бролуцизумаба / Indicators of patients from two subgroups (phakic and articular patients) of the study group before and after the loading dose of brolucizumab

Показатель	Факичные пациенты		Артифакичные пациенты		p
	До	После	До	После	
CD, кл/мм^2	2438,5±288	2469,3±288	2160,5±619	2085,17±722,1	≤0,05
ССТ, мкм	549,7±27,8	548,7±30	549,6±38,8	543,25±33	≤0,05
CV, %	37,4±5,0	37,27±4,4	35,25±4,7	40±3,07	≤0,05
6A, %	45,9±6,2	45,79±6,4	50,17±5,4	45,75±5,9	≤0,05

https://doi.org/10.17816/clinpract626774

клиническая практика 2024 Том 15 №2

ний показателей не обнаружено ($p \leq 0{,}05$). Пациенты контрольной группы были также разделены на две подгруппы: пациенты с нативным хрусталиком (факичные пациенты) и пациенты с искусственной интраокулярной линзой (артифакичные пациенты). В подгруппе факичных пациентов средние показатели до начала исследования были следующими: 2415,47±226 кл/мм^2 для CD, 559,77±37 мкм для CCT, 41,86±8% для CV и 49,2±5,65% для 6A, после проведения исследования — 2430,36±229,3 кл/мм^2, 562,86±35,66 мкм, 42,61±8,3% и 50±5,65% соответственно; статистически значимых изменений показателей не обнаружено ($p \leq 0{,}05$).

В подгруппе артифакичных пациентов средние показатели при первичном измерении составили 2411±272 кл/мм^2 для CD, 553,93±38,81 мкм для CCT, 38,71±4,7% для CV и 48,71±7,3% для 6A, при последнем измерении средние показатели равнялись 2421,57±273,7 кл/мм^2, 556,2±37 мкм, 38,43±5,03% и 49,36±7,4% соответственно, при этом статистически значимых изменений показателей не выявлено ($p \leq 0{,}05$).

Нежелательные явления

За время проведения нашего исследования ни у одного из пациентов после введения интравитреальных инъекций не возникло серьёзных осложнений или нежелательных реакций, таких как внутриглазное воспаление, окклюзия сосудов сетчатки и др., однако у 1,6% пациентов отмечалось субконъюнктивальное кровоизлияние, у 2,2% — повышение внутриглазного давления в среднем на 2,1±1,1 мм рт.ст., купированное гипотензивными каплями, и которое к концу исследования у всех пациентов было в пределах нормы.

ОБСУЖДЕНИЕ

В исследовании проведён анализ собственного опыта применения препарата бролуцизумаба для лечения диабетического макулярного отёка и изучено влияние загрузочной дозы (5 интравитреальных инъекций с интервалом каждые 6 недель) препарата на эндотелий роговицы у пациентов с диабетическим макулярным отёком. Анти-VEGF препараты играют ключевую роль в лечении пациентов с диабетическим макулярным отёком. Сахарный диабет сам по себе негативно воздействует на роговицу глаза, поэтому следует учитывать, будет применение анти-VEGF каким-либо образом усиливать это воздействие или же применение препарата будет безопасным.

Внутриглазная хирургия приводит к появлению отёка роговицы, уменьшению количества эндотелиальных клеток, иногда к декомпенсированному повреждению эндотелия (например, эндотелиальной дистрофии Фукса и буллёзной кератопатии), поэтому в нашем исследовании мы также разделили пациентов на две подгруппы — факичных и артифакичных (перенёсших операцию по удалению катаракты).

Влияние применения анти-VEGF препаратов на состояние роговицы изучается достаточно давно. В исследовании M. Gharbiya и соавт. [6] обнаружено, что интравитреальные инъекции афлиберцепта и ранибизумаба вызывали апоптоз эндотелиальных клеток роговицы у кроликов с помощью изменения пути p75NTR-proNGF, при этом афлиберцепт сильнее, чем ранибизумаб, индуцировал этот процесс. Согласно данным этого исследования, можно предположить, что применение антиангиогенных препаратов может индуцировать апоптоз эндотелиальных клеток, при этом другие анти-VEGF по данному вопросу не изучались [6].

В ряде исследований сообщалось, что VEGF и его рецепторы могут экспрессироваться в эндотелиальных клетках роговицы, а факторы VEGF и анти-VEGF препараты могут быть обнаружены в водянистой влаге после интравитреальной инъекции [7]. В 2015 году на этапе доклинических исследований сообщалось, что количество эндотелиальных клеток роговицы было снижено при внутрикамерном введении ранибизумаба кроликам, однако при введении в переднюю камеру бевацизумаба морфологических или функциональных изменений у животных не наблюдалось [8]. В исследовании M. Joshi и соавт. [9] оценивали влияние интравитреального введения анти-VEGF на количество эндотелиальных клеток роговицы и толщину центральной толщины роговицы, а также сравнивали их в факичных и псевдофакичных глазах. По результатам данного исследования выявлено, что в течение одного месяца наблюдения не обнаруживалось существенных изменений в количестве эндотелиальных клеток и центральной толщине роговицы до и после введения ранибизумаба, результаты были одинаковыми для факичных и псевдофакичных глаз.

В других исследованиях антиангиогенные препараты вводили уже в глаза человека, однако результаты этих исследований являются противоречивыми. Так, в исследовании G.D. Arslan и сооавт. [10] вводили препараты бевацизумаб, ра-

нибизумаб и афлиберцепт и обнаружили, что после двух интравитреальных инъекций плотность эндотелиальных клеток существенно снизилась по сравнению с исходным уровнем. В исследовании H. Guzel и соавт. [11], напротив, вводили бевацизумаб и ранибизумаб в 60 глаз 60 пациентов с диабетическим макулярным отёком периодичностью 1 раз в месяц и обнаружили, что после третьей инъекции введение данных препаратов существенно не повлияло на количество эндотелиальных клеток роговицы и её толщину. Результаты этого исследования сопоставимы с полученными нами данными: после применения бролуцизумаба у пациентов не было обнаружено статистически значимых изменений количества эндотелиальных клеток роговицы и толщины роговицы. В нашем исследовании до проведения загрузочной дозы бролуцизумаба средняя центральная толщина роговицы составляла 549,68±30,123 мкм, количество эндотелиальных клеток на 1 мм^2 исходно равнялось 2378,95±393,3 кл/мм^2, в конце исследования показатели составляли 548,18±30,56 мкм и 2382,34±424,90 кл/мм^2 соответственно без статистически значимых изменений показателей ($p \leq 0{,}05$).

В опубликованном в январе 2023 года исследовании Y.Y. Qi и соавт. [7] оценивали влияние повторных интравитреальных инъекций анти-VEGF препаратов на эндотелий роговицы, при этом в исследование были включены не только пациенты с диагнозом диабетического макулярного отёка, но и пациенты с возрастной макулярной дегенерацией, а также окклюзией вен сетчатки. По результатам данного исследования было выявлено, что повторные интравитреальные инъекции анти-VEGF препарата могут повлиять на морфологию эндотелиальных клеток, при этом было обнаружено, что процент гексагональных клеток после 2-й и 3-й инъекций был ниже исходного уровня, число инъекций не имело отношения к изменениям показателей роговицы. Спустя год эти же авторы выявили, что в группе пациентов с установленным диагнозом диабетического макулярного отёка уже на исходном этапе количество эндотелиальных клеток было ниже, чем у пациентов с возрастной макулярной дегенерацией и окклюзией вен сетчатки с наличием статистически значимой разницы [12]. Это подтверждает тот факт, что у пациентов с сахарным диабетом количество эндотелиальных клеток значительно ниже, чем у пациентов без сахарного диабета, и что длительность течения сахарного диабета влияет на данные показатели [13]. Y.Y. Qi и соавт. [12] установили, что после трёх интравитреальных инъекций анти-VEGF препарата количество эндотелиальных клеток в группе пациентов с диабетическим макулярным отёком было значительное ниже, чем в других группах, а коэффициент вариабельности в группе диабетического макулярного отёка был выше, однако диабетический макулярный отёк с меньшей вероятностью влиял на изменение доли гексагональных клеток (%), чем другие заболевания.

По нашим данным, в показателе доли гексагональных клеток после проведения интравитреальных инъекций не было обнаружено изменений, однако в нашем исследовании в основной группе пациентов с диабетическим макулярным отёком изменения показателя коэффициента вариабельности также не были статистически значимыми, а в исследовании Y.Y. Qi и соавт. [12], напротив, коэффициент вариабельности был выше у лиц с диабетическим макулярным отёком. Показатели коэффициента вариабельности и доли гексагональных клеток в нашем исследовании до начала интравитреальных инъекций составляли 36,93±5% и 46,82±6,3% соответственно, после введения загрузочной дозы препарата средние показатели равнялись 37,86±4,3% и 45,8±6,3%, по данным показателям не было обнаружено статистически значимых изменений ($p \leq 0{,}05$).

Результаты нашего исследования соответствуют мировым данным в том, что интравитреальные инъекции антиангиогенного препарата не влияют на показатели роговицы у пациентов с диабетическим макулярным отёком. В то же время в мировой литературе нет информации о влиянии именно бролуцизумаба на передний отрезок глаза у пациентов с сахарным диабетом и установленным диагнозом диабетического макулярного отёка.

Стоит учитывать, что в зарубежных источниках упоминается о том, что при сравнении влияния разных анти-VEGF препаратов на показатели роговицы, ранибизумаб оказывает меньшее влияние. Возможно, различное влияние на передний отрезок глаза объясняется разным строением молекул препаратов. Афлиберцепт — это рекомбинантный гибридный белок, который состоит из фрагментов внеклеточных доменов человеческих рецепторов VEGF-1, соединённых с Fc-фрагментом человеческого иммуноглобулина G (IgG1). Ранибизумаб является фрагментом гуманизированного анти-

https://doi.org/10.17816/clinpract626774

тела к эндотелиальному фактору роста сосудов А (VEGF-A), а бролуцизумаб — это одноцепочечный Fv-фрагмент (scFv) гуманизированного моноклонального антитела с молекулярной массой ~26 кДа [14]. Следовательно, стоит учитывать, что схожесть в строении препаратов ранибизумаб и бролуцизумаб даёт основание предполагать их одинаковое влияние на показатели роговицы при лечении диабетического макулярного отёка.

Ограничения исследования

Ограничением исследования является открытый и одноцентровой дизайн. Следует также подчеркнуть, что некоторое количество пациентов основной группы были артифакичными, получали ранее другие антиангиогенные препараты, поэтому уровень исходного количества эндотелиальных клеток у них был ниже, чем у других пациентов. К тому же у всех пациентов были разные стадии тяжести диабетической ретинопатии, т.е. мы не изучали влияние стадии диабетической ретинопатии на количество эндотелиальных клеток.

ЗАКЛЮЧЕНИЕ

По результатам исследования не выявлено статистически значимых изменений показателей центральной толщины роговицы, количества эндотелиальных клеток на 1 мм^2, коэффициента вариабельности и доли гексагональных клеток в общей группе исследуемых пациентов, однако при оценке показателей в подгруппах факичных и артифакичных пациентов после интравитреальных инъекций было обнаружено статистически значимое снижение доли гексагональных клеток (показатель 6А, $p \leq 0{,}05$) и статистически значимое увеличение коэффициента вариативности (показатель CV) в группе артифакичных пациентов ($p \leq 0{,}05$) после пяти интравитреальных инъекций.

У пациентов с сахарным диабетом перед началом лечения антиангиогенными препаратами следует уделить особое внимание безопасности роговицы, провести оценку исходного количества эндотелиальных клеток, измерить центральную толщину роговицы, оценить состояние переднего отрезка глаза перед проведением повторных инъекций.

Таким образом, наше исследование показало, что интравитреальные инъекции бролуцизумабом у пациентов с диабетическим макулярным отёком не влияют на толщину роговицы, количество эндотелиальных клеток на 1 мм^2 при введении загрузочной дозы, однако возможно отсроченное воздействие препарата, что требует дальнейшего наблюдения за пациентами.

ДОПОЛНИТЕЛЬНАЯ ИНФОРМАЦИЯ

Источник финансирования. Авторы заявляют об отсутствии внешнего финансирования при проведении исследования.

Конфликт интересов. Авторы декларируют отсутствие явных и потенциальных конфликтов интересов, связанных с публикацией настоящей статьи.

Вклад авторов. *Р.Н. Амиркулиева* — обзор литературы, обследование пациентов, сбор, анализ, статистическая обработка данных, написание текста статьи, подготовка иллюстраций; *Е.Н. Хомякова* — научная концепция исследования, обработка и обсуждение результатов исследования, написание и редактирование текста статьи; *И.А. Лоскутов* — обсуждение результатов, редактирование; *М.Б. Агаммедов* — лечение пациентов, обсуждение результатов исследования, написание текста статьи. Авторы подтверждают соответствие своего авторства международным критериям ICMJE (все авторы внесли существенный вклад в разработку концепции, проведение исследования и подготовку статьи, прочли и одобрили финальную версию перед публикацией).

ADDITIONAL INFORMATION

Funding source. This study was not supported by any external sources of funding.

Competing interests. The authors declare that they have no competing interests.

Authors' contribution. *R.N. Amirkulieva* — literature review, patient examination, collection, analysis, statistical data processing, writing the text of the article, preparation of an illustration; *E.N. Khomyakova* — the scientific concept of the study, processing and discussion of the results of the study, writing the text of the article, editing the text of the article; *I.A. Loskutov* — discussion of the results of the study, editing of the text of the article; *M.B. Agammedov* — treatment of patients, discussion of the results of the study, writing the text of the article. The authors made a substantial contribution to the conception of the work, acquisition, analysis, interpretation of data for the work, drafting and revising the work, final approval of the version to be published and agree to be accountable for all aspects of the work.

ЛИТЕРАТУРА / REFERENCES

1. Lazzaro DR, McFarlane SI. *Diabetes: Current and future developments*. Vol. 2. Diabetes and the Eye: Latest Concepts and Practices; 2021. P. 4–5.
2. Smeringaiova I, Merjava RS, Stranak Z, et al. Endothelial wound repair of the organ-cultured porcine corneas. *Current Eye Research.* 2018;43(7):856–865. doi: 10.1080/02713683.2018.1458883
3. Mortazavi SA, Akhlaghi M, Dehghani A, et al. Diabetic retinopathy and corneal endothelial parameters: An analytical cross-sectional study. *BMC Ophthalmol.* 2022;22(1):427. EDN: BUQKDQ doi: 10.1186/s12886-022-02667-6
4. Canan H, Sahinoglu-Keskek N, Altan-Yaycioglu R. The relationship of central corneal thickness with the status of diabetic retinopathy. *BMC Ophthalmol.* 2020;20(1):220. EDN: RBAUQL doi: 10.1186/s12886-020-01411-2
5. Ozdamar Ya, Cankaya B, Ozalp S, et al. Is there a correlation between diabetes mellitus and central corneal thickness? *J Glaucoma*. 2010;19(9):613–616. doi: 10.1097/IJG.0b013e3181ca7c62
6. Gharbiya M, Bruscolini A, Sacchetti M, et al. In vivo antivascular endothelial growth factor treatment induces corneal endothelium apoptosis in rabbits through changes in p75NTR-proNGF pathway. *J Cell Physiol*. 2018;233(11): 8874–8883. EDN: HFWGVF doi: 10.1002/jcp.26806
7. Qi YY, Zhang F, Chun-Shi LI, et al. Effect of repeated intravitreal anti-vascular endothelial growth factor drugs on corneal endothelium [04 Jan 2023]. Version 1. doi: 10.21203/rs.3.rs-2390768/v1
8. Ari S, Nergiz Y, Aksit I, et al. Evaluation of intracameral injection of ranibizumab and bevacizumab on the corneal endothelium by scanning electron microscopy. *J Ocul Pharmacol Ther.* 2015;31(2):100–105. doi: 10.1089/jop.2014.0005
9. Joshi M, Naik MP, Sarkar L. Effect of intravitreal anti-vascular endothelial growth factor on corneal endothelial cell count and central corneal thickness in Indian population. *J Family Med Prim Care.* 2019;8(7):2429–2432. doi: 10.4103/jfmpc.jfmpc_314_19
10. Arslan GD, Guven D, Alkan AA, et al. Short term effects of intravitreal anti-vascular endothelial growth factor agents on cornea, anterior chamber, and intraocular pressure. *Cutan Ocul Toxicol*. 2019;38(4):344–348. doi: 10.1080/15569527.2019.1616749
11. Guzel H, Bakbak B, Koylu MT, et al. The effect and safety of intravitreal injection of ranibizumab and bevacizumab on the corneal endothelium in the treatment of diabetic macular edema. *Cutan Ocul Toxicol.* 2017;36(1):5–8. doi: 10.3109/15569527.2016
12. Qi Y, Li C, Ye S, et al. Long-term dynamic changes and influencing factors of corneal morphology after multiple intravitreal injections of anti-VEGF drugs. *Medicine (Baltimore)*. 2024;103(17):e37937. doi: 10.1097/MD.0000000000037937
13. Clyne AM. Endothelial response to glucose: Dysfunction, metabolism, and transport. *Biochem Soc Trans.* 2021;49(1): 313–325. EDN: VIYYFS doi: 10.1042/BST20200611
14. Лоскутов И.А., Хомякова Е.Н. *Диабетическая ретинопатия, диабетический макулярный отек: как достичь регресса*. Руководство для врачей. Москва: ГЭОТАР-Медиа, 2023. 264 с. [Loskutov IA, Khomyakova EN. *Diabetic retinopathy, diabetic macular oedema: How to achieve regression.* A guide for physicians. Moscow: GEOTAR-Media; 2023. 264 p. (In Russ).] doi: 10.33029/9704-7553-DMO-2023-1-264

ОБ АВТОРАХ

Автор, ответственный за переписку:
Амиркулиева Регина Нуреддиновна, аспирант, мл. науч. сотр.;
адрес: Россия, 129110, Москва, ул. Щепкина, д. 61/2;
ORCID: 0009-0008-5562-0561;
e-mail: regina-amirkulieva@yandex.ru

Соавторы:
Хомякова Елена Николаевна, канд. мед. наук, доцент;
ORCID: 0000-0002-4460-3968;
eLibrary SPIN: 2200-0320;
e-mail: veritas.elena@gmail.com

Лоскутов Игорь Анатольевич, д-р мед. наук;
ORCID: 0000-0003-0057-3338;
eLibrary SPIN: 5845-6058;
e-mail: loskoutigor@mail.ru

Агаммедов Мушвиг Балами оглы, канд. мед. наук;
ORCID: 0000-0001-6665-5657;
e-mail: mushviqagammedov@mail.ru

AUTHORS' INFO

The author responsible for the correspondence:
Regina N. Amirkulieva, Graduate Student, Junior Research Associate;
address: 61/2 Shchepkina street, 129110 Moscow, Russia;
ORCID: 0009-0008-5562-0561;
e-mail: regina-amirkulieva@yandex.ru

Co-authors:
Elena N. Khomyakova, MD, PhD, Associate Professor;
ORCID: 0000-0002-4460-3968;
eLibrary SPIN: 2200-0320;
e-mail: veritas.elena@gmail.com

Igor A. Loskutov, MD, PhD;
ORCID: 0000-0003-0057-3338;
eLibrary SPIN: 5845-6058;
e-mail: loskoutigor@mail.ru

Mushvig B. Agammedov, MD, PhD;
ORCID: 0000-0001-6665-5657;
e-mail: mushviqagammedov@mail.ru

клиническая практика 2024 Том 15 №2

ВТОРИЧНАЯ СИЛИКОНИНДУЦИРОВАННАЯ ГЛАУКОМА ПОСЛЕ ВИТРЭКТОМИИ ПО ПОВОДУ РЕГМАТОГЕННОЙ ОТСЛОЙКИ СЕТЧАТКИ

К.И. Манаенков, И.А. Лоскутов, М.Б. Агаммедов

Московский областной научно-исследовательский клинический институт имени М.Ф. Владимирского, Москва, Российская Федерация

АННОТАЦИЯ

Обоснование. *Отслойка сетчатки является одной из причин слабовидения и слепоты, составляя 2–9% этой патологии. Исследования показывают, что локальные иммуновоспалительные процессы играют существенную роль в патогенезе этого состояния. Полидиметилсилоксан известен как вещество, используемое для тампонирования витреальной полости при лечении отслойки сетчатки. В настоящее время его применяют при отслойках сетчатки, включая периферические разрывы, сочетание периферического и макулярного разрывов, гигантские разрывы, субтотальную и тотальную отслойку, а также при различных осложнениях — таких как заворот края сетчатки, помутнение стекловидного тела, эктазии склеры и др. Одним из осложнений использования силиконового масла витреальной полости является развитие вторичной глаукомы. Встречаемость этого осложнения, согласно разным исследованиям, варьирует от 2,2 до 64,2%.* ***Цель исследования*** *— на основе полученных биохимических данных и морфометрических показателей обосновать целесообразность иммунной терапии у пациентов с вторичной силикониндуцированной глаукомой.* ***Методы.*** *В проспективное исследование включено 44 пациента (44 глаза), из них 22 (22 глаза) в основную группу, 22 (22 глаза) — в группу сравнения; женщин — 28, мужчин — 16. Средний возраст пациентов составил 55±5,3 года (46–68 лет). Пациенты основной группы получили антицитокиновую терапию антагонистом рецептора интерлейкина-1 (анакинра), а также иммуномодулирующую терапию аминодигидрофталазиндионом натрия. Первичной конечной точкой исследования была оценка толщины слоя нервных волокон сетчатки и периметрических индексов.* ***Результаты.*** *Установлена обратная зависимость ($r=-0,85$, $p<0,05$) между уровнем провоспалительных цитокинов и толщиной слоя нервных волокон сетчатки у пациентов с регматогенной отслойкой сетчатки после витрэктомии с силиконовой тампонадой. Найдена также прямая зависимость между диаметром эмульсифицированного силикона в передней камере глаза и уровнем провоспалительных цитокинов (IL-1β, IL-6, IL-8 и TNF-α). Концентрация указанных цитокинов была выше уровня референсного значения во всех случаях силиконовой тампонады. При анализе офтальмотонометрических показателей, слоя нервных волокон сетчатки, среднего отклонения (MD) у пациентов, получавших анакинру и аминодигидрофталазиндион натрия, нами выявлены статистически достоверно лучшие показатели по сравнению с группой контроля.* ***Заключение.*** *Благодаря полученным данным имеются основания для применения антицитокиновой терапии, которая нормализует биохимические показатели во влаге передней камеры и существенно уменьшает клинические проявления вторичной силикониндуцированной глаукомы.*

Ключевые слова: *вторичная глаукома; силиконовое масло; витрэктомия; отслойка сетчатки; цитокины.*

Для цитирования:

Манаенков К.И., Лоскутов И.А., Агаммедов М.Б. Вторичная силикониндуцированная глаукома после витрэктомии по поводу регматогенной отслойки сетчатки. *Клиническая практика.* 2024;15(2):29–38. doi: https://doi.org/10.17816/clinpract626904

Поступила 14.02.2024 Принята 13.06.2024 Опубликована online 25.06.2024

SECONDARY SILICONE-INDUCED GLAUCOMA AFTER VITRECTOMY FOR REGMATOGENIC RETINAL DETACHMENT

K.I. Manaenkov, I.A. Loskutov, M.B. Agammedov
Moscow Regional Research and Clinical Institute, Moscow, Russian Federation

ABSTRACT

BACKGROUND: *Retinal detachment is a leading cause of impaired vision and blindness, affecting 2–9% of individuals. Research has shown that local immune-inflammatory processes contribute significantly to the development of this condition. Polymethylsiloxane has long been used as a tamponade substance in the treatment of retinal detachment. It is currently utilized in various forms of retinal detachment as well as in the management of complications such as retinal edge folding and vitreous opacity. However, the use of silicone oil in the vitreous cavity can lead to the development of secondary ocular hypertension and glaucoma, with prevalence rates ranging from 2.2% to 64.2% according to studies.* ***AIM:*** *Conduct a comparative analysis of biochemical and morphometric indicators and justify the expediency of conducting immune therapy for patients with secondary silicone-induced glaucoma.* ***METHODS:*** *A prospective study included 22 patients (22 eyes) in the main group and 22 patients in the comparison group (22 eyes). The average age of the patients was 55±5.3 years (46–68 years), with 28 females and 16 males. Patients in the main group received anti-cytokine therapy (aminopropyldithioethylene-diamine sodium and anakinra). The primary endpoint of the study was the assessment of retinal nerve fiber layer thickness and perimetric indices.* ***RESULTS:*** *The results revealed an inverse relationship between cytokine levels and retinal nerve fiber layer thickness in patients who underwent vitrectomy with silicone tamponade. Additionally, a direct relationship was observed between the diameter of emulsified silicone in the anterior chamber and cytokine levels. The impact of mechanical fragmentation of polymethylsiloxane during nystagmus and direct toxic effects on optic nerve fibers requires further investigation. The study also highlighted the need for more accurate methods of selecting anterior chamber fluid for evaluating the effectiveness of immune therapy. Determining the appropriate dosage, duration, and administration method of anti-cytokine drugs also requires further research. Evaluation of ophthalmotonometric indicators, retinal nerve fiber layer thickness, and mean deviation revealed significantly better outcomes in patients receiving anti-cytokine therapy compared to the control group.* ***CONCLUSION:*** *The findings of this study support the use of anti-cytokine therapy to normalize biochemical parameters in the anterior chamber and reduce clinical manifestations of secondary silicone-induced glaucoma.*

Keywords: *secondary glaucoma; silicone oil; vitrectomy; retinal detachment; cytokines.*

For citation:
Manaenkov KI, Loskutov IA, Agammedov MB. Secondary silicone-induced glaucoma after vitrectomy for regmatogenic retinal detachment. *Journal of Clinical Practice*. 2024;15(2):29–38. doi: https://doi.org/10.17816/clinpract626904

Submitted 14.02.2024 Revised 13.06.2024 Published online 25.06.2024

ОБОСНОВАНИЕ

Среди причин слабовидения и слепоты отслойка сетчатки занимает одно из значимых мест и составляет 2–9% [1–3]. Научные публикации демонстрируют, что в патогенезе регматогенной отслойки сетчатки существенная роль отводится локальным иммуновоспалительным процессам [4–6].

Полидиметилсилоксан в качестве тампонирующего витреальную полость вещества при лечении регматогенной отслойки сетчатки известен с 1958 года, когда W. Stone и соавт. [7] впервые ввели в витреальную полость кроликов силиконовое масло различной вязкости.

В настоящее время трансцилиарная витрэктомия с эндотампонадой силиконовым маслом проводится при регматогенной отслойке сетчатки с одним или множественными периферическими разрывами, находящимися в пределах одного или нескольких квадрантов и расположенными на одном или разном расстоянии от зубчатой линии;

при сочетании периферического и макулярного разрыва; при гигантском разрыве, субтотальной и тотальной отслойке сетчатки, регматогенной отслойке сетчатки с отрывом от зубчатой линии, с заворотом края сетчатки, регматогенной отслойке сетчатки с помутнением стекловидного тела, кровоизлиянии в стекловидное тело, эктазиях и/или передних стафиломах склеры; при регматогенной отслойке сетчатки с тяжёлой/выраженной пролиферативной витреоретинопатией; наличии сохранного собственного хрусталика или артифакии; при ретиношизисе, тяжёлых травмах глаза, постинфекционной регматогенной отслойке сетчатки [8–14].

Одним из осложнений проведённой витреальной хирургии с тампонадой витреальной полости силиконовым маслом является вторичная силикониндуцированная глаукома, возникающая как в раннем, так и отдалённом послеоперационном периоде, в том числе в глазах, в которых удаление силиконового масла уже было произведено. Частота встречаемости вторичной глаукомы, по данным разных авторов [15–30], колеблется в широких пределах — от 2,2 до 64,2%.

Полидиметилсилоксан является биолабильным полимерным материалом, способным вступать в реакции с биологически активными веществами организма (цитокинами) и биодеградировать путём эмульсификации, что сопровождается повышением частоты возникновения вторичной глаукомы. Эмульсификация одного и того же тампонирующего витреальную полость вещества более интенсивными темпами происходит у пациентов с развившимся увеитом на фоне тампонады витреальной полости, с нарушением гематоофтальмического барьера вследствие витреоретинальной хирургии и ленсэктомии (нарушение целостности передней гиалоидной мембраны), с интраоперационным кровоизлиянием [31].

Существуют данные о схожем патогенезе ревматоидного артрита в выработке биологически активных веществ, которые свидетельствуют о возможности применения иммуномодуляторов, действующих, в свою очередь, на те же цитокины. В связи с этим было принято решение изучить концентрацию цитокинов во влаге передней камеры при тампонаде витреальной полости силиконовым маслом [32–35]. Схожий патогенез двух заболеваний с выработкой цитокинов (IL-1β, IL-6, IL-8, TNF-α) позволяет предполагать эффективность аналогичных терапевтических подходов. Для уменьшения эмульсификации силиконового масла необходимо нормализовать в тканях количество провоспалительных цитокинов, таких как IL-1β, IL-6, IL-8, трансформирующий фактор роста β1 (transforming growth factor β1, TGF-β1), фактор роста фибробластов (fibroblast growth factor, FGF), фактор некроза опухоли α (tumour necrosis factor α, TNF-α), макрофагальный ингибирующий фактор (macrophage migration inhibitory factor, MIF), т.е. подавить избыточную воспалительную реакцию тканей организма в ответ на имплантированное силиконовое масло, а также на произведённое оперативное вмешательство.

Для снижения вероятности развития послеоперационных осложнений нами проведена иммунотерапия (блокатор IL-1β анакинра и иммуномодулятор аминодигидрофталазиндион натрия) с целью профилактики вторичной силикониндуцированной глаукомы.

Цель исследования — обосновать целесообразность проведения иммунной терапии у пациентов с вторичной силикониндуцированной глаукомой на основе полученных биохимических данных и морфометрических показателей.

МЕТОДЫ

Дизайн исследования

Проспективное одноцентровое нерандомизированное.

Критерии соответствия

Критерии включения: возраст от 18 до 80 лет; пациенты, прооперированные по поводу первичной регматогенной отслойки сетчатки с тампонадой витреальной полости силиконовым маслом в артифакичных глазах; наличие информированного согласия на обследование и лечение.

Критерии исключения: имеющаяся глаукома в анамнезе до возникновения отслойки сетчатки больного или парного глаза; хронический или острый однократно перенесённый увеит в анамнезе больного или парного глаза; контузионная травма глазного яблока в анамнезе с возникновением гифемы, и/или гемофтальма, и/или подвывиха хрусталика, и/или эпизода офтальмогипертензии; наличие тромбоза центральной вены сетчатки, окклюзии центральной артерии сетчатки в анамнезе; наличие диабетической ретинопатии в анамнезе.

Условия проведения

Исследование выполнено на базе офтальмологического отделения ГБУЗ МО МОНИКИ им. М.Ф. Владимирского.

Продолжительность исследования

Исследование проведено в период с 2022 по 2024 год.

Описание медицинского вмешательства

На момент включения в исследование пациентам проведён полный комплекс необходимого офтальмологического исследования с целью выявления сопутствующей патологии, влияющей на выработку провоспалительных цитокинов. Дополнительно к основному стандартизированному курсу лечения всем пациентам основной группы (*n*=22) после трансцилиарной витрэктомии с эндотампонадой силиконовым маслом по поводу основного заболевания были назначены препараты, разрешённые к применению Минздравом России: анакинра по схеме 100 мг 1 раз в сутки в виде подкожной инъекции в течение 10 дней; аминодигидрофталазиндион натрия по 100 мг (1 ампула) 1 раз в день внутримышечно, 5 дней, затем по 100 мг через день. Курс — 10 инъекций.

Препарат анакинра блокирует биологическую активность IL-1β путём конкурентного ингибирования связей с рецептором IL-1 I типа. IL-1β является ключевым провоспалительным цитокином, медиатором многих клеточных ответов. IL-1β обнаруживается в плазме, синовиальной жидкости пациентов. Анакинра также ингибирует реакции, индуцированные IL-1β *in vitro*, в том числе индукцию оксида азота и простагландина E2 и/или синтез коллагеназы фибробластами и хондроцитами [36–40]. Препарат аминодигидрофталазиндион обратимо ингибирует избыточный синтез гиперактивированными макрофагами провоспалительных цитокинов (IL-6, IL-8, TNF-α), снижает уровень аутоагрессии и выработку гиперактивированными макрофагами активных форм кислорода, снижая тем самым уровень оксидантного стресса и защищая ткани от разрушительного воздействия свободных радикалов. Один из ключевых механизмов антицитокинового действия заключается в уменьшении активации транскрипционного фактора NF-kB (nuclear factor kappa B) — основного регулятора синтеза цитокинов в клетках. Транскрипционный фактор NF-kB активируется при воспалительных процессах и стимулирует выработку провоспалительных цитокинов. Аминодиоксотетрагидрофталазиндион натрия (Галавит) блокирует транскрипционный фактор NF-kB, что приводит к снижению синтеза цитокинов и, как следствие, уменьшению воспалительных процессов.

Таким образом, антицитокиновый механизм действия препарата Галавит основан на его способности уменьшать активацию транскрипционного фактора NF-kB и снижать уровень провоспалительных цитокинов, что делает его эффективным средством в лечении воспалительных заболеваний [36–40].

Исходы исследования

Основной исход исследования. По окончании исследования в обеих группах наблюдались небольшие истончения слоя нервных волокон и комплекса ганглиозных клеток и практически неизменённые периметрические индексы полей зрения, что позволяет сделать вывод, что развитие глаукомного процесса удалось остановить.

По окончании исследования в обеих группах наблюдалась глаукома, затронувшая в разной степени слои нервных волокон сетчатки и полей зрения.

Анализ в подгруппах

Для адекватного анализа полученных результатов в соответствии с целью исследования все пациенты (*n*=44) были разделены на 2 группы по 22 человека в каждой, при этом внутри групп выполнено деление на подгруппы по 11 человек. В первую группу пациентов с первичной регматогенной отслойкой сетчатки вошли пациенты с тампонадой силиконовым маслом RS-OIL 5700 (*n*=11) и Densiron 68 (*n*=11), получавшие антицитокиновую терапию; во вторую группу (сравнения) вошли пациенты с тампонадой силиконовым маслом RS-OIL 5700 (*n*=11) и Densiron 68 (*n*=11) без антицитокиновой терапии.

Методы регистрации исходов

Стандартное офтальмологическое обследование, компьютерная периметрия (анализатор поля зрения Humphrey Fielld Analyzer 3, HFA3; по программе 20-2, Zeiss, Германия), оптическая когерентная томография (SPECTRALIS HRA+OCT, Heidelberg Engineering GmbH, Германия), фоторегистрация глазного дна цифровой фундус-камерой VISUCAM 500 (Zeiss Meditec Inc., Германия). Внутриглазное давление (corneal-compensated intraocular pressure, IOPcc) определяли с помощью iCare Tonovet Plus производства Финляндии. Измерение диаметра (в мм) эмульсифицированного силиконового масла проводили в положении пациента на спине при помощи офтальмологического циркуля по Кастровьехо и фотофиксацией

https://doi.org/10.17816/clinpract626904

клиническая практика 2024 Том 15 №2

камерой Sony a7S с адаптером Zeiss f 220 на операционном микроскопе. Отобранная влага передней камеры с помощью шприца 2,0 мл с иглой 30 Ga подвергалась иммуноферментному анализу в лаборатории МОНИКИ для количественного анализа IL-1β, IL-6 методом электрохемилюминесцентного иммуноанализа на оборудовании Cobas 6000 (Roche Diagnostics, Швейцария), IL-8 — методом твёрдофазного иммуноферментного анализа (ручная методика), TNF-α — методом иммуноферментного анализа.

Этическая экспертиза

Исследование проводилось на основании подписанного пациентами информированного добровольного согласия. Протокол исследования одобрен независимым комитетом по этике при ГБУЗ МО МОНИКИ им. М.Ф. Владимирского, выписка из протокола заседания № 11 от 20.10.2022.

Статистический анализ

Для представления результатов и статистической обработки данных использовалось программное обеспечение Statistica 13.3 (StatSoft Inc.), GraphPadPrism 9 version 9.4.1. Данные представляли как среднее ± стандартное отклонение для нормального распределения, как медиану — для ненормального распределения. Для подтверждения нормальности распределения данных использовали тест Колмогорова-Смирнова. Статистическую значимость оценивали при помощи Т-критерия Вилкоксона. Проверка статистических гипотез проводилась при критическом уровне значимости 0,05, т.е. различие считалось статистически значимым при $p < 0{,}05$.

РЕЗУЛЬТАТЫ

Объекты (участники) исследования

В исследование вошло 44 пациента (44 глаза), из них 22 (22 глаза) в основную группу и 22 (22 глаза) в группу сравнения, женщин было 28, мужчин — 16. Средний возраст пациентов составил 55±5,3 года (48–68 лет). Средний возраст пациентов основной группы составил 55±5,8 года, женщин было 14, мужчин — 8. В группе сравнения средний возраст составил 56±5,5 года, женщин — 14, мужчин — 8 (рис. 1–3).

Всем пациентам была выполнена трансцилиарная витреоретинальная хирургия 25 Ga по поводу первичной регматогенной отслойки сетчатки с захватом макулярной области; в качестве за-

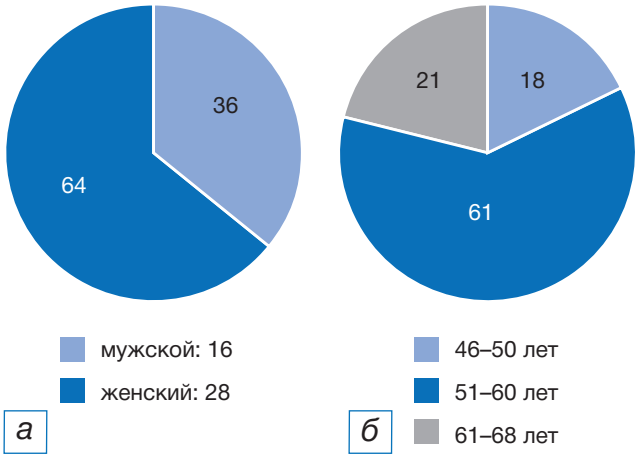

Рис. 1. Деление пациентов, включённых в исследование (*n*=44), по полу (*а*) и возрасту (*б*), %.

Fig. 1. Division of patients included in the study (*n*=44) by sex (*a*) and age (*б*), %.

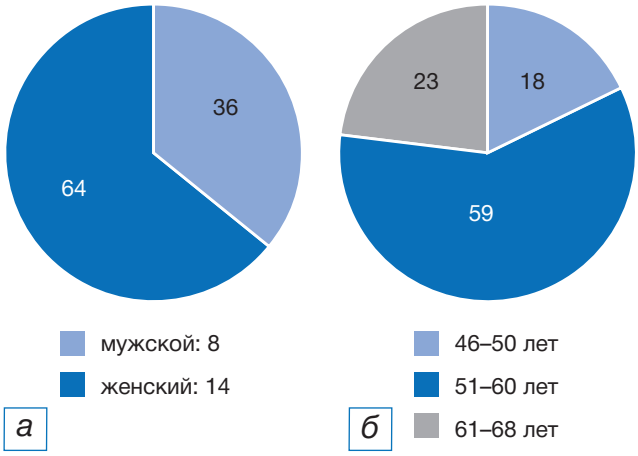

Рис. 2. Деление пациентов основной группы (*n*=22) по полу (*а*) и возрасту (*б*), %.

Fig. 2. Division of patients in the main group (*n*=22) by sex (*a*) and age (*б*), %.

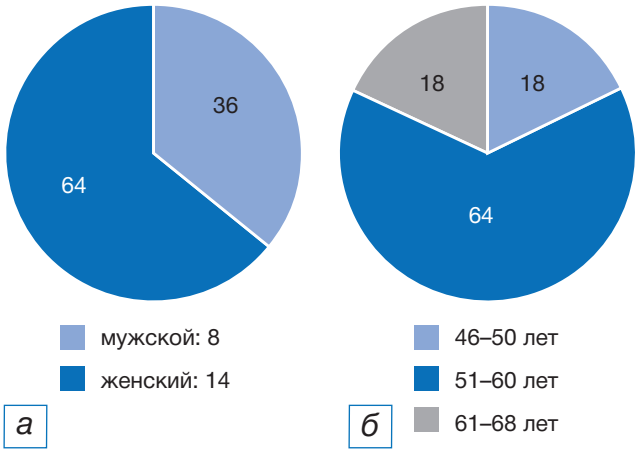

Рис. 3. Деление пациентов группы сравнения (*n*=22) по полу (*а*) и возрасту (*б*), %.

Fig. 3. Division of patients in the comparison groups (*n*=22) by sex (*a*) and age (*б*), %.

вершающего этапа хирургии проводилась тампонада витреальной полости силиконовым маслом (RS-OIL 5700 или Densiron 68) на срок от 8 до 16 недель. Все пациенты подписали информированное согласие на использование данных обследований в научных целях.

Всем пациентам проводился анализ влаги передней камеры с помощью шприца с иглой 30 Ga перед первичным проведением витрэктомии и перед началом аппаратного удаления силиконового масла из витреальной полости. Влага передней камеры пациентов подвергалась иммуноферментному анализу в лаборатории МОНИКИ для количественного анализа IL-1β, IL-6, IL-8, TNF-α.

Концентрация цитокинов за время силиконовой тампонады находилась выше уровня референсного значения во всех случаях, при этом у пациентов основной группы показатель IL-1β увеличился на 41,78% при тампонаде силиконовым маслом RS-OIL 5700 и на 51,79% при тампонаде силиконовым маслом Densiron 68; показатель IL-6 уменьшился на 794,08% и 232,24% при тампонаде силиконовым маслом RS-OIL 5700 и Densiron 68 соответственно; показатель IL-8 уменьшился на 320,39% и 135,05%; показатель TNF-α уменьшился на 422,89% и 339,98% соответственно

В группе сравнения у пациентов, не получавших антицитокиновую терапию, показатель IL-1β увеличился на 73,27% при тампонаде силиконовым маслом RS-OIL 5700 и на 70,76% при тампонаде силиконовым маслом Densiron 68; показатель IL-6 увеличился на 34,01% и 77,66%; показатель IL-8 увеличился на 15,22% и 51,28%; показатель TNF-α увеличился на 1,14% и 22,78% соответственно, что сопровождалось более выраженным уменьшением толщины слоя нервных волокон сетчатки.

Основные результаты исследования

Нами выявлена статистически значимая прямая корреляция между концентрацией цитокинов во влаге передней камеры и объёмом эмульсифицированного силиконового масла, а также обратная прямая корреляция между концентрацией цитокинов и толщиной слоя нервных волокон сетчатки и периметрическими показателями.

Наибольшие повреждения слоя нервных волокон (average 63) и снижение периметрических индексов (среднее отклонение — mean deviation, MD, -8,88 dB по пороговой программе 20-2) были отмечены в группе с тампонадой витреальной полости тяжёлым силиконовым маслом без антицитокиновой терапии. Наименьшая степень выраженности вторичной силикониндуцированной глаукомы (average 106) и снижение периметрических индексов (MD -1,99 dB по пороговой программе 20-2) наблюдались у пациентов с тампонадой 5700 на фоне антицитокиновой терапии. Данные были сравнимы через 1 месяц после хирургии и после удаления силиконового масла. Отбор внутриглазной жидкости осуществлялся двукратно, а контроль — четырёхкратно (в табл. 1 учтены первые и последние данные). При определении тенденции к повышению внутриглазного давления пациентам назначались β-блокаторы, ингибиторы карбоангидразы.

Достоверной корреляции между длительностью силиконовой тампонады витреальной полости и объёмом эмульсифицированного силиконового масла не подтверждено (p >0,05).

При анализе офтальмотонометрических показателей (слой нервных волокон сетчатки, MD) у пациентов, получавших аминодигидрофталазиндиона натрия и анакинру, нами выявлены статистически достоверно лучшие показатели (см. табл. 1).

У пациентов основной группы средний диаметр эмульсифицированного, мигрировавшего в переднюю камеру силиконового масла составлял 0,2±0,05 (p <0,05), и был меньше, чем у пациентов группы сравнения, который равнялся 0,54±0,11 (p <0,05).

При анализе офтальмотонометрических показателей у пациентов основной группы, получавших аминодигидрофталазиндиона натрия и анакинру, нами выявлено статистически достоверное снижение внутриглазного давления.

Нежелательные явления

Осложнений во время терапии препаратами аминодигидрофталазиндион натрия и анакинра не выявлено, нежелательной реакцией являлся 1 случай аллергического ринита у одного из пациентов.

ОБСУЖДЕНИЕ

Результаты проведённого исследования показывают, что применение отечественного противовоспалительного иммуномодулятора и антагониста рецептора IL-1β достоверно снижают уровень цитокинов во влаге передней камеры и, как следствие, внутриглазное давление до уровня толерантного, что способствует сохранности морфофункциональных показателей (слоя нервных волокон сетчатки и полей зрения) у данной категории пациентов.

https://doi.org/10.17816/clinpract626904

клиническая практика 2024 Том 15 №2

Таблица 1 / Table 1

Показатели пациентов до тампонады витреальной полости силиконовым маслом и при удалённом силиконовом масле / Patient indicators before tamponade of the vitreous cavity with silicone oil and after removal of the silicone oil

Средние значения показателей		Основная группа *n*=22		Группа сравнения *n*=22		*p*
		RS-OIL 5700 *n*=11	Densiron 68 *n*=11	RS-OIL 5700 *n*=11	Densiron 68 *n*=11	
IL-1β, пг/мл	до силиконовой тампонады	12,78±0,14	11,45±0,27	13,20±1,32	15,48±0,18	>0,05
	при удалении СМ	21,95±2,62*	23,75±2,26*	49,38±1,01*	52,95±1,23*	<0,005
IL-6, пг/мл	до силиконовой тампонады	732,61±58,78	750,90±24,69	803,49±85,93	895,75±68,31	>0,05
	при удалении СМ	81,91±3,28*	226,95±18,56*	1252,34±139,68*	4009,51±112,64*	<0,005
IL-8, пг/мл	до силиконовой тампонады	36,28±1,35	36,08±0,92	37,44±0,83	38,41±0,61	>0,05
	при удалении СМ	8,63±1,32*	15,35±1,07*	44,16±1,52*	78,84±23,39*	<0,005
TNF-α, пг/мл	до силиконовой тампонады	37,23±1,05	36,21±1,18	39,99±2,48	41,22±1,98	>0,05
	при удалении СМ	7,12±1,09*	8,23±1,03*	40,45±2,46*	53,38±2,10*	<0,005
ВГД (IOPcc), мм рт.ст.		16,64±1,29*	18,18±1,72*	36,64±2,01*	39,91±1,51*	<0,005
MD, dB		-2,14±0,07*	-2,48±0,34*	-8,23±0,57*	-8,28±0,51*	<0,005
ОКТ слоя нервных волокон сетчатки		101,82±2,60*	85,09±5,59*	73,45±2,07*	63,73±4,22*	<0,005
Диаметр (d) эмульгированного силиконового масла, мм		0,15±0,01*	0,24±0,03*	0,43±0,02*	0,65±0,02*	<0,005
Длительность тампонады силиконового масла, нед		11±2	12±2	12±2	11±2	>0,05

Примечание. Результаты приведены в виде средних арифметических величин и стандартного отклонения. * Данные статистически значимы по отношению к группе сравнения. СМ — силиконовое масло; ВГД — внутриглазное давление; ОКТ — оптическая когерентная томография.

Note. The results are given in the form of arithmetic averages and standard deviation. * Data are statistically significant. СМ — silicone oil; ВГД — intraocular pressure; ОКТ — optical coherence tomography.

По данным клинического исследования подтверждена целесообразность включения в комплексную терапию силикониндуцированной глаукомы препаратов, способных нивелировать избыточную выраженность интраокулярного воспалительного процесса.

Изучение иммуновоспалительного патогенеза открывает новые перспективы в отношении послеоперационного ведения пациентов, перенёсших витрэктомию по поводу регматогенной отслойки сетчатки для достижения наилучших анатомических и функциональных результатов.

Антицитокиновая терапия, воздействуя на одну из причин многофакторного патогенеза вторичной силикониндуцированной глаукомы, не способна полностью исключить возникновение глаукомной оптической нейропатии у данной категории пациентов. Остаются другие звенья патогенеза вторичной силикониндуцированной глаукомы, такие как механический фактор, вынужденная длительная тампонада силиконовым маслом и др. В нашем исследовании на фоне проведённого системного лечения уровень цитокинов не достиг референсного значения, что обусловливает дальнейший поиск как дополнительных противовоспалительных препаратов, так и способа их введения.

Ограничения исследования

Состав и характеристики выборки пациентов могут существенно влиять на результаты исследования. Возраст, пол, наличие сопутствующих заболеваний или факторов риска могут быть

значимым фактором, что необходимо учитывать при интерпретации результатов. Однако нельзя исключить, что, возможно, такие факторы, как условия и время хранения при транспортировке биоматериала, взятого интраоперационно, и метод лабораторной диагностики, могут повлиять на полученные результаты.

Учёт временных факторов, таких как длительность отслойки сетчатки и продолжительность тампонады витреальной полости силиконовым маслом, может быть важным для понимания динамики изменений уровня цитокинов.

ЗАКЛЮЧЕНИЕ

Установлена статистически значимая обратная зависимость (r=-0,85, p <0,05) между уровнем IL-1 и толщиной слоя нервных волокон сетчатки у пациентов, перенёсших витрэктомию с силиконовой тампонадой по поводу регматогенной отслойки сетчатки, статистической значимости между количеством цитокинов и длительностью тампонады не достигнуто (p >0,005). Статистически значимая прямая зависимость (для IL-1β r=0,86; IL-6 r=0,85; IL-8 r=0,82; TNF-α r=0,87 при p <0,05) установлена между диаметром круга эмульсифицированного, мигрировавшего в переднюю камеру силикона и уровнем цитокинов во влаге передней камеры глаза.

Подбор дозировки, длительности и метода введения антицитокиновых препаратов требует дальнейшего изучения.

ДОПОЛНИТЕЛЬНАЯ ИНФОРМАЦИЯ

Источник финансирования. Авторы заявляют об отсутствии внешнего финансирования при проведении исследования.

Конфликт интересов. Авторы декларируют отсутствие явных и потенциальных конфликтов интересов, связанных с публикацией настоящей статьи.

Вклад авторов. *К.И. Манаенков* — обзор литературы, обследование пациентов, сбор, анализ, статистическая обработка данных, написание текста статьи, подготовка иллюстраций; *И.А. Лоскутов* — редактирование текста статьи; *М.Б. Агаммедов* — лечение пациентов, обсуждение результатов исследования, редактирование текста статьи. Авторы подтверждают соответствие своего авторства международным критериям ICMJE (все авторы внесли существенный вклад в разработку концепции, проведение исследования и подготовку статьи, прочли и одобрили финальную версию перед публикацией).

ADDITIONAL INFORMATION

Funding source. This study was not supported by any external sources of funding.

Competing interests. The authors declare that they have no competing interests.

Authors' contribution. *K.I. Mananekov* — literature review, patient examination, collection, analysis, statistical data processing, writing the text of the article, preparation of an illustration; *I.A. Loskutov* — editing of the text of the article; *M.B. Agammedov* — treatment of patients, discussion of the results of the study, editing of the text of the article. The authors made a substantial contribution to the conception of the work, acquisition, analysis, interpretation of data for the work, drafting and revising the work, final approval of the version to be published and agree to be accountable for all aspects of the work.

ЛИТЕРАТУРА / REFERENCES

1. Кривошеина О.И. Локальные и системные нарушения иммунитета при пролиферативной витреоретинопатии // *Вестник офтальмологии.* 2007. Т. 123, № 4. С. 51–54. [Krivosheina OI. Local and systemic immunity disorders in proliferative vitreoretinopathy. *Russ Ann Ophthalmology.* 2007;123(4):51–54. (In Russ).] EDN: UIZDZX
2. Coppe AM, Lapucci G. Posterior vitreous detachment and retinal detachment following cataract extraction. *Curr Opin Ophthalmol.* 2008;19(3):239–242. doi: 10.1097/ICU.0b013e3282fc9c4a
3. Zhioua R, Ammous I, Errais K, et al. Frequency, characteristics, and risk factors of late recurrence of retinal detachment. *Eur J Ophthalmol*. 2008;18(6):960–964. doi: 10.1177/112067210801800617
4. Азнабаев М.Т., Суркова В.К., Мальханов В.Б., и др. Уровни цитокинов в сыворотке крови и субретинальной жидкости при регматогенной отслойке сетчатки // *Вестник офтальмологии*. 2006. Т. 122, № 3. С. 25–27. [Aznabaev MT, Surkova VK, Malhanov VB, et al. The levels of cytokines in the serum and subretinal fluid in regmatogenic retinal detachment. *Russ Ann Ophthalmology*. 2006;122(3):25–27. (In Russ).] EDN: UBPXNH
5. Lewandowska-Furmanik M, Pozarowska D, Pozarowski P. TH1/TH2 balance in the subretinal fluid of patients with rhegmatogenous retinal detachment. *Med Sci Monit*. 2002; 8(7):CR526–528.
6. Hirase K, Sugiyama T, Ikeda T, et al. Transforming growth factor beta (2) increases in subretinal fluid in rhegmatogenous retinal detachment with subretinal strands. *Ophthalmologica*. 2005;219(4):222–225. doi: 10.1159/000085731
7. Stone WJ. Alloplasty in surgery of the eye. *N Engl J Med*. 1958;258(11):533–540. doi: 10.1056/NEJM195803132581105
8. Lucke KH, Foerster MH, Laqua H. Long-term results of vitrectomy and silicone oil in 500 cases of complicated retinal detachments. *Am J Ophthalmol*. 1987;104(6):624–633. doi: 10.1016/0002-9394(87)90176-0
9. Cibis PA, Becker B, Okun E, Canaan S. The use of liquid silicone in retinal detachment surgery. *Arch Ophthalmol*. 1962;(68): 590–599. doi: 10.1001/archopht.1962.00960030594005

https://doi.org/10.17816/clinpract626904

10. Cox MS, Trese MT, Murphy PL. Silicone oil for advanced proliferative vitreoretinopathy. *Ophthalmology*. 1986;93(5): 646–650. doi: 10.1016/s0161-6420(86)33686-8
11. Riedel KG, Gabel VP, Neubauer L, et al. Intravitreal silicone oil injection: Complications and treatment of 415 consecutive patients. *Graefes Arch Clin Exp Ophthalmol*. 1990;228(1):19–23. EDN: GZGWCN doi: 10.1007/BF02764284
12. Goldbaum MH, McCuen BW, Hanneken AM, et al. Silicone oil tamponade to seal macular holes without position restrictions. *Ophthalmology*. 1998;105(11):2140–2147; discussion 2147-2148. doi: 10.1016/S0161-6420(98)91140-X
13. Бхавсара А.Р. *Витреоретинальная хирургия* / пер. с англ.; под науч. ред. С.Э. Аветисова, В.П. Еричева. Москва: Логосфера, 2013. 384 с. (Серия: Хирургические техники в офтальмологии). [Abdhish R. Bhavsar. *Retina and vitreous surgery*. Transl. from English; under scientific ed. S.E. Avetisov, V.P. Yerichev. Moscow: Logosfera; 2013. 384 p. (Series: Surgical techniques in ophthalmology). (In Russ).]
14. Нероев В.В., Катаргина Л.А. *Регматогенная отслойка сетчатки*. Клинические рекомендации МЗ РФ, 2017. 26 с. [Neroev VV, Katargina LA. *Rhegmatogenous retinal detachment*. Clinical recommendations of the Ministry of Health of the Russian Federation; 2017. 26 p. (In Russ).]
15. Cibis PA. Recent methods in the surgical treatment of retinal detachment: Intravitreal procedures. *Trans Ophthalmol Soc UK*. 1965;(85):111–127.
16. Aaberg TM, van Horn DL. Late complication of pars plana vitrectomy surgery. *Ophthalmology*. 1978;85(2):126–140. doi: 10.1016/s0161-6420(78)35683-9
17. Babu N, Baliga G, Puthuran GV, Ramasamy K. Retinal detachment in eyes treated with Aurolab aqueous drainage implant for refractory glaucoma: Incidence and outcomes. *Indian J Ophthalmol*. 2022;70(4):1287–1293. EDN: MHUWTI doi: 10.4103/ijo.IJO_1546_21
18. Дравица Л.В., Бирюков Ф.И., Рудакевич В.В., Конопляник Е.В. Вторичная глаукома на глазах с силиконовой тампонадой витреальной полости // Современные технологии лечения витреоретинальной патологии: сборник тезисов по материалам научно-практической конференции. Москва, 2009. С. 63–64. [Dravitsa LV, Biryukov FI, Rudakevich VV, Konoplyanik EV. *Secondary glaucoma in eyes with silicone tamponade of vitreal cavity*. In: Modern technologies of treatment of vitreoretinal pathology: Collection of theses on the materials of the scientific-practical conference. Moscow; 2009. P. 63–64. (In Russ).] EDN: RCWNYK
19. Литвинчук Л.М. Частота и причины развития вторичной глаукомы при силиконовых эндотампонадах на глазах с осложненной миопией высокой степени // Современные технологии лечения витреоретинальной патологии-2012: сборник тезисов научно-практической конференции / под ред. Б.Э. Малюгина. Москва, 2012. С. 115. [Litvinchuk LM. *Frequency and causes of secondary glaucoma development at silicone endotamponades in eyes with complicated high degree myopia*. In: Modern technologies of treatment of vitreoretinal pathology-2012: Collection of theses of the scientific-practical conference. Ed. by B.E. Malyugin. Moscow; 2012. P. 115. (In Russ).]
20. Рустамбекова Г.Р., Керимов М.И. Вторичная глаукома после витрэктомии с силиконовой эндотампонадой // *Офтальмология*. 2012. № 3. С. 55–60. [Rustambekova GR, Kerimov MI. Secondary glaucoma following vitrectomy with silicone endotamponade. *Oftalmologiya*. 2012;(3):55–60. (In Russ).] EDN: XWXDAT
21. Riedel KG, Gabel VP, Neubauer L, et al. Intravitreal silicone oil injection: Complications and treatment of 415 consecutive patients. *Graefes Arch Clin Exp Ophthalmol*. 1990;228(1):19–23. EDN: GZGWCN doi: 10.1007/BF02764284
22. Honavar SG, Goyal M, Majji AB, et al. Glaucoma after pars plana vitrectomy and silicone oil injection for complicated retinal detachments. *Ophthalmology*. 1999;106(1):169–176; discussion 177. doi: 10.1016/S0161-6420(99)90017-9
23. Yamamoto S, Takeuchi S. Silicone oil and fluorosilicone. *Semin Ophthalmol*. 2000;15(1):15–24. doi: 10.3109/08820530009037847
24. Al-Jazzaf AM, Netland PA, Charles S. Incidence and management of elevated intraocular pressure after silicone oil injection. *J Glaucoma*. 2005;14(1):40–46. doi: 10.1097/01.ijg.0000145811.62095.fa
25. Azen SP, Scott IU, Flynn HW, et al. Silicone oil in the repair of complex retinal detachments. A prospective observational multicenter study. *Ophthalmology*. 1998;105(9):1587–1597. doi: 10.1016/S0161-6420(98)99023-6
26. Henderer JD, Budenz DL, Flynn HW, et al. Elevated intraocular pressure and hypotony following silicone oil retinal tamponade for complex retinal detachment: Incidence and risk factors. *Arch Ophthalmol*. 1999;117(2):189–195. doi: 10.1001/archopht.117.2.189
27. Tognetto D, Minutola D, Sanguinetti G, Ravalico G. Anatomical and functional outcomes after heavy silicone oil tamponade in vitreoretinal surgery for complicated retinal detachment: A pilot study. *Ophthalmology*. 2005;112(9):1574. doi: 10.1016/j.ophtha.2005.04.013
28. Wolf S, Schön V, Meier P, Wiedemann P. Silicone oil-RMN3 mixture ("heavy silicone oil") as internal tamponade for complicated retinal detachment. *Retina*. 2003;23(3):335–342. doi: 10.1097/00006982-200306000-00008
29. Wong D, van Meurs JC, Stappler T, et al. A pilot study on the use of a perfluorohexyloctane/silicone oil solution as a heavier than water internal tamponade agent. *Br J Ophthalmol*. 2005;89(6):662–665. doi: 10.1136/bjo.2004.055178
30. Scott I, Flynn HW, Murray TG, et al. Outcomes of complex retinal detachment repair using 1000 versus 5000 centistoke silicone oil. *Arch Ophthalmology*. 2005;123(4):473–478. doi: 10.1001/archopht.123.4.473
31. Шишкин М.М., Куликов А.Н. Патофизиология эмульсификации перфторорганических жидкостей при послеоперационной тампонаде стекловидной камеры // *Медлайн.Ру*. 2004. Т. 5, № 45, С. 158–159. [Shishkin MM, Kulikov AN. Pathophysiology of emulsification of organofluorine fluids at postoperative tamponade of the vitreous chamber. *Medlain.Ru*. 2004;5(45):158–159. (In Russ).]
32. Singh JA, Christensen R, Wells GA, et al. Biologics for rheumatoid arthritis: An overview of Cochrane reviews. *Sao Paulo Med J*. 2010;128(5):309–310. doi: 10.1590/S1516-31802010000500013
33. Romano V, Cruciani M, Semeraro F, et al. Development of ocular hypertension secondary to tamponade with light versus heavy silicone oil: A systematic review. *Indian J Ophthalmol*. 2015;63(3):227–232. doi: 10.4103/0301-4738.156922
34. Костик М.М. Применение анакинры у пациентов с криопиринассоциированными периодическими синдромами и другими аутовоспалительными заболеваниями // *Вопросы современной педиатрии*. 2016. Т. 15, № 6. С. 576–583. [Kostik MM. Use of anakinra in patients with cryopyrin-associated periodic syndromes and other autoinflammatory diseases. *Curr Pediatrics*. 2016;15(6):576–583. (In Russ).] EDN: XEHOLP doi: 10.15690/vsp.v15i6.1654
35. Morphis G, Irigoyen C, Eleuteri A, et al. Retrospective review of 50 eyes with long-term silicone oil tamponade for more than 12 months. *Graefes Arch Clin Exp Ophthalmol*. 2012;250(5): 645–652. EDN: TPJUZN doi: 10.1007/s00417-011-1873-8
36. Черных В.В., Смирнов Е.В., Горбенко О.М., и др. Особенности локального воспалительного процесса при отслойке сетчатки // *Бюллетень Сибирского Отделения Российской академии медицинских наук*. 2009. Т. 29, № 4 С. 89–92. [Chernykh VV, Smirnov EV, Gorbenko OM, et al. Features of local inflammatory process during retina detachment. *Bulletin Siberian Branch Russian Acad Med Sci*. 2009;29(4):89–92. (In Russ).] EDN: KZRFNJ
37. Кривошеина О.И. Локальные и системные нарушения иммунитета при пролиферативной витреоретинопатии // *Вестник офтальмологии*. 2007. Т. 123, № 4. С. 51–54. [Krivosheina OI. Local and systemic immunity disorders in proliferative

vitreoretinopathy. *Russ Ann Ophthalmology*. 2007;123(4):51–54. (In Russ).] EDN: UIZDZX

38. Волик Е.И., Пылева Т.А., Альшабан Л.А., и др. Эффективность иммунотерапии тамеритом при лечении воспалительных заболеваний глаза // Юбилейная международная конференция «Поллинозы», Сочи, 17 октября. Сочи, 2003. 57 с. [Volik EI, Pyleva TA, Alshaban LA, et al. *Effectiveness of immunotherapy with Tamerit in the treatment of inflammatory diseases of the eye.* In: Jubilee International Conference "Pollinosis", Sochi, 17 October. Sochi; 2003. 57 p. (In Russ).]
39. Прилепская В.Н., Бебнева Т.Н. Иммунотерапия как способ повышения эффективности комплексного лечения воспалительных заболеваний органов малого таза // *РМЖ. Мать и дитя*. 2018. Т. 1, № 2. С. 120–123. [Prilepskaya VN, Bebneva TN. Immunotherapy as a way to improve the effectiveness of complex treatment of inflammatory diseases of the pelvic organs. *Russ J Woman Child Health.* 2018;1(2): 120–123. (In Russ).] EDN: YWTVZB
40. Medi.ru [Интернет]. Прилепская В.Н., Бебнева Т.Н. Эффективность иммуномодулирующей терапии в лечении воспалительных заболеваний органов малого таза. [31 августа 2014]. [Medi.ru. Prilepskaya VN, Bebneva TN. *Effectiveness of immunomodulatory therapy in the treatment of inflammatory diseases of pelvic organs.* [31 Aug 2014]. (In Russ).] Режим доступа: https://medi.ru/info/8388/. Дата обращения: 15.04.2024.

ОБ АВТОРАХ

Автор, ответственный за переписку:
Манаенков Константин Ильич;
адрес: Россия, 129110, Москва, ул. Щепкина, д. 61/2;
ORCID: 0000-0002-7040-5703;
eLibrary SPIN: 7826-5625;
e-mail: Kim3250@yandex.ru

Соавторы:
Лоскутов Игорь Анатольевич;
ORCID: 0000-0003-0057-3338;
eLibrary SPIN: 5845-6058;
e-mail: loskoutigor@mail.ru

Агаммедов Мушвиг Балами оглы, канд. мед. наук;
ORCID: 0000-0001-6665-5657;
e-mail: mushviqagammedov@mail.ru

AUTHORS' INFO

The author responsible for the correspondence:
Konstantin I. Manaenkov;
address: 61/2 Shepkina street, 129110 Moscow, Russia;
ORCID: 0000-0002-7040-5703;
eLibrary SPIN: 7826-5625;
e-mail: Kim3250@yandex.ru

Co-authors:
Igor A. Loskutov;
ORCID: 0000-0003-0057-3338;
eLibrary SPIN: 5845-6058;
e-mail: loskoutigor@mail.ru

Mushvig B. Agammedov, MD, PhD;
ORCID: 0000-0001-6665-5657;
e-mail: mushviqagammedov@mail.ru

https://doi.org/10.17816/clinpract626904

клиническая практика 2024 Том 15 №2

ОДИНОЧНЫЕ НОВООБРАЗОВАНИЯ КОЖИ: АНАЛИЗ ЭПИДЕМИОЛОГИИ И ГИСТОЛОГИЧЕСКАЯ ВЕРИФИКАЦИЯ

Леккала Среедеви[1], Эдукондала Рао[2], А. Биджайя Кумари[1], Мачани Нихарика[1], П. Сравани[1], В. Сивасанкара Наик[1]

[1] Государственный медицинский колледж, Анантапур, Андхра-Прадеш, Индия

[2] Медицинский колледж Андхры, Вишакхапатнам, Андхра-Прадеш, Индия

АННОТАЦИЯ

Обоснование. *Опухоли кожи возникают в результате пролиферации одного или нескольких компонентов кожи и классифицируются на доброкачественные и злокачественные. В последние десятилетия распространённость рака кожи выросла, поэтому особое значение приобретает гистологическая верификация различных видов злокачественных новообразований кожи.* ***Цель исследования*** *— охарактеризовать эпидемиологию, течение и гистопатологическую картину разных видов новообразований кожи.* ***Методы.*** *Данное проспективное исследование проводилось в амбулаторном отделении дерматологии Государственной больницы общего профиля в Анантапуре с июля 2019 по июль 2023 года. Пациенты, не предоставившие информированное согласие, с инфекционными или кистозными опухолями или со множественными очагами поражения были исключены из исследования. Гистопатологическое подтверждение получено на основе результатов эксцизионной биопсии единичных кожных новообразований, опухоли классифицированы в соответствии с критериями Всемирной организации здравоохранения (ВОЗ).* ***Результаты.*** *В исследование вошло 123 пациента с солитарными кожными образованиями, 98 (79,68%) случаев классифицированы как доброкачественные, 25 (20,32%) — как злокачественные. Самый высокий показатель заболеваемости среди возрастных групп приходится на возраст 26–44 лет с частотой встречаемости 31,7%. На втором месте — возрастная группа 45–59 лет с частотой встречаемости 30,08%. Доля пациентов мужского пола составляет 46,34% (57 случаев), доля пациентов женского пола — 53,65% (66 случаев). Чаще поражались конечности (53 случая; 43,08%), на втором месте — поражения в области головы и шеи (29,26%). На основе классификации опухолей кожи ВОЗ выявлено 42 (34,14%) случая опухолей подкожной клетчатки и 31 (25,20%) случай опухолей мягких тканей. На кератиноцитарные опухоли приходилось 26 случаев (21,13%), в то время как доля опухолей придатков кожи составляет 16 случаев (13%). Меланоцитарные и нейральные опухоли занимают последнее место, на каждый вид приходится по 4 (3,25%) случая. Большинство доброкачественных опухолей возникали в подкожных тканях, в то время как злокачественные опухоли имеют кератиноцитарное происхождение.* ***Заключение.*** *Наше исследование показало, что большинство опухолей имеют неопределённое клиническое течение, что часто приводит к ошибочным диагнозам. Таким образом, гистологическое подтверждение необходимо для постановки точного диагноза и своевременного начала лечения.*

Ключевые слова: *одиночная опухоль кожи; гистопатология; кератиноцитарная опухоль; опухоль придатков кожи; подкожная опухоль.*

Для цитирования:
Леккала Среедеви, Эдукондала Рао, Биджайя Кумари А., Мачани Нихарика, Сравани П., Сивасанкара Наик В. Одиночные новообразования кожи: анализ эпидемиологии и гистологическая верификация. *Клиническая практика.* 2024;15(2):39–50. doi: https://doi.org/10.17816/clinpract625962

Поступила 24.01.2024 Принята 11.05.2024 Опубликована online 11.05.2024

ОБОСНОВАНИЕ

Кожа — сложный орган, выполняющий множество функций, в основе которых взаимодействие с окружающей средой посредством сложных молекулярных и клеточных взаимодействий [1]. Кожа состоит из множества компонентов, происходящих из мезодермы и эктодермы. Большинство этих компонентов способно порождать опухоли, что ведёт к большему гистологическому разнообразию опухолей кожи по сравнению с другими органами [2].

SOLITARY CUTANEOUS NEOPLASMS: ANALYSING THE UNCERTAIN BEHAVIOUR WITH THE AID OF HISTOPATHOLOGY

Lekkala Sreedevi[1], D. Edukondala Rao[2], A. Vijaya Kumari[1], Machani Niharika[1], P. Sravani[1], V. Sivasankara Naik[1]

[1] Government Medical College, Anantapur, Andhra Pradesh, India

[2] Andhra Medical College, Visakhapatnam, Andhra Pradesh, India

ABSTRACT

BACKGROUND: *Skin tumours can be classified as either benign or malignant, resulting due to the proliferation of one or more components of the skin. Reportedly, there has been a rise in the prevalence of skin cancer in recent decades, which has led to rely on histological evidence to distinguish between various types of skin cancer.* ***AIM:*** *This study aims to provide a comprehensive description of the occurrence, symptoms, unpredictable nature, and range of histopathological spectrum in different types of skin tumours.* ***METHODS:*** *This prospective research was conducted in the outpatient department of the Department of Dermatology at the Government General Hospital in Anantapur from July 2019 to July 2023. Patients who did not provide informed consent, those with infectious or cystic swellings, or those with multiple lesions were excluded from this study. Histopathological confirmation is obtained from all excisional biopsies of single cutaneous swellings, and tumours are classified based on the criteria established by the World Health Organization (WHO).* ***RESULTS:*** *The study included a total of 123 individual cutaneous tumours, with 98 cases (79.67%) being classified as benign and 25 cases (20.32%) classified as malignant. The age group most affected is adults between the ages of 26 and 44, with a prevalence rate of 31.7%. Following closely behind are middle-aged individuals, with a prevalence rate of 30.08%. The males constitute 46.34% (57 cases) and the females constitutes 53.65% (66 cases). The extremities were the most frequently affected site, accounting for 53 cases (43.08%), followed by the head and neck region (29.26%). Based on the WHO classification of skin tumours, there were 42 cases (34.14%) of subcutaneous tissue tumours and 31 cases (25.20%) of soft tissue tumours. The prevalence of keratinocyte tumours is 26 (21.13%), whereas appendageal tumours account for 16 (13%) of cases. Melanocytic and neural tumours are the least prevalent, each representing 4 (3.25%) of cases. The majority of benign tumours arise from the subcutaneous tissues, whereas malignant tumours grow from keratinocytic differentiation.* ***CONCLUSION:*** *Our study revealed that the majority of tumours displayed ambiguous clinical behaviour, which resulted in erroneous diagnoses. Hence confirmation by histopathology is crucial for accurate diagnosis and prompt management.*

Keywords: *solitary skin tumour; histopathology; keratinocytic tumour; appendageal tumour; subcutaneous tumour.*

For citation:

Lekkala Sreedevi, Edukondala Rao D., Vijaya Kumari A., Machani Niharika, Sravani P., Sivasankara Naik V. Solitary cutaneous neoplasms: analysing the uncertain behaviour with the aid of histopathology. *Journal of Clinical Practice*. 2024;15(2):39–50. doi: https://doi.org/10.17816/clinpract625962

Submitted 24.01.2024 Revised 11.05.2024 Published online 11.05.2024

Опухоли кожи можно подразделить на три широкие категории — распространённые, которые легко определить в соответствии с размером, цветом, расположением и типичным внешним видом; редкие и мимикрирующие образования, в связи с чем их сложно диагностировать. Последняя группа в основном диагностируется с помощью гистологической верификации, иммуногистохимического исследования и других продвинутых диагностических методов [3].

Для гистологической верификации клинической картины применяется классификация кожных опухолей Всемирной организации здравоохранения (ВОЗ) [3, 4]. Опухоли классифицируются как кера-

клиническая практика 2024 Том 15 №2

тиноцитарные, опухоли придатков кожи, которые в свою очередь подразделяются на опухоли апокринных, потовых и сальных желёз, и меланоцитарные опухоли, опухоли мягких тканей, нейральные опухоли и опухоли подкожной клетчатки [3, 4].

Для того чтобы не пропустить злокачественные опухоли и обеспечить правильное вмешательство и последующее лечение, важно получить гистологически верифицированный диагноз. В этом исследовании предпринята попытка охарактеризовать эпидемиологию, течение и гистопатологическую картину разных видов новообразований кожи, с которыми сталкивается врач на амбулаторном приёме.

МЕТОДЫ

Проспективное исследование проведено в период с июля 2019 по июль 2023 года в амбулаторном отделении дерматологии, венерологии и лепрологии Государственной больницы общего профиля в Анантапуре (Индия).

В исследование включено 123 пациента с солитарными новообразованиями кожи вне зависимости от возраста, пола и локализации опухоли. Перед вмешательством от каждого пациента получено информированное согласие. Пациенты с кистозными и инфекционными опухолями, со множественными очагами поражения и те, кто не предоставил информированное согласие на участие в исследовании, были исключены.

Каждый пациент прошёл тщательное клиническое обследование с фотодокументированием опухоли и эксцизионной биопсей очагов поражения и последующей гистопатологической верификацией в соответствии с классификацией кожных опухолей ВОЗ. При необходимости проводилось иммуногистохимическое исследование и специальное окрашивание компонентов.

РЕЗУЛЬТАТЫ

В рамках данного исследования изучены 123 солитарных опухоли. Опухоли наблюдались во всех возрастных группах, однако большинство поражало взрослых людей — 26–44 (31,7%) и 45–59 (30,08%) лет, а также пожилых людей (26,01%). В рамках нашего исследования обнаружена взаимосвязь: чем старше возраст, тем выше тенденция наличия злокачественных опухолей, при этом наибольшая частота приходится на возрастную группу от 60 лет и старше (табл. 1) [5]. Соотношение мужчин и женщин в исследовании в целом составило 1:1,16, однако злокачественные опухоли чаще (в соотношении 2,12:1) диагностировали у мужчин.

Таблица 1

Клинико-демографические характеристики исследования

Показатель		Число пациентов, *n*		%
Возраст*, лет	0–12	05		4,06
	13–18	05		4,06
	19–25	05		4,06
	26–44	39		31,7
	45–59	37		30,08
	≥60	32		26,01
Пол	Мужской	57		46,34
	Женский	66		53,65
Расположение опухоли	Конечности	Доброкачественная	45	84,90
		Злокачественная	08	15,09
	Голова и шея	Доброкачественная	25	69,44
		Злокачественная	11	30,55
	Тело	Доброкачественная	26	92,85
		Злокачественная	02	7,14
	Половые органы	Доброкачественная	02	33,33
		Злокачественная	04	66,66
Градация опухолей	Доброкачественная	98		79,67
	Злокачественная	25		20,32

Примечание. * В соответствии с классификацией возрастов ВОЗ, 2015 [5].

Большинство опухолей были расположены на конечностях (43,08%), а также (в порядке убывания) на голове и шее (29,26%), теле (22,76%) и половых органах (4,87%). Гистопатологическая верификация показала, что 98 (79,67%) случаев опухолей кожи были диагностированы как доброкачественные, а 25 (20,32%) — как злокачественные. В нашем исследовании доброкачественные очаги поражения располагались в основном на конечностях, в то время как злокачественные опухоли чаще всего находились в области головы и шеи (см. табл. 1). Большинство опухолей образовалось в подкожной клетчатке (42 случая; 34,14%), второе и третье место поделили опухоли мягких тканей (31; 25,2%) и кератиноцитарные опухоли (16; 13%); по 4 (3,25%) случая пришлось на опухоли наиболее редкого происхождения — меланоцитарного и нейрального (рис. 1).

Самой распространённой доброкачественной опухолью в нашем исследовании была липома: число случаев заболевания составило 42 (42,85%), затем — опухоли мягких тканей (30,61%, причём гемангиомы составили среди них большинство — 11,22%), фиброма мягких тканей (9,18%) и пиогеническая гранулёма (7, 14%) (рис. 2). Среди опухолей

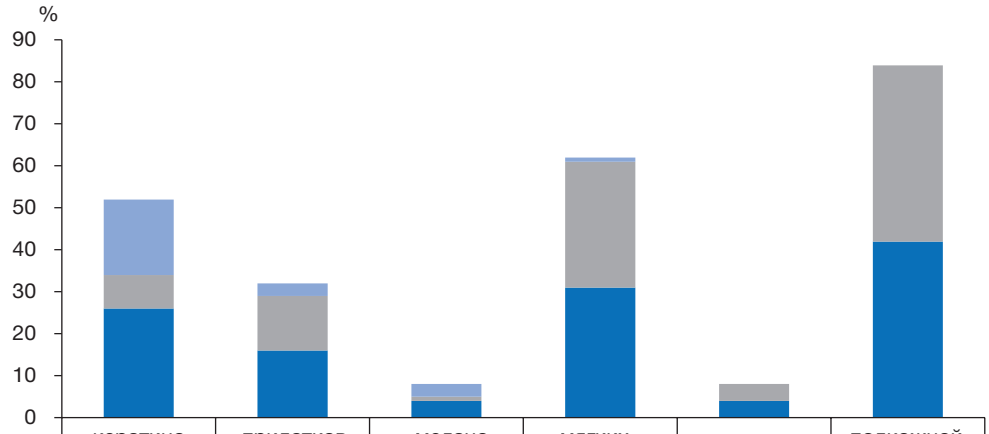

	кератино-цитарные	придатков кожи	мелано-цитарные	мягких тканей	нейральные	подкожной клетчатки
злокачественные	18	3	3	1	0	0
доброкачественные	8	13	1	30	4	42
всего	26	16	4	31	4	42

Рис. 1. Гистограмма, отражающая количество пациентов в зависимости от происхождения опухоли, согласно классификации ВОЗ.

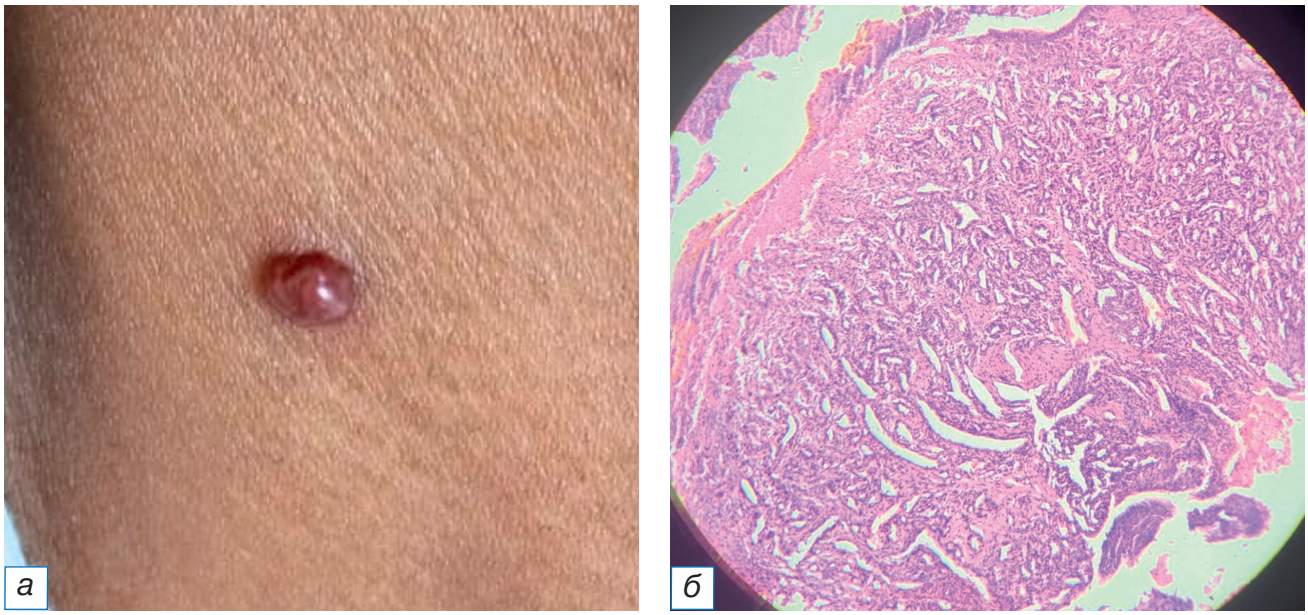

Рис. 2. Пиогеническая гранулёма: *а* — небольшой красновато-розовый узел на правой стороне нижней части шеи; *б* — узловая пролиферация кровеносных сосудов с эритроцитами (окраска гематоксилином и эозином, ×400).

https://doi.org/10.17816/clinpract625962

клиническая практика 2024 Том 15 №2

придатков кожи (13,26%) самыми распространёнными были нодулярная гидраденома и седативный невус (по 3,06% каждый) (рис. 3). Среди кератиноцитарных опухолей большинство случаев составила кератоакантома (3,06%) (рис. 4), из нейральных опухолей по два случая пришлось на нейрофиброму и невриному (по 2,04% каждая). Доброкачественные опухоли меланоцитарного происхождения (рис. 5–8) были наименее распространёнными в нашем исследовании: зафиксирован всего один случай (1,02%) врождённого меланоцитарного невуса.

Большинство злокачественных опухолей были кератиноцитарного происхождения, Из 25 злокачественных опухолей выявлено 14 случаев плоскоклеточного рака (рис. 9), что составило большинство (56%); второе место поделили случаи базалиомы (рис. 10) и злокачественной меланомы (по 12%) (рис. 11), далее следуют болезнь Боуэна (рис. 12), злокачественная пролиферирующая опухоль сальных желёз (рис. 13), кистозная опухоль сальных желёз с базальноклеточной малигнизацией, пигментированная карцинома сальных

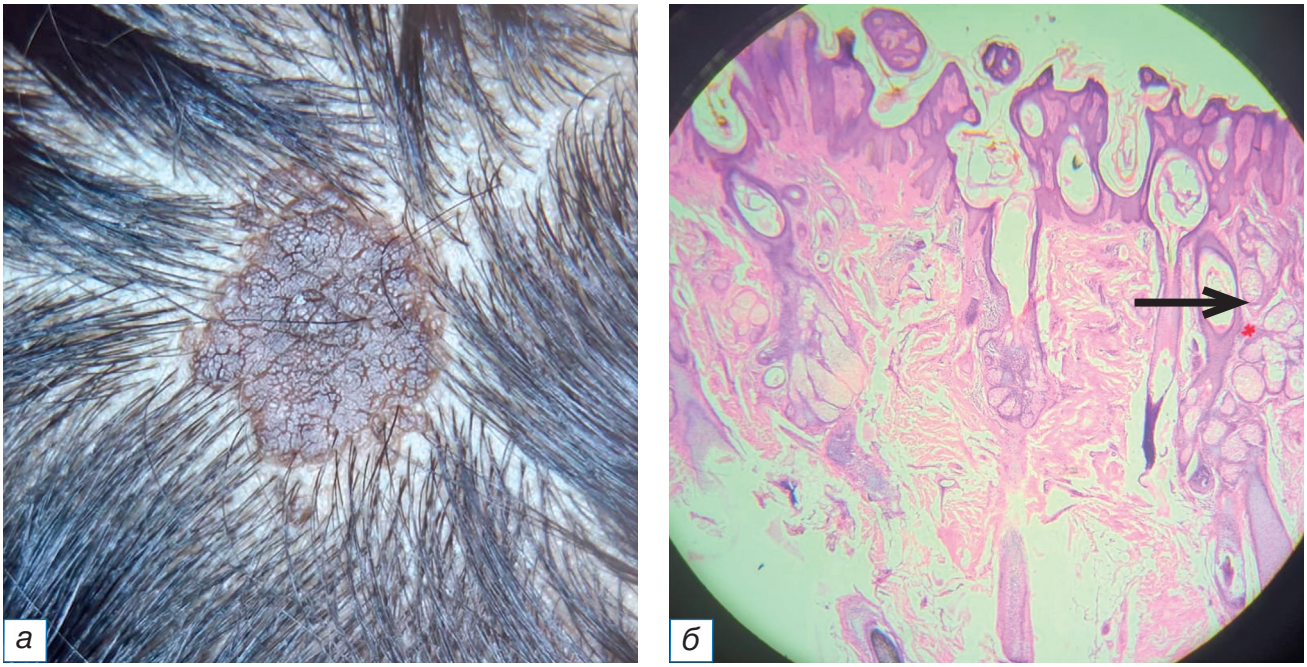

Рис. 3. Невус сальных желёз: *а* — гиперпигментированная бляшка с веррукозной поверхностью на коже головы с несколькими волосками; *б* — эпидермальный папилломатоз: стрелкой показаны сальные дольки, нет стержня волоса (окраска гематоксилином и эозином, ×400).

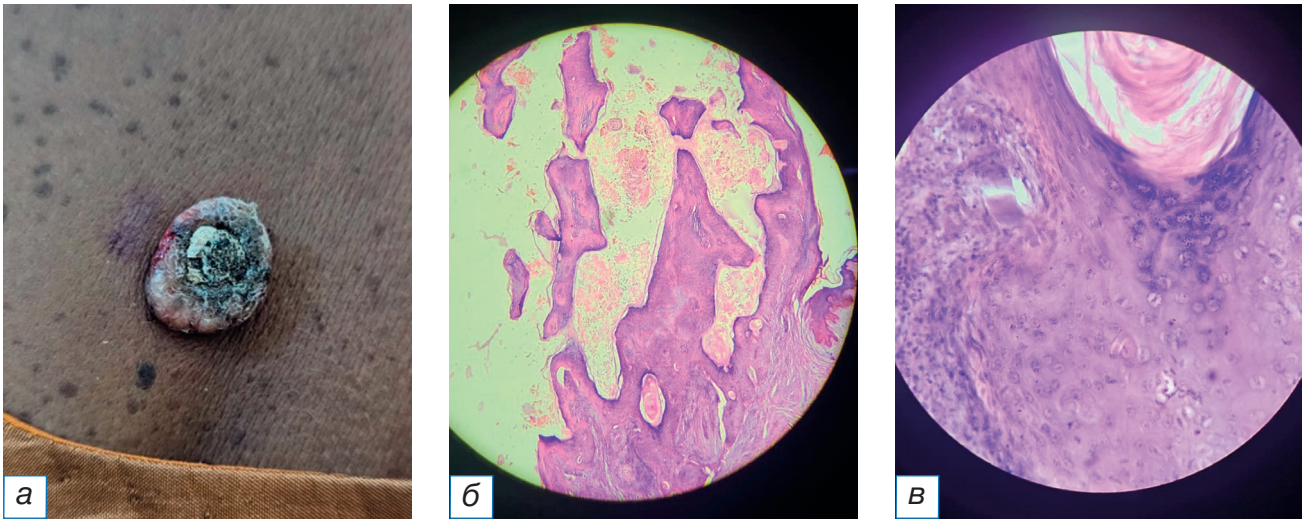

Рис. 4. Кератоакантома: *а* — выпуклый узел телесного цвета с кератиновым углублением в середине; *б* — углубление, заполненное кератином; *в* — хорошо заметны некератизированные клетки (окраска гематоксилином и эозином, ×400).

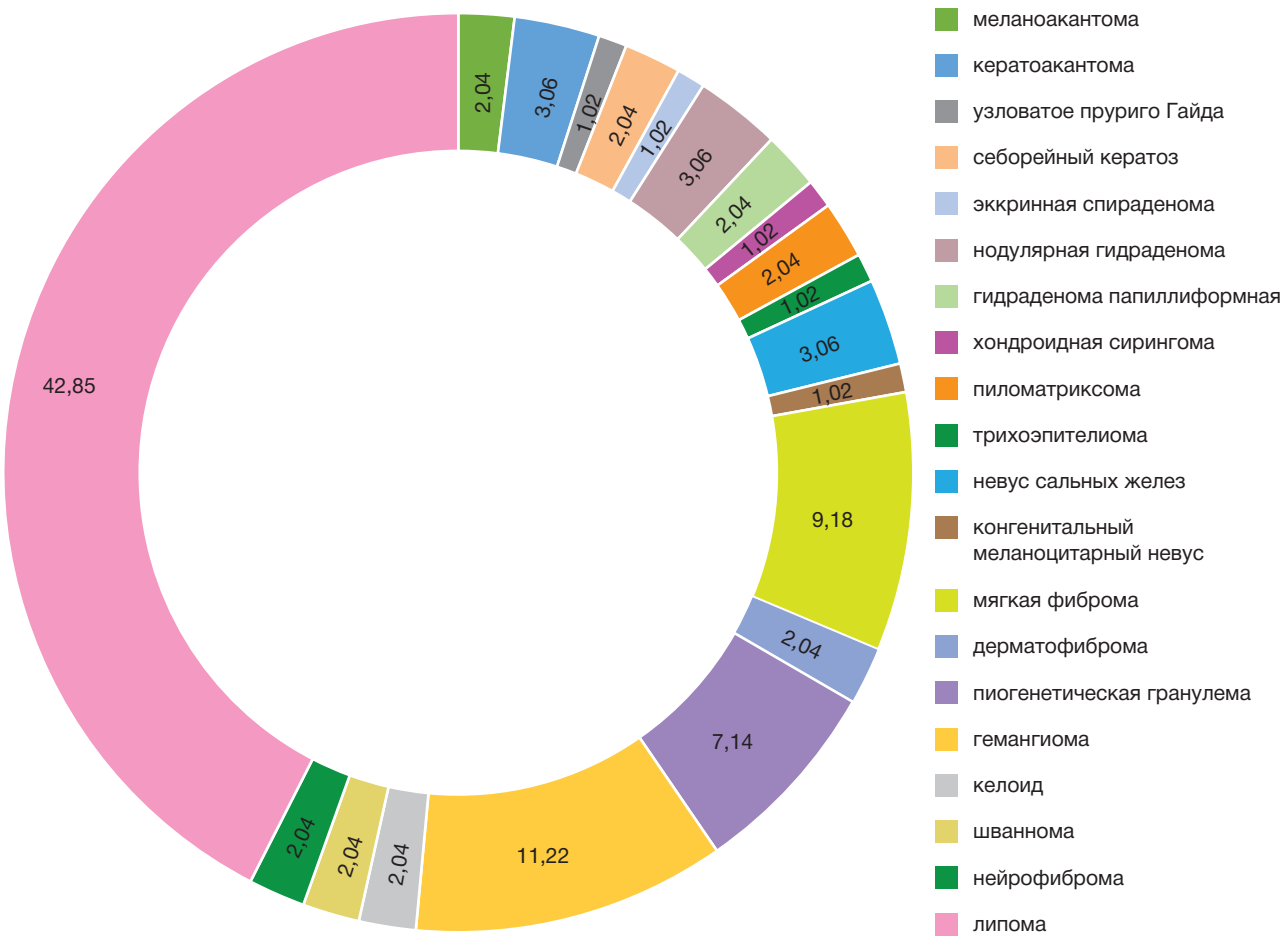

Рис. 5. Круговая диаграмма, демонстрирующая процентное соотношение доброкачественных опухолей, %.

Рис. 6. Меланоакантома: *а* — гиперпигментированная гиперкератинированная бляшка на правой стороне спины, имитирующая меланому; *б* — клетки опухоли собрались в выросты со скоплением меланина в середине и внеклеточным меланином (окраска гематоксилином и эозином, ×400).

https://doi.org/10.17816/clinpract625962

клиническая практика 2024 Том 15 №2

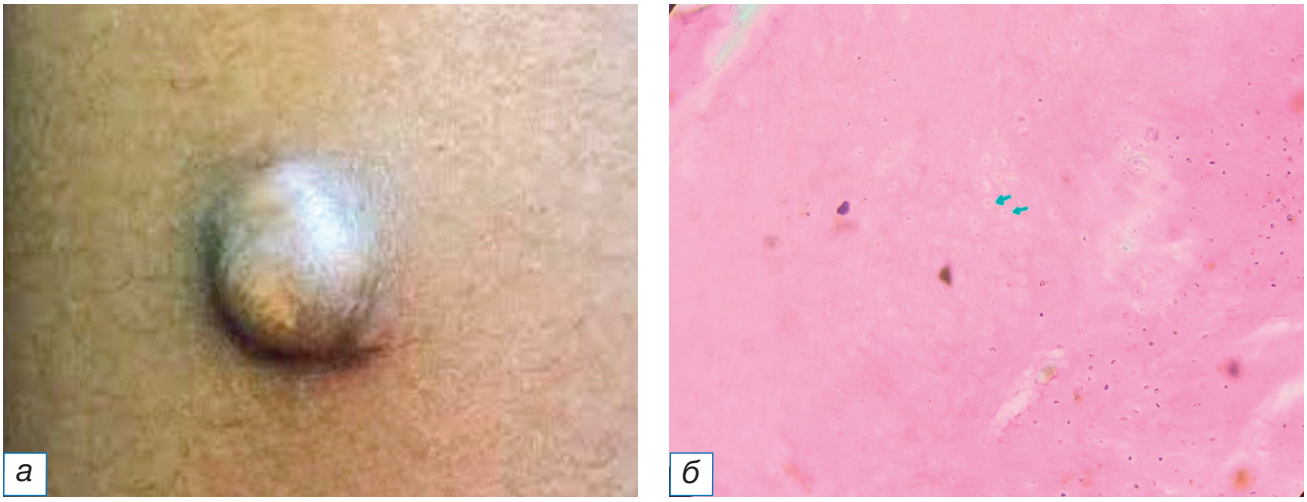

Рис. 7. Пиломатрикома: *а* — твёрдое узловатое образование в форме полусферы на правом предплечье, имитирующее кальциноз кожи; *б* — зелёными стрелками обозначены характерные ахромациты (окраска гематоксилином и эозином, ×400).

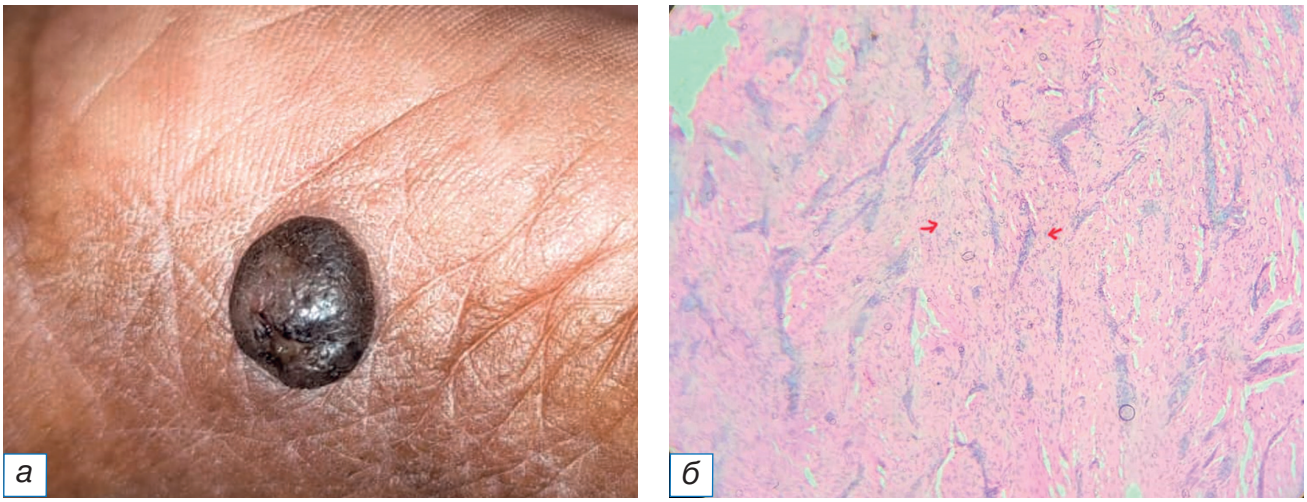

Рис. 8. Дерматофиброма: *а* — гиперпигментированный плотный или твёрдый узел на левой кисти, имитирующий кальциноз кожи; *б* — красными стрелками обозначена многочисленная пролиферация удлинённых веретенообразных клеток (окраска гематоксилином и эозином, ×400).

Рис. 9. Плоскоклеточная карцинома, веррукозная форма: *а* — одиночная веррукозная бляшка телесного цвета с нечёткими границами, покрытая коркой; *б* — изображение HPE показывает папиллярные образования (обозначены красными стрелками), диспластический эпителий (отмечен красной звёздочкой) и раковые жемчужины, обозначенные красным квадратом (окраска гематоксилином и эозином, ×400).

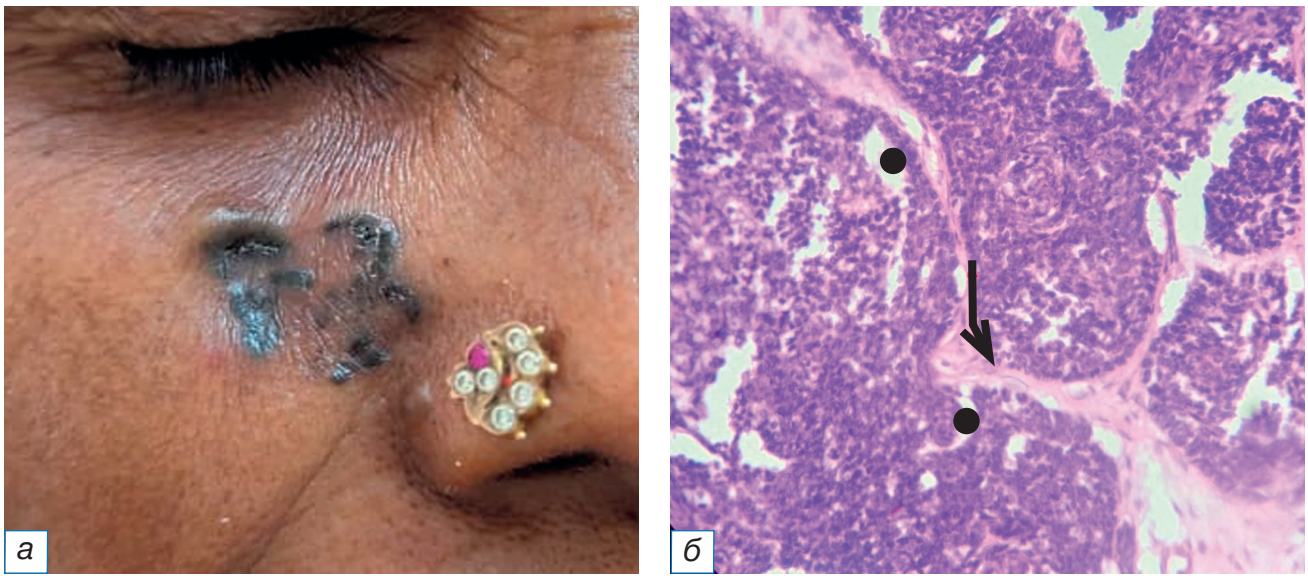

Рис. 10. Базальноклеточная карцинома: *а* — чёрная бляшка неправильной формы под правым глазом; *б* — граница из атипичных базалоидных клеток, разделённых волокнистой стромой (обозначена чёрной стрелкой), включает ретракционные щели, обозначенные чёрным кружком (окраска гематоксилином и эозином, ×400).

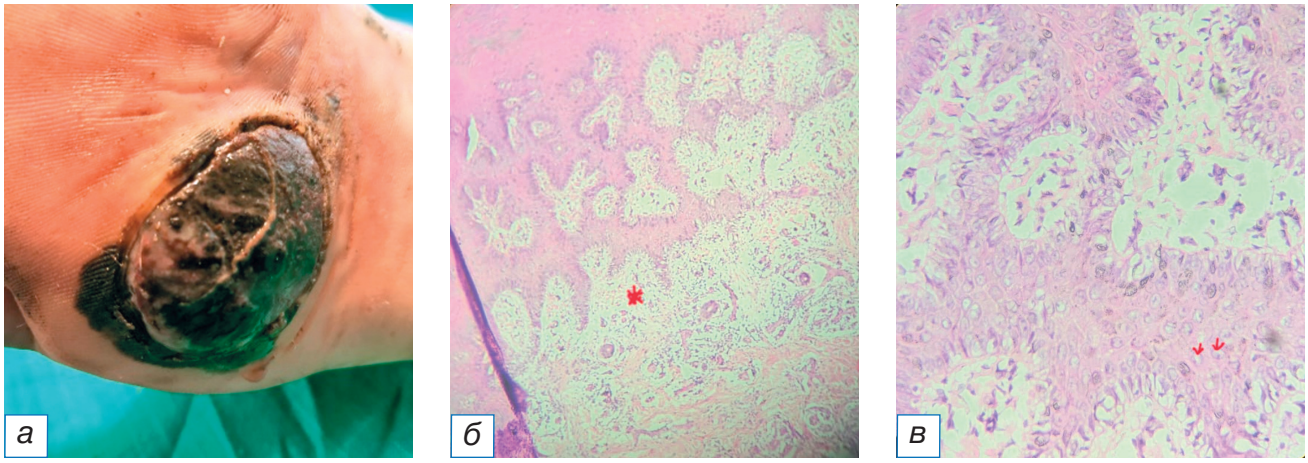

Рис. 11. Злокачественная меланома: *а* — гиперпигментированная гиперкератизированная бляшка на левой стопе; *б* — инфильтрация клеток опухоли в дерму (обозначена красной звёздочкой); *в* — заметные эозинофильные ядрышки, обозначенные красными стрелками (окраска гематоксилином и эозином, ×400).

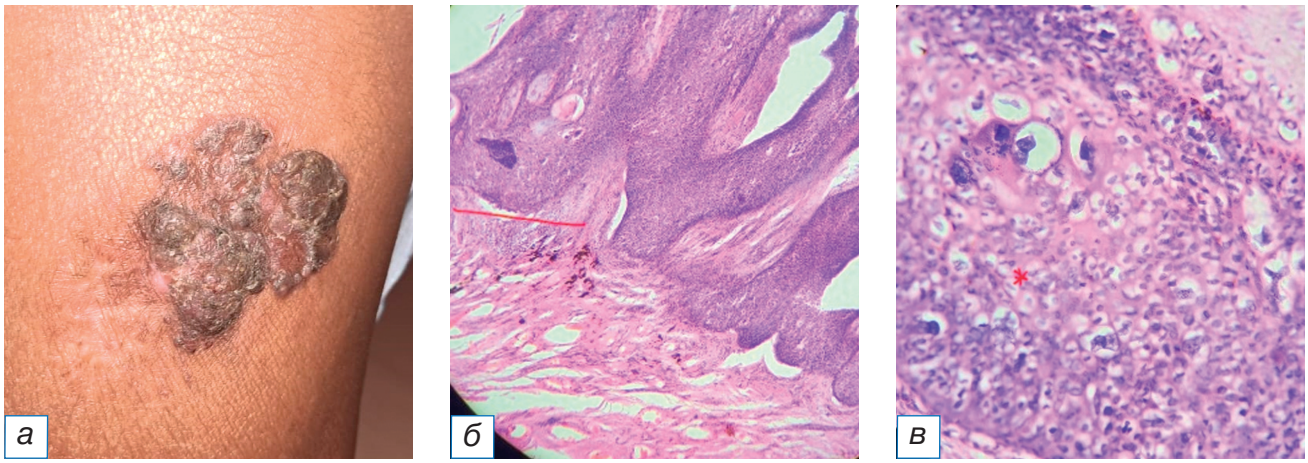

Рис. 12. Болезнь Боуэна: *а* — чёрно-коричневая бляшка с неровной поверхностью на левой голени, похожая на волчанку обыкновенную; *б* — гиперпластический эпидермис с серьёзной дисплазией (обозначен красной звёздочкой), но не инфильтрирующий дерму (*в*) (окраска гематоксилином и эозином, ×400).

https://doi.org/10.17816/clinpract625962

клиническая практика 2024 Том 15 №2

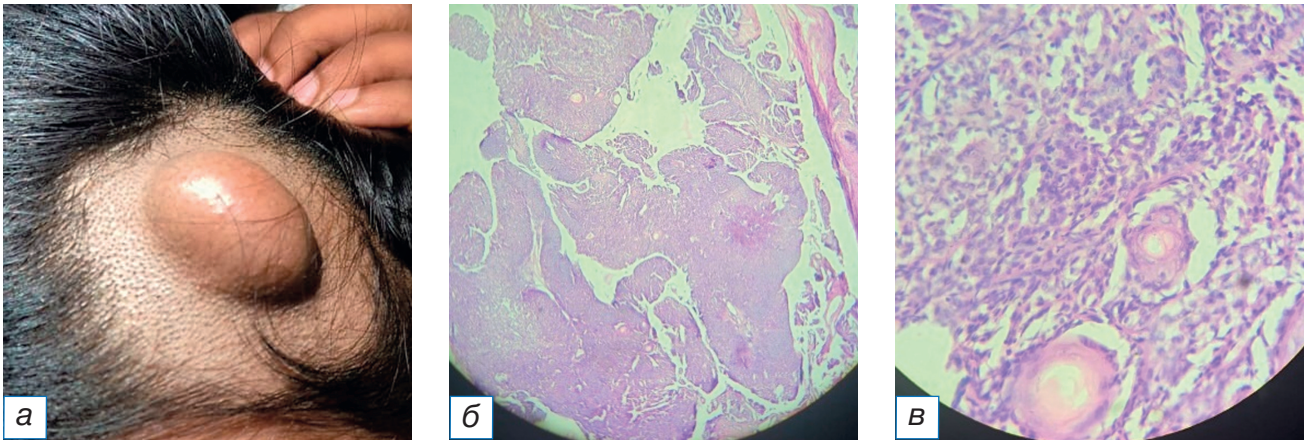

Рис. 13. Пролиферирующая трихолеммальная опухоль: *а* — гладкое образование справа спереди на коже головы, имитирующее кисту сальной железы; *б* — пролиферирующий дольковый вырост; *в* — серьёзная кератиноцитарная атипия ядра с трансформацией в плоскоклеточный рак (окраска гематоксилином и эозином, ×400).

желёз и злокачественная гигантоклеточная опухоль, составившие 4% всех злокачественных опухолей соответственно (рис. 14). Злокачественные опухоли часто наблюдались у пожилых пациентов мужского пола, и в основном затрагивали область головы и шеи.

ОБСУЖДЕНИЕ

Растущая частота злокачественных новообразований кожи за последние десять лет вызывает серьёзные опасения в связи с обусловленной ими летальностью и экономическим бременем вследствие необходимости мониторинга и лечения [6, 7]. В этипатогенезе новообразований кожи самым важным фактором риска считается ультрафиолетовое излучение. Как плоскоклеточная карцинома (cSCC), составляющая 20% всех злокачественных опухолей головы и шеи, так и немеланомный рак кожи (NMSC) в 70% случаев возникает на инсолированных участках кожи, особенно в зоне головы и шеи.

Гистологическое исследование остаётся простым и экономичным методом верификации опухолей кожи. Иммуногистохимическое исследование (ИГХ) является важным вспомогательным инструментом для постановки диагноза в сложных случаях, требующих определения стадии опухоли, идентификации генетических вариантов с целью таргетной терапии. ИГХ широко используется для дифференциации внекожных очагов поражения, таких как метастатическая карцинома, новообразования мягких тканей, и гематологических злокачественных опухолей [8]. В дополнение к используемым на данный момент маркерам ИГХ появляются новые: например, для диагностики меланомы применяются маркеры статуса генетической мутации протоонкогена B-raf (рекомбинантный белок v-raf murine sarcoma viral oncogene homolog B) и онкогена NRAS (neuroblastoma RAS viral oncogene homolog),

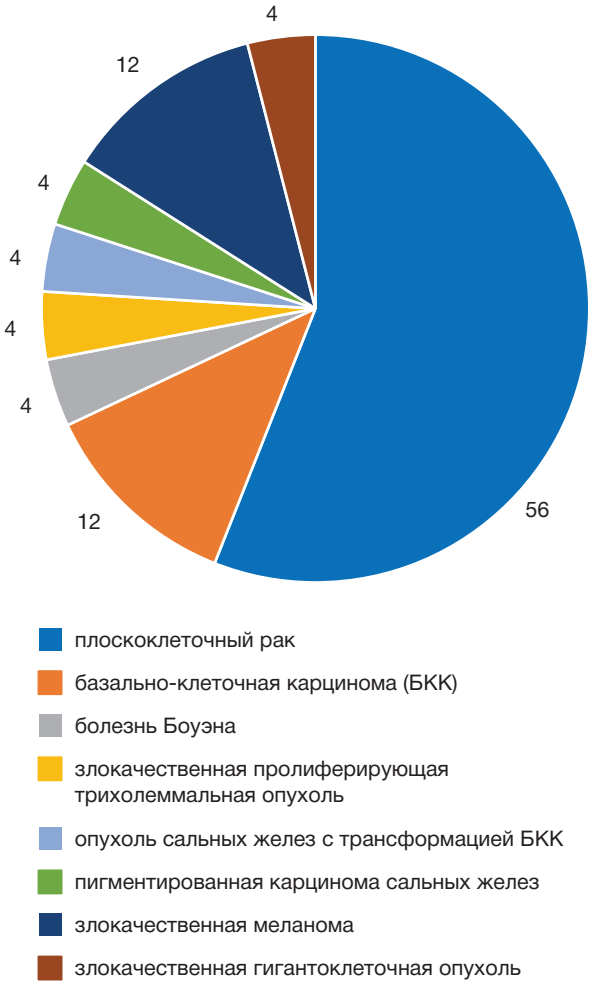

Рис. 14. Круговая диаграмма, демонстрирующая процентное соотношение злокачественных опухолей, %.

а также эпигенетические маркеры (например, 5-гидроксиметилцитозин). Помимо биомаркеров ИГХ, с целью изучения опухоли в режиме реального времени, диагностики прогрессирования или рецидива опухоли, а также ответа на терапию и оценки профиля опухоли без необходимости повторной биопсии применяется исследование циркулирующих опухолевых клеток (circulating tumour cells, CTC) и циркулирующей опухолевой ДНК [9, 10]. Вместе с тем для достоверной оценки чувствительности, специфичности и прогностической значимости этих методов требуются масштабные многоцентровые рандомизированные исследования.

За последние несколько лет по мере развития технологий были разработаны диагностические методы *in vivo* и *ex vivo* в попытке более точно и своевременно установить диагноз [6, 7]. Некоторые из них, такие как цифровая фотография, двух- и трёхмерная фотография всего тела, дерматоскопия, не требуют дорогостоящего оборудования и применяются довольно широко. Другие современные технологии, такие как оптическая когерентная томография, отражательная конфокальная микроскопия, флюоресцентная время-разрешающая микроскопия, доступны только в отдельных центрах, специализирующихся на лечении рака кожи [11]. Говоря о дерматологической диагностике, нужно отметить, что особое внимание стоит уделить машинному обучению и искуственному интеллекту [12]. Эти технологии, построенные на принципах обучения нейронных сетей на основе имеющихся диагностических данных, могут помочь практикующим врачам в принятии решений [13].

Соотношение доброкачественных и злокачественных опухолей кожи в нашем исследовании на основе анализа 123 случаев составило 79,67% и 20,32% соответственно. В аналогичных работах групп исследователей N. Patel [14], P. Goel [15] и V. Shrivastava [16] сообщается о 90,7; 53 и 63,84% доброкачественных и 9,29; 47 и 36,15% злокачественных опухолях соответственно (табл. 2). Распределение опухолей по возрасту и полу в нашем и приведённых выше исследованиях примерно совпадало, однако расходилось в показателях локализации: наше исследование показало бóльшую поражаемость конечностей — 43,08%, в аналогичных работах [14–16] в большинстве случаев была поражена область головы и шеи (см. табл. 2). В нашем исследовании, как и в исследовании V. Shrivastava и соавт. [16], из всех злокачественных опухолей чаще всего встречался плоскоклеточный рак (56%), но по результатам исследований групп N. Patel [14] и P. Goel [15] наиболее частой злокачественной нозологией была базалиома (см. табл. 2).

Опухоли придатков кожи происходят из недифференцированных плюрипотентных стволовых клеток, которые, в конечном счёте, дифференцируются на три основные категории — опухоли сальных, потовых или апокринных желёз или опухоли волосяных фолликулов [17]. Важность диагностики опухолей придатков кожи связана с тем, что в некоторых случаях наличие этих опухолей ассоци-

Таблица 2

Сравнительный анализ разных параметров доброкачественных и злокачественных опухолей кожи в настоящем и аналогичных исследованиях

Показатель	Patel и соавт. [14]	Goel и соавт. [15]	Shrivastava и соавт. [16]	Настоящее исследование
Число случаев, *n*	249	232	130	123
Соотношение м/ж	1,28/1	1,15/1	1,24/1	1/1,16
Встречаемость злокачественных опухолей в возрастных группах	Пожилые	Пожилые	Пожилые	Пожилые
Обычное расположение	Голова и шея	Голова и шея	Голова и шея	Конечности
Доброкачественные опухоли, %	82,32	53	63,84	79,67
Злокачественные опухоли, %	8,43	47	36,15	20,32
Часто наблюдаемые доброкачественные опухоли, %	Кератиноцитарные (49,27)	Кератиноцитарные (46,3)	Кератиноцитарные (42,3)	Подкожной клетчатки (34,14)
Часто наблюдаемая злокачественная опухоль, %	Кератиноцитарные (95,23)	Кератиноцитарные (79,8)	Кератиноцитарные (54,54)	Кератиноцитарные (72)
Распространённая злокачественная опухоль, %	Базально-клеточная карцинома (57,14)	Базально-клеточная карцинома (33,3)	Почечно-клеточный рак (27,65)	Почечно-клеточный рак (56)

https://doi.org/10.17816/clinpract625962

Таблица 3

Сравнительный анализ случаев опухолей придатков кожи в настоящем и аналогичных исследованиях

Исследование	Опухоли потовых желёз, %	Фолликулярные опухоли, %	Опухоли сальных желёз, %
N. Sharma и соавт. [19]	49,3	26,5	29
A. Sharma и соавт. [20]	42,86	35,71	21,43
Pappala и соавт. [21]	71,42	28,57	-
Pujani и соавт. [22]	56	28	16
Rajalakshmi и соавт. [23]	52,38	33,33	4,76
Nair и соавт. [24]	57,57	36,36	6,06
Настоящее исследование	43,75	25	31,25

ировано с генетическими синдромами, такими как синдром Мьюира–Торре, связанный с опухолями сальных желёз, болезнь Коудена, связанная с трихолеммомами, и т.д. [18]. В настоящем исследовании опухоли придатков кожи составили 13%. Чаще всего опухоли зарождались в потовых железах (43,75%), на втором месте были опухоли сальных желёз (31,25%), а затем фолликулярные опухоли (25%). Подобное распределение частоты опухолей придатков кожи показано и в исследовании N. Sharma и соавт. [19]. В других аналогичных исследованиях также отмечено, что на первом месте по происхождению находятся опухоли, развивающиеся из потовых желёз, в то время как второе место занимают опухоли фолликулярного происхождения [20–24] (табл. 3).

ЗАКЛЮЧЕНИЕ

В настоящем исследовании большинство опухолей были определены как доброкачественные (79,27%), злокачественные опухоли составили меньше 1/4 случаев (20,32%). Мы наблюдали небольшое преобладание лиц женского пола, связанное с включением в наше исследование опухолей подкожной клетчатки, которые чаще встречаются у женщин. При этом выявлено, что злокачественные опухоли кожи чаще всего наблюдаются у пожилых мужчин и поражают область головы и шеи. Клинически наблюдаемые опухоли могли не отличаться от доброкачественных, поэтому гистологическая верификация являлась ключевым исследованием для постановки диагноза.

Различия в типах кожи, разные географические условия, профессиональное облучение, воздействие солнца и защита кожи, а также различный уровень осведомлённости о болезни и условия наблюдения определяют сложность диагностики новообразований кожи. Наряду с рутинной гистологической верификацией, которая остаётся золотым стандартом, применяются иммуногистохимия, исследование циркулирующих опухолевых клеток и ДНК, цифровая фотография, дерматоскопия, оптическая когерентная томография, отражательная конфокальная микроскопия с последующей обработкой с помощью машинного обучения.

ДОПОЛНИТЕЛЬНАЯ ИНФОРМАЦИЯ

Источник финансирования. Исследование не спонсировалось сторонними организациями.

Конфликт интересов. Авторы декларируют отсутствие конфликта интересов.

Вклад авторов. *Все* авторы подтверждают соответствие своего авторства международным критериям ICMJE (все авторы внесли существенный вклад в разработку концепции и подготовку статьи, прочли и одобрили финальную версию перед публикацией).

ADDITIONAL INFORMATION

Funding source. This article was not supported by any external sources of funding.

Competing interests. All authors declare that they have no competing interests.

Authors' contribution. The authors made a substantial contribution to the conception of the work, acquisition, analysis, interpretation of data for the work, drafting and revising the work, final approval of the version to be published and agree to be accountable for all aspects of the work.

ЛИТЕРАТУРА / REFERENCES

1. Breathnach SM. *Drug reactions.* In: Champion RH, Burton JL, Burns T, Breathnach S, editor. Rook/Wilkinson/ebling: Textbook of dermatology (Four-Volume Set). 6th edn. London: Blackwell Science; 1998. P. 3349–3517.
2. Carrow A, Brownstein BR. *Tumors of skin.* In: Moschella SL, Hurley HJ, editor. Dermatology. 2nd edn. WB Saunders Company, Philadelphia; 1996. 1721 p.

3. Khandpur S, Ramam M. Skin tumours. *J Cutan Aesthet Surg.* 2012;5(3):159–162. doi: 10.4103/0974-2077.101368
4. Elder DE, Massi D, Scolyer RA, Willemze R, editor. *WHO Classification of Skin Tumours.* Vol. 11. 4th edition. WHO Classification of Tumours; 2018.
5. Dyussenbayev A. Age periods of human life. *Adv Social Sci Res J.* 2017;4(6):258–263. doi: 10.14738/assrj.46.2924
6. Schneider SL, Kholi I, Hamzavi IH, et al. Emerging imaging technologies in dermatology: Part II: Basic prinicples. *J Am Acad Dermatol.* 2019;80(4):1121–1131. doi: 10.1016/j.jaad.2018.11.043
7. Schneider SL, Kholi I, Hamzavi IH, et al. Emerging imaging technologies in dermatology. Part I: Applications and limitations. *J Am Acad Dermatol.* 2019;80(4):1114–1120. doi: 10.1016/j.jaad.2018.11.042
8. Compton LA, Murphy GF, Lian CG. Diagnostic Immunohistochemistry in Cutaneous Neoplasia: An update. *Dermatopathology (Basel).* 2015;2(1):15–42. doi: 10.1159/000377698
9. Morosin T, Ashford B, Ranson M, et al. Circulating tumour cells in regionally metastatic cutaneous squamous cell carcinoma: A pilot study. *Oncotarget.* 2016;7:47111–47115. doi: 10.18632/oncotarget.9946
10. Lianidou E, Hoon D. Circulating tumor cells and circulating tumor DNA. In: Nader R, Horrath A, Wittwer C, editors. Tietz textbook of clinical chemistry and molecular diagnostics. 6th ed. Elsevier Ltd., Amsterdam, Netherlands; 2017. P. 1111–1144.
11. Soglia S, Pérez-Anker J, Lobos Guede N, et al. Diagnostics using non-invasive technologies in dermatological oncology. *Cancers (Basel).* 2022;14(23):5886. EDN: CWEZMR doi: 10.3390/cancers14235886
12. Murphy R. *Introduction to AI robotics*, second edition. MIT Press, Cambridge, MA, USA; 2019. 648 p.
13. Mitra B, Craswell N. *An introduction to neural information retrieval.* Now Publishers Inc., Boston, MA, USA; 2018. P. 1–126. doi: 10.1561/1500000061
14. Patel N, Suthar T, Suthar H, Arora A. A study of tumours, tumour like lesions and cysts of epidermis and its appendages. *Ind J Clin Exp Dermatol.* 2018;4(3):194–200. doi: 10.18231/2581-4729.2018.0042
15. Goel P, Kaur S, Garg A, et al. A clinicopathological study of skin tumors from a tertiary care centre in North India. *Indian Dermatol Online J.* 2021;12(1):66–71. doi: 10.4103/idoj.IDOJ_257_20
16. Shrivastava V, Tangde A, Joshi A, Bindu R. Clinicopathological study of skin tumours. *Int J Res Med Sci*. 2019;7(5):1712–1719. doi: 10.18203/2320-6012.ijrms20191664
17. Alsaad KO, Obaidat NA, Ghazarian D. Skin adnexal neoplasms. Part 1: An approach to tumours of the pilosebaceous unit. *J Clin Patholog.* 2007;60(2):129–144. doi: 10.1136/jcp.2006.040337
18. Mahajan S, Mahaja A, Chopra M. A Retrospective study of morphology and histology of cutaneous appendageal tumours from Northern India. *Res J Med Sci.* 2024;18:114–119. doi: 10.59218/makrjms.2024.6.114.119
19. Sharma N, Nakra T, Agarwal S, et al. Cutaneous adnexal tumours: A study of 395 cases from a tertiary care hospital. *Indian J Dermatol.* 2023;68(1):41–44. doi: 10.4103/ijd.ijd_586_22
20. Sharma A, Paricharak DG, Nigam JS, et al. Histopathological study of skin adnexal tumours-institutional study in South India. *J Skin Cancer.* 2014;2014:543756. doi: 10.1155/2014/543756
21. Pappala P, Raksha S, Vasundara G, et al. Histopathological study of skin tumours. *Indian J Pathol Oncol.* 2019;6(4):543–547. doi: 10.18231/j.ijpo.2019.106
22. Pujani M, Madaan GB, Jairajpuri ZS, et al. Adnexal tumors of skin: An experience at a tertiary care center at Delhi. *Ann Med Health Sci Res.* 2016;6(5):280–285. doi: 10.4103/amhsr.amhsr_339_14
23. Rajalakshmi V, Selvakumar S, Rajeswari K, et al. Case series of skin adnexal tumours. *J Clin Diagn Res.* 2014;8(9):FC07-10. doi: 10.7860/JCDR/2014/8710.4844
24. Nair PS. A clinicopathologic study of skin appendageal tumors. *Indian J Dermatol Venereol Leprol*. 2008;74(5):550. doi: 10.4103/0378-6323.44339

ОБ АВТОРАХ

Автор, ответственный за переписку:
Леккала Среедеви, доцент, специалист по дерматологии, венерологии и лепрологии;
ORCID: 0009-0006-3239-320X;
e-mail: drsreelekkala@gmail.com

Соавторы:
Д. Эдукондала Рао, доцент дерматологии, венерологии и лепрологии;
ORCID: 0009-0002-2440-8994;
e-mail: dhanyasiekora39@gmail.com

А. Виджайя Кумари, доцент, специалист по дерматологии, венерологии и лепрологии;
e-mail: drvijayakabburam@gmail.com

Мачани Нихарика, мл. сотр. отделения дерматологии, венерологии и лепрологии;
ORCID: 0009-0009-7709-8302;
e-mail: harikamachani@gmail.com

П. Сравани, доцент, специалист по патологии;
ORCID: 0000-0001-8859-6758;
e-mail: chenna2593@gmail.com

В. Сивасанкара Наик, профессор и глава отделения патологии;
ORCID: 0009-0001-5792-5456;
e-mail: vssnaik73@gmail.com

AUTHORS' INFO

The author responsible for the correspondence:
Lekkala Sreedevi, Associate Professor of DVL,
ORCID: 0009-0006-3239-320X;
e-mail: drsreelekkala@gmail.com

Co-authors:
D. Edukondala Rao, Associate Professor of DVL,
ORCID: 0009-0002-2440-8994;
e-mail: dhanyasiekora39@gmail.com

A. Vijaya Kumari, Associate Professor of DVL;
e-mail: drvijayakabburam@gmail.com

Machani Niharika, Junior Resident of DVL;
ORCID: 0009-0009-7709-8302;
e-mail: harikamachani@gmail.com

P. Sravani, Associate Professor of Pathology;
ORCID: 0000-0001-8859-6758;
e-mail: chenna2593@gmail.com

V. Sivasankara Naik, Professor & HOD of Pathology;
ORCID: 0009-0001-5792-5456;
e-mail: vssnaik73@gmail.com

клиническая практика 2024 Том 15 №2

ПОСТКОВИДНАЯ АСТЕНИЯ, САРКОПЕНИЯ И ГЕНЕРАЛИЗОВАННАЯ МЫШЕЧНАЯ СЛАБОСТЬ У ГЕРИАТРИЧЕСКИХ БОЛЬНЫХ

В.В. Белопасов[1], Д.К. Веселова[2]

[1] Астраханский государственный медицинский университет, Астрахань, Российская Федерация

[2] Клиника-Сити, Астрахань, Российская Федерация

АННОТАЦИЯ

Астения, саркопения, ограничение двигательной активности значительно распространены среди гериатрических пациентов в постковидном периоде. Внедрение SARS-CoV-2 в организм человека запускает системные воспалительные реакции, оказывая прямое и опосредованное патологическое воздействие на скелетные мышцы. Проявлениями постковидного синдрома могут быть дисфункциональные нарушения органов и систем, включающие астению, мышечную слабость, одышку, боль в груди, когнитивные нарушения, депрессию, тревогу и нарушения сна. Сопутствующие гипоксемия, коморбидность и длительная гиподинамия способствуют изменениям структуры и функциональности мышечных волокон. Одним из новейших диагностических трендов является акцент на оценку индекса ALMI, свидетельствующего о том, что снижение мышечной массы верхних и нижних конечностей является возможной причиной развития функциональных ограничений у пациентов, перенёсших COVID-19. Реабилитация пациентов, перенёсших COVID-19, предполагает ежедневное выполнение физических упражнений с отягощением с учётом переносимости нагрузок, а также обязательную медикаментозную, нутритивную и психологическую поддержку.

Ключевые слова: *астения; саркопения; постковидный период; индекс ALMI.*

Для цитирования:

Белопасов В.В., Веселова Д.К. Постковидная астения, саркопения и генерализованная мышечная слабость у гериатрических больных. *Клиническая практика.* 2024;15(2):51–58. doi: https://doi.org/10.17816/clinpract629475

Поступила 27.03.2024 Принята 19.05.2024 Опубликована online 25.06.2024

ВВЕДЕНИЕ

Неожиданно и громко пронеслась по миру пандемия COVID-19 и привела к далеко идущим последствиям во всех сферах жизни общества. Проявления и осложнения заболевания, по многочисленным наблюдениям, носят гетерогенный характер, однако наиболее тяжёлое течение болезни отмечается у пожилых людей ввиду комбинированного воздействия множества факторов, в частности истощения их физиологических, когнитивных, функциональных резервов, известных как старческая астения, или «старческая хрупкость» [1]. Зачастую сопутствующая «старческой хрупкости» саркопения — возрастассоциированное поражение скелетной мускулатуры с прогрессирующей потерей мышечной массы и силы — увеличивает восприимчивость пожилого человека к инфекционным агентам и повышает риск развития негативных последствий. Действительно, более высокая летальность вследствие перенесённой COVID-19 наблюдается у пожилых пациентов с диагностированной саркопенией [2].

Актуальность публикации объясняется медико-социальной значимостью астении и мышечной слабости у лиц пожилого возраста. Кроме того, тематика постковидной астении и саркопении у гериатрических больных, невзирая на злободневность и значимость, остаётся недостаточно освещённой как в отечественной, так и зарубежной литературе. Целью научного обзора является расширение знаний о подходах к диагностике и лечению генерализованной мышечной слабости в целом и в составе постковидного синдрома, что способствует укреплению и развитию мультидисциплинарного подхода к возможности управления процессами старения.

POST-COVID ASTHENIA, SARCOPENIA AND MUSCLE WEAKNESS AMONG GERIATRIC PATIENTS

V.V. Belopasov[1], D.K. Veselova[2]

[1] Astrakhan State Medical University, Astrakhan, Russian Federation

[2] Clinic City, Astrakhan, Russian Federation

ABSTRACT

Sarcopenia, asthenia, and motor activity restriction are common among geriatric patients in the post-COVID period. The SARS-CoV-2 virus triggers a cytokine storm in the human body and induces a direct viral effect on skeletal muscles. Manifestations of post-acute sequelae of COVID-19 (PASC) can include organ and system dysfunction, asthenia, muscle weakness, dyspnea, chest pain, cognitive impairment, depression, anxiety, and sleep disorders. Hypoxemia, comorbidity, and prolonged inactivity contribute to changes in the structure and functionality of the muscular fibers. One of the recent studies is ALMI-index, which indicates that a decrease in muscle mass of the upper and lower extremities may cause functional limitations in patients with long-COVID conditions. Rehabilitation of patients with post-COVID syndrome involves daily exercise with weights, considering load tolerance; mandatory medication; and nutritional and psychological support.

Keywords: *sarcopenia; long-COVID; ALMI-index; asthenia.*

For citation:

Belopasov VV, Veselova DK. Post-covid asthenia, sarcopenia and muscle weakness among geriatric patients. *Journal of Clinical Practice*. 2024;15(2):51–58. doi: https://doi.org/10.17816/clinpract629475

Submitted 27.03.2024 Revised 19.05.2024 Published online 25.06.2024

ТЕЧЕНИЕ САРКОПЕНИИ В КОНТЕКСТЕ ПОСТКОВИДНОГО СИНДРОМА

У пациентов с саркопенией в большинстве случаев отмечаются высокие показатели по шкале NEWS-2 (National Early Warning Score) наряду с повышением С-реактивного белка в крови как свидетельство тяжёлого течения COVID-19. Группа исследователей во главе с J.W. Kim [3] выделяет перекрёстное взаимодействие между скелетной мускулатурой и иммунной системой как основополагающий связующий фактор между саркопенией и клиническим течением COVID-19. Скелетные мышцы способны высвобождать множество миокинов, участвующих в аутокринной и паракринной регуляции [4]. К таким миокинам относят, например, интерлейкины (interleukin, IL) 6 и 15, которые стимулируют не только пролиферацию и активацию нейтрофилов, NK-клеток и CD8+T-лимфоцитов, но и воздействуют на метаболизм мышечной ткани [4, 5]. При инфицировании снижение продукции IL-15 может способствовать плохому иммунному ответу против SARS-CoV-2. Кроме того, дизрегуляция выработки миокинов провоцирует провоспалительные процессы в клетках и тканях [6, 7].

Не меньший научный интерес вызывает течение саркопении при постковидном синдроме (postacute sequelae of COVID-19, PASC), чья природа, безусловно, является полиэтиологичной [8, 9]. Проявлениями PASC могут быть дисфункциональные нарушения органов и систем, сохраняющиеся после перенесённой инфекции более 3 месяцев либо возникшие *de novo* после выздоровления [10, 11], включающие астению, мышечную слабость, одышку, боль в груди, когнитивные нарушения, депрессию, тревогу и нарушения сна [12]. При обследовании во время госпитализации удельный вес миалгий и утомляемости в зависимости от возраста и выраженности респираторного синдрома составляет от 14,4 до 100% [13].

У пациентов с проявлениями «старческой хрупкости» и саркопенией отмечалось более выраженное проявление симптомов постковидного синдрома. У многих наблюдалась трансформация субклинических форм мышечной слабости (динапении, миопении, пресаркопении) в клинически выраженную саркопению из-за интенсивных катаболических процессов, длительного постельного режима, потери веса, недостаточного поступления белка и применения стероидных гормонов в процессе лечения. Некоторые клинические наблюдения показали, что пациенты с перенесённым COVID-19 подвергаются высокому риску развития миозита и рабдомиолиза [10, 14].

По результатам исследований, проведённых в период с 2020 по 2023 год с целью сравнительной характеристики симптомов long-COVID (постковидный синдром) у пациентов с пре- и саркопенией со здоровой когортой, установления прогрессирования старческой астении на фоне постковидного синдрома, а также контроля клинических проявлений саркопении и «старческой хрупкости» в динамике [10, 14, 15], обнаружено следующее.

Пожилые пациенты с высокими (от 6 баллов и выше) показателями шкалы CFS (Clinical Frailty Scale), оценивающей степень тяжести старческой астении, чаще демонстрировали тяжёлое атипичное течение коронавирусной инфекции в сочетании с делирием, что закономерно сопровождалось бóльшей продолжительностью госпитализации. Результаты измерения окружности плеча и голени, оценки опросника SARC-F (A Simple Questionnaire to Rapidly Diagnose Sarcopenia), используемого для скрининга саркопении у данной группы пациентов, подтверждали наличие пресаркопении и зачастую саркопении, обусловливающих ограничение функциональной активности, через месяц после выписки из стационара. Эти нарушения, как правило, сохранялись длительно и повышали риск повторной госпитализации [15–18]. Через 3 месяца у исследуемой когорты с постковидным синдромом оставались жалобы на одышку при минимальной физической нагрузке, миалгии, утомляемость и снижение работоспособности, а также клинические признаки атрофии скелетных мышц. Те же нарушения выявлялись и по истечении 6 месяцев. Таким образом, связь между постковидным синдромом и прогрессированием патологического процесса скелетной мышечной ткани подтверждалась. Наибольший прирост индекса хрупкости (Frailty Index, FI) отмечался в течение первого месяца после разрешения COVID-19 [10].

«Хрупкие» пациенты ожидаемо были старше, чем здоровые индивидуумы. Эти данные согласуются с тем фактом, что накопление дефицитов и снижение физиологических резервов усиливаются с возрастом и, как и ожидалось, с распространённостью слабости. По многочисленным статистическим данным установлено, что лица с диагностированной саркопенией чаще страдали гипертонией и сердечно-сосудистыми заболеваниями, чем пациенты, у которых саркопения отсутствовала [19].

В одном из недавно проведённых исследований [20] выявлена отчётливая связь между саркопенией и длительными проявлениями COVID-19. Следует отметить, что вывод сделан авторами на основании данных, полученных при обследовании гетерогенной группы больных, включавшей не только пациентов, которые лишь подозревали наличие у них заболевания (без клинического или тестового диагноза), но и тех, у кого инфекция SARS-CoV-2 была верифицирована. Более того, мышечная слабость констатировалась не с помощью валидизированных тестов, а путём стандартного анкетирования об уровне физической подготовки.

Результаты наблюдений T. Shinohara и соавт. [21] за пожилыми людьми с астенией, проживающими в японских общинах, показали объективное снижение у них силы сгибателей мышц нижних конечностей.

Известно, что саркопения, остро развивающаяся на фоне COVID-19, вследствие гиподинамии, снижения мотивации к регулярным нагрузкам и дефицита белкового питания нередко модифицируется в хроническую форму [22, 23]. По некоторым аналитическим данным [24], генерализованная атрофия скелетных мышц может быть обусловлена повышением уровня ангиотензина II по альтернативному пути и снижением уровня ангиотензинпревращающего фермента 2 (angiotensin-converting enzyme 2, ACE2).

У пациентов с саркопенией отмечается ослабление мышц, участвующих в акте дыхания, что осложняет лечение ковидассоциированной пневмонии и острого респираторного дистресс-синдрома, ухудшает прогноз постковидного синдрома [25]. Часто у пожилых лиц с астенией отмечается появление одышки *de novo* через 1–3 месяца после выписки из стационара, что может свидетельствовать о развитии саркопенической респираторной недостаточности [26].

Таким образом, последствия вирусной инвазии SARS-CoV-2 оказываются крайне неблагоприятными для пациентов пожилого и старческого возраста ввиду ускоренного катаболизма мышечной ткани и прогрессирования уже имеющейся симптоматики старческой астении и коморбидных заболеваний [27].

БИОХИМИЧЕСКИЕ, ГЕНЕТИЧЕСКИЕ И ЭПИГЕНЕТИЧЕСКИЕ ПРЕДИКТОРЫ РАЗВИТИЯ МЫШЕЧНОЙ СЛАБОСТИ В ПОСТКОВИДНОМ ПЕРИОДЕ

Симптомы поражения скелетной мускулатуры (мышечная боль/миалгия), мышечная слабость (от умеренной до выраженной), усталость и непереносимость физических нагрузок наблюдаются не только в остром, но и отдалённом постковидном периоде (так называемый long-COVID) [28, 29]. Миалгия и артралгия чаще возникают в отделении интенсивной терапии у пациентов с вынужденной

длительной иммобилизацией [30]. Высокая распространённость этих симптомов указывает на стойкие структурные и функциональные изменения в скелетных мышцах у пациентов с COVID-19. Исследования, проведённые в группах, различных по полу и возрасту, продемонстрировали примерно у 53–63% пациентов наличие одышки, усталости и мышечной слабости [31, 32]. Указанная симптоматика чаще встречалась у женщин и пациентов с тяжёлым течением COVID-19 [33, 34].

У отдельных заболевших тяжёлой формой COVID-19 с вынужденной иммобилизацией в отделении реанимации и интенсивной терапии площадь поперечного сечения прямой мышцы бедра уменьшилась на 30%, толщина переднего отдела четырёхглавой мышцы бедра — почти на 20% спустя 10 дней после их поступления в стационар. В постковидном периоде слабость разгибателей нижних и сгибателей верхних конечностей выявлялась у 75–85% пациентов в возрастном диапазоне от 40 до 88 лет [35]. Лица с ранее диагностированной саркопенией в 2 раза больше времени провели в стационаре, и уровень смертности среди них был в 8 раз выше, чем среди пациентов без саркопении [36].

Значительное количество публикаций посвящено роли SARS-CoV-2 в развитии мышечной слабости [37] и качественном изменении мышечных волокон в виде жировой инфильтрации, фиброза, повреждения структурных элементов саркомера (миозинолизиса) у пациентов из группы риска. К предрасполагающим факторам можно отнести гиподинамию, гиповитаминоз, хронические заболевания, женский пол, пожилой и старческий возраст, системное воспаление (рис. 1) [38–42]. В некоторых исследованиях при оценке возможных причин мышечной атрофии обращается внимание на активацию убиквитин-протеасомного пути и белков-кальпаинов [43]. Отмечен также факт повышения в крови креатинкиназы до уровней, сопоставимых с таковыми при рабдомиолизе [44], что указывает на быстрое разрушение скелетных мышц.

В скелетных мышцах пациентов, погибших от COVID-19, выявлены значительная инфильтрация их лейкоцитами и Т-клетками-киллерами, а также признаки дегенерации мышечных волокон [44]. У пациентов с тяжёлой формой COVID-19 и лёгочным фиброзом эти изменения тесно связаны с нарушением сигнального пути трансформирующего фактора роста β (transforming growth factor β, TGF-β) [45] и повышенной экспрессией ACE2 [24]. Z. Shi и соавт. [46] обратили также внимание на высокую степень фиброза мышечной части диафрагмы. По мнению



Рис. 1. Мультифакториальность развития генерализованной мышечной слабости у пациентов с постковидным синдромом.

Fig. 1. Multifactorial development of generalized muscle weakness in patients with post-COVID syndrome.

https://doi.org/10.17816/clinpract629475

C.J. Walsh и соавт. [47], у пациентов с миопатией критических состояний нарушена экспрессия генов, участвующих в регенерации скелетных мышц и образовании в них межклеточного матрикса, что, возможно, может способствовать развитию фиброза. T. Yang и соавт. [48] считают, что изменения метаболизма в мышечной ткани при саркопении пожилых связаны с белком-миокином GDF-15. Эти заключения могут стать важным ключом к пониманию механизмов возникновения стойкой мышечной слабости у пациентов с постковидным синдромом.

Известно, что вирус SARS-CoV-1 поражает скелетные мышцы посредством прямой вирусной инвазии, поскольку рецептор ACE2 широко экспрессируется в тканях опорно-двигательной системы [49]. Предполагается, что SARS-CoV-2, взаимодействуя с ACE2, проникает непосредственно в мышечные волокна. Основной мишенью вируса являются миобласты, что объясняет потерю регенеративных способностей скелетных мышц в постковидном периоде, поскольку миобласты не способны к активной дифференцировке, восстановлению структурных изменений, возникших при инфицировании [50].

Другими потенциальными механизмами поражения скелетной мускулатуры в остром и постковидном периоде являются активация миотоксических цитокинов, отложение иммунных комплексов в мышцах, поражение мышечных мембран миоцитов вирусными антигенами [51–53].

Гиподинамия является, пожалуй, главным предиктором развития мышечной слабости, будь это вынужденная длительная иммобилизация пациентов с тяжёлой формой COVID-19 в отделении реанимации и интенсивной терапии или изначально низкая физическая активность. Каждая из причин изменяет метаболические и сократительные свойства скелетных мышц, что приводит к дальнейшему снижению их функциональности, формируя порочный круг [54].

Ряд зарубежных публикаций описывает случаи, доказывающие, что кратковременное (до 10 дней) отсутствие двигательной активности может способствовать потере общей мышечной массы на 5%, а длительное (до 6 недель) — на ~20% [52]. Снижение мышечной силы в значительной степени объясняется ослаблением сократительной функции из-за уменьшения площади поперечного сечения мышечных волокон. Быстрее всего подвергаются атрофии мышечные волокна II типа, способные к интенсивной, но кратковременной работе. Поскольку волокна II типа вырабатывают в 5 раз больше энергии, чем волокна I типа, их атрофия приводит к снижению выносливости, что оказывает большее негативное влияние на повседневную активность больных, чем непосредственно снижение мышечной силы [55].

Объективным критерием степени поражения мышц, по мнению R. Ramírez-Vélez и соавт. [50], может служить индекс ALMI (Appendicular Lean Mass Index) — соотношение суммы мышечной массы верхних и нижних конечностей (ALM) к квадрату роста (height): ALMI=(ALM/height^2). Согласно рекомендациям Европейской рабочей группы по саркопении у пожилых людей (European Working Group on Sarcopenia in Older People, EWGSOP), показатели ALMI <6,0 кг/м^2 у женщин и <7,0 кг/м^2 у мужчин являются нижними пороговыми значениями общей мышечной массы [18]. У пациентов с постковидным синдромом критическое снижение мышечной массы, оценённое на основании индекса ALMI, показателей физической активности с использованием международного опросника IPAQ (International Questionnaire on Physical Activity), силы хвата, измеренной с помощью динамометра, выявляется значительно чаще по сравнению с неинфицированными пациентами.

Длительная иммобилизация не только приводит к потере мышечной массы и силы, но и провоцирует метаболические нарушения, которые в свою очередь приводят к повышенной утомляемости, непереносимости физических нагрузок и снижению максимального потребления кислорода вследствие снижения плотности митохондрий и способности к окислительному фосфорилированию [56, 57].

Стоит отдельно упомянуть о влиянии кортикостероидов, применяемых для лечения COVID-19, на развитие мышечной слабости. У пациентов с тяжёлым течением COVID-19 при назначении глюкокортикоидов достоверно снижались сила хвата и пройденное за определённый промежуток времени расстояние, что свидетельствовало о негативном воздействии высоких дозировок данного лекарственного препарата на функцию скелетных мышц, но отсутствие корреляции между дозой гидрокортизона и уменьшением площади поперечного сечения четырёхглавой мышцы бедра свидетельствует, что роль лекарственных препаратов в формировании стойкой мышечной слабости не столь значительна [30].

КРАТКИЙ ОБЗОР ТЕРАПЕВТИЧЕСКОГО ПОДХОДА К ГЕНЕРАЛИЗОВАННОЙ МЫШЕЧНОЙ СЛАБОСТИ

Определяющим при выборе средств и методов лечения мышечной слабости у пациентов в постко-

видном периоде, безусловно, является интегративный подход. Реабилитация пациентов, перенёсших COVID-19 в тяжёлой и лёгкой форме, предполагает ежедневное выполнение физических упражнений с отягощением с учётом переносимости нагрузок; обязательную медикаментозную, нутритивную и психологическую поддержку. Силовые тренировки имеют доказанную эффективность в лечении всех форм мышечной слабости. Физические упражнения уменьшают местное и системное воспаление, способствуют коррекции метаболических нарушений [58, 59]. Отдельного внимания заслуживает изучение применения высокоинтенсивного интервального тренинга (High Intensive Interval Trening, HIIT) в качестве ведущего метода физической реабилитации ослабленных пациентов [60]. Нагрузка должна тщательно оцениваться врачами лечебной физкультуры, реабилитологами; план тренировок и веса отягощений должен соответствовать самочувствию и возможностям пациента, так как у ряда больных с PASC недомогание после физической нагрузки, мышечные боли являются фактором, осложняющим продолжение восстановительного лечения.

Единый терапевтический алгоритм лечения саркопении в настоящее время не определён. Расширение областей исследования в данном направлении следует рассматривать с позиции первостепенной важности относительно восстановления пациентов с COVID-ассоциированной мышечной слабостью.

Генерализованная мышечная слабость, миалгия, ограничение двигательной активности являются ключевыми симптомами пациентов в постковидном периоде. Аналитические данные свидетельствуют о том, что в основе этих симптомов могут лежать потеря мышечной массы и силы вследствие дизрегуляции миокинов, снижение уровня ACE2 в мышечной ткани, атрофия, фиброз мышечных волокон. Усугубляющими факторами являются непосредственная инвазия SARS-CoV-2 в скелетные мышцы, инициированное цитокиновым штормом системное воспаление, гипоксемия, вынужденная длительная гиподинамия, недостаточное белковое питание, коморбидные заболевания, побочный эффект приёма глюкокортикоидов.

Саркопения чаще констатируется у пациентов с длительным пребыванием в стационаре. При её развитии отмечается снижение силы мышц, в том числе участвующих в акте дыхания, что осложняет лечение ковидассоциированной пневмонии и острого респираторного дистресс-синдрома, ухудшает прогноз и, кроме того, обусловливает значительно более высокий уровень смертности от коронавирусной инфекции COVID-19 [2, 26, 36]. Потеря мышечной массы является предполагаемой достоверной причиной развития и прогрессирования функциональных ограничений у пациентов старшего возраста не только в постковидном и лонгковидном периоде, при этом отягчающим фактором служит наличие коморбидных заболеваний [61].

ЗАКЛЮЧЕНИЕ

Бесспорно, необходимо дальнейшее, более углублённое исследование форм мышечной патологии в постковидном периоде. Не менее важно создание клинических рекомендаций для врачей поликлиник и стационаров, предоставляющих возможность правильно диагностировать и лечить проявления мышечной слабости и астении у гериатрических больных.

ДОПОЛНИТЕЛЬНАЯ ИНФОРМАЦИЯ

Источник финансирования. Авторы заявляют об отсутствии внешнего финансирования при проведении поисково-аналитической работы.

Конфликт интересов. Авторы декларируют отсутствие явных и потенциальных конфликтов интересов, связанных с публикацией настоящей статьи.

Вклад авторов. *В.В. Белопасов* — идея и концепция обзора, анализ литературы, написание текста статьи; *Д.К. Веселова* — анализ литературы, написание текста статьи, иллюстрация. Авторы подтверждают соответствие своего авторства международным критериям ICMJE (все авторы внесли существенный вклад в разработку концепции, проведение поисково-аналитической работы и подготовку статьи, прочли и одобрили финальную версию перед публикацией).

ADDITIONAL INFORMATION

Funding source. This study was not supported by any external sources of funding.

Competing interests. The authors declare that they have no competing interests.

Authors' contribution. *V.V. Belopasov* — concept of the review, literature analysis, manuscript editing; *D.K. Veselova* — literature analysis, manuscript, illustrations. The authors made a substantial contribution to the conception of the work, acquisition, analysis, interpretation of data for the work, drafting and revising the work, final approval of the version to be published and agree to be accountable for all aspects of the work.

https://doi.org/10.17816/clinpract629475

ЛИТЕРАТУРА / REFERENCES

1. Веселова Д.К., Белопасов В.В. Старческая астения и старческая апатия в повседневной клинической практике в условиях пандемии новой коронавирусной инфекции COVID-19 // *Клиническая практика*. 2022. Т. 13, № 1. С. 66–78. [Veselova DK, Belopasov VV. Frailty and senile apathy in the everyday clinical practice in the conditions of COVID-19. *J Clin Pract*. 2022;13(1): 66–78]. EDN: ZRCWPY doi: 10.17816/clinpract104831
2. Dennis A, Wamil M, Alberts J, et al. Multiorgan impairment in low-risk individuals with post-COVID-19 syndrome: A prospective, community-based study. *BMJ Open.* 2021;11(3):e048391. EDN: GWXGCT doi: 10.1136/bmjopen-2020-048391
3. Kim JW, Yoon JS, Kim EJ, et al. Prognostic implication of baseline sarcopenia for length of hospital stay and survival in patients with coronavirus disease 2019. *J Gerontol A Biol Sci Med Sci*. 2021;76(8):e110–e116. doi: 10.1093/gerona/glab085
4. Rovere Querini P, De Lorenzo R, Conte C. Post-COVID-19 follow-up clinic: Depicting chronicity of a new disease. *Acta Biomed.* 2020;20(9-S):22–28. doi: 10.23750/abm.v91i9-S.10146
5. Rovere-Querini P, Tresoldi C, Conte C, et al. Biobanking for COVID-19 research. *Panminerva Med.* 2022;64(2):244–252. EDN: OPROIG doi: 10.23736/S0031-0808.20.04168-3
6. Malmstrom TK, Morley JE. SARC-F: A simple questionnaire to rapidly diagnose sarcopenia. *JAMDA.* 2013;14(8):531–532. doi: 10.1016/j.jamda.2013.05.018
7. Rubenstein LZ, Harker JO, Salva A, et al. Screening for undernutrition in geriatric practice: Developing the short-form mini-nutritional assessment (MNA-SF). *J Gerontol.* 2001;56(6):M366–372. doi: 10.1093/gerona/56.6.m366
8. Ackermann M, Verleden SE, Kuehnel M, et al. Pulmonary vascular endothlialitis, thombosis, and angiogenesis in COVID-19. *NEJM.* 2020;383(2):120–128. doi: 10.1056/NEJMoa2015432
9. Puntmann VO, Carerj ML, Wieters I, et al. Outcomes of cardiovascular magnetic resonance imaging in patients recently recovered from coronavirus disease 2019 (COVID-19). *JAMA Cardiol.* 2020;5(11):1265–1273. EDN: RIODCA doi: 10.1001/jamacardio.2020.3557
10. Damanti S, Cilla M, Cilona M, et al. Prevalence of long COVID-19 symptoms after hospital dischargein frail and robust patients. *Front Med*. 2022;(9):834887. EDN: OMKZAO doi: 10.3389/fmed.2022.834887
11. Tenforde MW, Kim SS, Lindsell CJ, et al. Symptom duration and risk factors for delayed return to usual health among outpatients with COVID- 19 in a multistate health care systems network--United States. *Morbid Mortal Wkly Rep.* 2020;69(30):993–998. doi: 10.15585/mmwr.mm6930e1
12. Raveendran AV. Long COVID-19: Challenges in the diagnosis and proposed diagnostic criteria. *Diabetes Metab Syndr.* 2021;15(1):145–146. doi: 10.1016/j.dsx.2020.12.025
13. Белопасов В.В., Яшу Я., Самойлова Е.М., Баклаушев В.П. Поражение нервной системы при COVID-19 // Клиническая практика. 2020. Т. 11, № 2. С. 60–80. [Belopasov VV, Yashu Y, Samoilova EM, Baklaushev VP. Nervous system damage in SOVID-19. *J Clin Pract*. 2020;11(2):60–80]. EDN: JLSSLO doi: 10.17816/clinpract34851
14. Piotrowicz K, Gąsowski J, Michel JP, Veronese N. Post-COVID-19 acute sarcopenia: Physiopathology and management. *Aging Clin Exp Res*. 2021;33(10):2887–2898. EDN: RHRMZN doi: 10.1007/s40520-021-01942-8
15. De Giorgio MR, Di Noia S, Morciano C, Conte D. The impact of SARS-CoV-2 on skeletal muscles. *Acta Myol*. 2020;39(4): 307–312. doi: 10.36185/2532-1900-034
16. Van Seben R, Reichardt LA, Aarden JJ, et al. The course of geriatric syndromes in acutely hospitalized older adults: The hospital-ADL study. *J Am Med Dir Assoc.* 2019;20(2):152–158.e2. doi: 10.1016/j.jamda.2018.08.003
17. Reichardt LA, van Seben R, Aarden JJ, et al. Trajectories of cognitive-affective depressive symptoms in acutely hospitalized older adults: The hospital-ADL study. *J Psychosom Res.* 2019;(120):66–73. doi: 10.1016/j.jpsychores.2019.03.011
18. Hoyer EH, Needham DM, Atanelov L, et al. Association of impaired functional status at hospital discharge and subsequent rehospitalization. *J Hosp Med.* 2014;9(5):277–282. doi: 10.1002/jhm.2152
19. Bellelli G, Rebora P, Valsecchi MG, et al.; COVID-19 Monza Team Members. Frailty index predicts poor outcome in COVID-19 patients. *Intensive Care Med.* 2020;46(8):1634–1636. EDN: SEPGUS doi: 10.1007/s00134-020-06087-2
20. Jones R, Davis A, Stanley B, et al. Risk predictorsand symptom features of long COVID within a broad primary care patientpopulation including both tested and untested patients. *Pragmat Obs Res*. 2021;(12):93–104. doi: 10.2147/POR.S31618638
21. Shinohara T, Saida K, Tanaka S, Murayama A. Association between frailty and changes in lifestyle and physical or psychological conditions among older adults affected by the coronavirus disease 2019 countermeasures in Japan. *Geriatr Gerontol Int.* 2021;21(1):39–42. doi: 10.1111/ggi.14092
22. Damanti S, Azzolino D, Roncaglione C, et al. Efficacy of nutritional interventions as stand-alone or synergistic treatments with exercise for the management of sarcopenia. *Nutrients.* 2019;11(9):1991. doi: 10.3390/nu11091991
23. Yamada M, Kimura Y, Ishiyama D, et al. Effect of the COVID-19 epidemic on physical activity in community-dwelling older adults in Japan: A cross-sectional online survey. *J Nutr Health Aging.* 2020;24(9):948–950. EDN: HPTQJB doi: 10.1007/s12603-020-1424-2
24. Bahat G. COVID-19 and the renin angiotensin system: Implications for the older adults. *J Nutr Health Aging.* 2020; 24(7):699–704. EDN: SIOIYR doi: 10.1007/s12603-020-1403-7
25. Ohara DG, Pegorari MS, Dos Santos NL, et al. Respiratory muscle strength as a discriminator of sarcopenia in community-dwelling elderly: A cross-sectional study. *J Nutr Health Aging.* 2018; 22(8):952–958. EDN: HWRFVK doi: 10.1007/s12603-018-1079-4
26. Белопасов В.В., Белопасова А.В., Веселова Д.К. Инволюционные формы патологии скелетной мускулатуры // Медицинский алфавит. 2022. № 32. С. 17–24. [Belopasov VV, Belopasova AV, Veselova DK. Involutionary forms of skeletal muscle pathology. *Meditsinskii alfavit*. 2022;(32):17–24]. EDN: WUXSUA doi: 10.33667/2078-5631-2022-32-17-24
27. Barnes M, Heywood AE, Mahimbo A, et al. Acute myocardial infarction and influenza: A meta-analysis of case-control studies. *Heart.* 2015;101(21):1738–1747. doi: 10.1136/heartjnl-2015-307691
28. Soares MN, Eggelbusch M, Naddaf E, et al. Skeletal muscle alterations in patients with acute COVID-19 and post-acute sequelae of COVID-19. *J Cachexia Sarcopenia Muscle*. 2022;13(1):11–22. EDN: TAXEUE doi: 10.1002/jcsm.12896
29. Carfi A, Bernabei R, Landi F. Persistent symptoms in patients after acute COVID-19. *JAMA*. 2020;324(6):603–605. doi: 10.1001/jama.2020.12603
30. Pleguezuelos E, del Carmen A, Llorensi G, et al. Severe loss of mechanical efficiency in COVID-19 patients. *J Cachexia Sarcopenia Muscle*. 2021;12(4):1056–1063. doi: 10.1002/jcsm.12739
31. Gautam N, Madathil S, Tahani N, et al. Medium-term outcome of severe to critically ill patients with SARS-CoV-2 infection. *Clin Infect Dis*. 2022;74(2):301–308. doi: 10.1093/cid/ciab341
32. Huang C, Huang L, Wang Y, et al. 6-Month consequences of COVID-19 in patients discharged from hospital: A cohort study. *Lancet*. 2021;397(10270):220–232. doi: 10.1016/S0140-6736(20)32656-8
33. Sudre CH, Murray B, Varsavsky T, et al. Attributes and predictors of long COVID. *Nat Med*. 2021;27(4):626–631. EDN: KSEJGQ doi: 10.1038/s41591-021-01292-y
34. Nalbandian A, Sehgal K, Gupta A, et al. Post-acute COVID-19 syndrome. *Nat Med*. 2021;27(4):601–615. doi: 10.1038/s41591-021-01283-z
35. De Andrade-Junior MC, de Salles IC, de Brito CM, et al. Skeletal muscle wasting and function impairment in intensive care patients with severe COVID-19. *Front Physiol*. 2021;(12):640973. doi: 10.3389/fphys.2021.640973

36. Paneroni M, Simonelli C, Saleri M, et al. Muscle strength and physical performance in patients without previous disabilities recovering from COVID-19 pneumonia. *Am J Phys Med Rehabil*. 2021;100(2):105–109. EDN: RMAPLN doi: 10.1097/PHM.0000000000001641
37. Kim JW, Yoon JS, Kim EJ, et al. Prognostic implication of baseline sarcopenia for length of hospital stay and survival in patients with coronavirus disease 2019. *J Gerontol A Biol Sci Med Sci*. 2021;76(8):e110–e116. doi: 10.1093/gerona/glab085
38. Yang T, Li Z, Jiang L, et al. Risk factors for intensive care unit-acquired weakness: A systematic review and meta-analysis. *Acta Neurol Scand*. 2018;138(2):104–114. doi: 10.1111/ane.12964
39. Mohammadi B, Schedel I, Graf K, et al. Role of endotoxin in the pathogenesis of critical illness polyneuropathy. *J Neurol*. 2008;255(2):265–272. doi: 10.1007/s00415-008-0722-0
40. Lacomis D, Giuliani MJ, van Cott A, Kramer DJ. Acute myopathy of intensive care: Clinical, electromyographic, and pathological aspects. *Ann Neurol*. 1996;40(4):645–654. doi: 10.1002/ana.410400415
41. Al-Lozi MT, Pestronk A, Yee WC, et al. Rapidly evolving myopathy with myosin-deficient muscle fibers. *Ann Neurol*. 1994;35(3):273–279. doi: 10.1002/ana.410350306
42. Bierbrauer J, Koch S, Olbricht C, et al. Early type II fiber atrophy in intensive care unit patients with nonexcitable muscle membrane. *Crit Care Med*. 2012;40(2):647–650. doi: 10.1097/CCM.0b013e31823295e6
43. Wollersheim T, Woehlecke J, Krebs M, et al. Dynamics of myosin degradation in intensive care unit-acquired weakness during severe critical illness. *Intensive Care Med*. 2014;40(4):528–538. doi: 10.1007/s00134-014-3224-9
44. Aschman T, Schneider J, Greuel S, et al. Association between SARS-CoV-2 infection and immune-mediated myopathy in patients who have died. *JAMA Neurol.* 2021;78(8):948–960. doi: 10.1001/jamaneurol.2021.2004
45. Stukalov A, Girault V, Grass V, et al. Multilevel proteomics reveals host perturbations by SARS-CoV-2 and SARS-CoV. *Nature*. 2021;594(7862):246–252. EDN: AJPQPV doi: 10.1038/s41586-021-03493-4
46. Shi Z, de Vries HJ, Vlaar AP, et al. Diaphragm pathology in critically ill patients with COVID-19 and postmortem findings from 3 medical centers. *JAMA Intern Med*. 2021;181(1):122–124. doi: 10.1001/jamainternmed.2020.6278
47. Walsh CJ, Batt J, Herridge MS, et al. Transcriptomic analysis reveals abnormal muscle repair and remodeling in survivors of critical illness with sustained weakness. *Sci Rep*. 2016;(6):29334. doi: 10.1038/srep29334
48. Yang T, Li Z, Jiang L, et al. Risk factors for intensive care unit-acquired weakness: A systematic review and meta-analysis. *Acta Neurol Scand*. 2018;138(2):104–114. doi: 10.1111/ane.12964
49. Leung TW, Wong KS, Hui AC, et al. Myopathic changes associated with severe acute respiratory syndrome: A postmortem case series. *Arch Neurol*. 2005;62(7):1113–1117. doi: 10.1001/archneur.62.7.1113
50. Ramírez-Vélez R, Legarra-Gorgoñon G, Oscoz-Ochandorena S, et al. Reduced muscle strength in patients with long-COVID-19 syndrome is mediated by limb muscle mass. *J Appl Physiol (1985)*. 2023;134(1):50–58. EDN: HYPAJI doi: 10.1152/japplphysiol.00599.2022
51. Rudroff T, Workman CD, Ponto LL. 18 F-FDG-PET imaging for post-COVID-19 brain and skeletal muscle alterations. *Viruses*. 2021;13(11):2283. doi: 10.3390/v13112283
52. Han Q, Zheng B, Daines L, Sheikh A. Long-term sequelae of COVID-19: A systematic review and meta-analysis of one-year follow-up studies on post-COVID symptoms. *Pathogens*. 2022;11(2):269. EDN: BPFUTB doi: 10.3390/pathogens11020269
53. Medrinal C, Prieur G, Bonnevie T, et al. Muscle weakness, functional capacities and recovery for COVID-19 ICU survivors. *BMC Anesthesiol*. 2021;21(1):64. EDN: GCASJI doi: 10.1186/s12871-021-01274-0
54. Marusic U, Narici M, Simunic B, et al. Nonuniform loss of muscle strength and atrophy during bed rest: A systematic review. *J Appl Physiol (1985)*. 2021;131(1):194–206. doi: 10.1152/japplphysiol.00363.2020
55. Tanriverdi A, Savci S, Kahraman BO, Ozpelit E. Extrapulmonary features of post-COVID-19 patients: Muscle function, physical activity, mood, and sleep quality. *Ir J Med Sci*. 2022;191(3): 969–975. EDN: IBYBRG doi: 10.1007/s11845-021-02667-3
56. Booth FW, Roberts CK, Laye MJ. Lack of exercise is a major cause of chronic diseases. *Compr Physiol*. 2012;2(2):1143–1211. EDN: NTJJCW doi: 10.1002/cphy.c110025
57. Hyatt H, Deminice R, Yoshihara T, Powers SK. Mitochondrial dysfunction induces muscle atrophy during prolonged inactivity: A review of the causes and effects. *Arch Biochem Biophys*. 2019;(662):49–60. EDN: YJWJYF doi: 10.1016/j.abb.2018.11.005
58. Bij de Vaate E, Gerrits KH, Goossens PH. Personalized recovery of severe COVID19: Rehabilitation from the perspective of patient needs. *Eur J Clin Invest*. 2020;50(7):e13325. doi: 10.1111/eci.13325
59. Valente AF, Jaspers RT, Wüst RC. Regular physical exercise mediates the immune response in atherosclerosis. *Exerc Immunol Rev*. 2021;27:42–53.
60. Atakan MM, Li Y, Kosar SN, et al. Evidence-based effects of high-intensity interval training on exercise capacity and health: A review with historical perspective. *Int J Environ Res Public Health*. 2021;18(13):7201. doi: 10.3390/ ijerph18137201
61. Белопасов В.В., Журавлева Е.Н., Нугманова Н.П., Абдрашитова А.Т. Постковидные неврологические синдромы // Клиническая практика. 2021. Т. 12, № 2. С. 69–82. [Belopasov VV, Zhuravleva EN, Nugmanova NP, Abdrashitova AT. Post-Covid-19 neurological syndromes. *J Clin Pract*. 2021;12(2): 69–82]. EDN: MZQWAN doi: 10.17816/clinpract71137

ОБ АВТОРАХ

Автор, ответственный за переписку:
Белопасов Владимир Викторович, д-р мед. наук, профессор;
адрес: Россия, 414000, Астрахань, ул. Бакинская, д. 121;
ORCID: 0000-0003-0458-0703;
eLibrary SPIN: 6098-1321;
e-mail: belopasov@yandex.ru

Соавтор:
Веселова Дарья Константиновна;
ORCID: 0000-0002-9777-5130;
eLibrary SPIN: 7599-0820;
e-mail: dorozhe_zolota007@mail.ru

AUTHORS' INFO

The author responsible for the correspondence:
Vladimir V. Belopasov, MD, PhD, Professor;
address: 121 Bakinskaya street,
414000 Astrakhan, Russia;
ORCID: 0000-0003-0458-0703;
eLibrary SPIN: 6098-1321;
e-mail: belopasov@yandex.ru

Co-author:
Daria K. Veselova;
ORCID: 0000-0002-9777-5130;
eLibrary SPIN: 7599-0820;
e-mail: dorozhe_zolota007@mail.ru

клиническая практика 2024 Том 15 №2

ВКЛАД ЦИРКАДНЫХ РИТМОВ В РАЗВИТИЕ НЕВРОЛОГИЧЕСКИХ НАРУШЕНИЙ ПОСЛЕ ДЛИТЕЛЬНОГО АНЕСТЕЗИОЛОГИЧЕСКОГО ОБЕСПЕЧЕНИЯ

Н.А. Мазуров[1], О.А. Кичерова[1], Т.Э. Вербах[1, 2], Л.И. Рейхерт[1], Ю.И. Доян[1, 3], В.А. Салтанова[1, 3]

[1] Тюменский государственный медицинский университет, Тюмень, Российская Федерация

[2] Западно-Сибирский медицинский центр, Тюмень, Российская Федерация

[3] Областная клиническая больница № 2, Тюмень, Российская Федерация

АННОТАЦИЯ

Несмотря на совершенствование методов до-, интра- и послеоперационного ухода, сохраняется проблема послеоперационных неврологических осложнений после длительного анестезиологического пособия. Одним из механизмов возникновения указанных осложнений могут быть нарушения циркадного ритма. Авторами представлен обзор литературных данных о распространённости, патофизиологических механизмах и факторах риска послеоперационных вегетативных и циркадных нарушений. Установлено, что нарушения циркадного ритма у хирургических больных наблюдаются на нескольких уровнях: нарушение цикла сна и бодрствования, снижение секреции мелатонина, нестабильность уровня кортизола и температуры тела, а также изменение вегетативного баланса в сторону симпатической регуляции. Указанные нарушения способствуют развитию постоперационной боли, неврологических, когнитивных и тревожно-депрессивных нарушений, препятствуют эффективной реабилитации и могут быть связаны с послеоперационной смертностью.

Ключевые слова: *постоперационные неврологические нарушения; нарушения циркадного ритма; вегетативная дисфункция; нарушения сна.*

Для цитирования:
Мазуров Н.А., Кичерова О.А., Вербах Т.Э., Рейхерт Л.И., Доян Ю.И., Салтанова В.А. Вклад циркадных ритмов в развитие неврологических нарушений после длительного анестезиологического обеспечения. *Клиническая практика.* 2024;15(2):59–64. doi: https://doi.org/10.17816/clinpract630310

Поступила 13.04.2024 Принята 10.05.2024 Опубликована online 22.06.2024

ВВЕДЕНИЕ

Внедрение минимально инвазивной хирургии и расширенных программ восстановления привело к уменьшению послеоперационных субъективных жалоб и повышению качества жизни пациентов [1–4]. Однако, несмотря на существенные улучшения в до-, интра- и послеоперационном уходе, у больных по-прежнему отмечаются субъективный дискомфорт со снижением общего самочувствия, повышенной утомляемостью, болями, когнитивными расстройствами и нарушениями сна, а в ряде случаев высокая заболеваемость и смертность [5–7]. Центральную роль в развитии постоперационных осложнений могут играть нарушения циркадных ритмов [8]. Биологические ритмы оказывают влияние на многочисленные функции организма, однако наиболее известными и хорошо изученными являются следующие: ритм сна и бодрствования, циркадный ритм высвобождения мелатонина и кортизола, ритм внутренней температуры, а также тонус вегетативной нервной системы. Их нарушения могут иметь негативные последствия для восстановления после операции [9].

В представленном обзоре обобщены современные данные о распространённости, патофизиологических механизмах и факторах риска послеоперационных вегетативных и циркадных нарушений.

Методология поиска источников

Научные публикации для написания обзора получены из научных электронных библиотек CyberLeninka, eLIBRARY, Google Scholar, а также электронной базы медико-биологических публикаций PubMed.

В ходе исследования использованы следующие критерии включения научных публикаций в обзор: монографии, моноцентровые когортные исследования, обзоры, исследования случай-контроль,

CONTRIBUTION OF CIRCADIAN RHYTHMS TO THE DEVELOPMENT OF NEUROLOGICAL DISORDERS AFTER PROLONGED ANESTHESIA

N.A. Mazurov[1], O.A. Kicherova[1], T.E. Verbakh[1, 2], L.I. Reikhert[1], J.I. Doyan[1, 3], V.A. Saltanova[1, 3]

[1] Tyumen State Medical University, Tyumen, Russian Federation

[2] West-Siberian Medical Center, Tyumen, Russian Federation

[3] Regional Clinical Hospital No 2, Tyumen, Russian Federation

ABSTRACT

Despite the improvement of pre-, intra- and postoperative care methods, the problem of the development of postoperative neurological complications following prolonged anesthesia remains. A mechanism of occurrence of these complications may be circadian rhythm disorders. This article presents a review of the literature data on the prevalence, pathophysiological mechanisms, and risk factors of postoperative autonomic and circadian disorders. Notably, circadian rhythm disorders in surgical patients are observed at several levels: disruption of the sleep and wakefulness cycle, decreased melatonin secretion, instability of cortisol levels and body temperature, and changes in the vegetative balance towards sympathetic regulation. These disorders contribute to the development of postoperative pain and cognitive and anxiety-depressive disorders, hinder effective rehabilitation, and may be associated with postoperative mortality.

Keywords: *postoperative neurological disorders; circadian rhythm disorders; autonomic dysfunction; sleep disorders.*

For citation:

Mazurov NA, Kicherova OA, Verbakh TE, Reikhert LI, Doyan JI, Saltanova VA. Contribution of circadian rhythms to the development of neurological disorders after prolonged anesthesia. *Journal of Clinical Practice*. 2024;15(2):59–64. doi: https://doi.org/10.17816/clinpract630310

Submitted 13.04.2024 Revised 10.05.2024 Published online 22.06.2024

а также клинические случаи, описывающие вегетативные и циркадные нарушения у хирургических больных в послеоперационном периоде.

Поиск литературных источников проведён по следующим ключевым словам: вегетативная нервная система (autonomic Nervous System), циркадные нарушения (circadian disturbances), вариабельность сердечного ритма (heart rate variability), ортостатическая гипотензия (orthostatic hypotension), послеоперационный период (postoperative period).

ОБЩАЯ АНЕСТЕЗИЯ И НАРУШЕНИЯ СНА

Сон — одна из наиболее регулируемых циркадными ритмами функций организма. Влияние хирургических вмешательств на циркадный ритм, в том числе на изменения послеоперационного сна, хорошо изучено [2, 9]. Исследования, в которых использовалась полисомнография, показывают, что послеоперационный сон чаще состоит из поверхностного сна (non-rapid eye movement, NREM, стадия I+II) с уменьшением длительности глубокого сна (NREM стадия III) и быстрого сна (rapid eye movement, REM) в первые две послеоперационные ночи. Со временем количество поверхностного сна снижается, а фазы быстрого и глубокого сна увеличиваются. Измерения актиграфа и данные дневника сна у пациентов показали, что послеоперационный сон характеризуется сокращением общего времени сна, ухудшением его качества и увеличением продолжительности дневного сна [10]. Кроме того, после операции увеличивается количество пробуждений. С клинической точки зрения, эти изменения важны, поскольку глубокий сон особенно важен для выздоровления. Представляет также интерес взаимосвязь между другими патологическими состояниями и сном. Так, нарушение сна стало значимым предиктором развития послеоперационной боли [11–13]. Предполагается, что постоперационное кратковременное лишение сна может увеличить экспрессию и активность кальциевых каналов L-типа в поясничном ганглии дорсального корешка [14].

Длительные нарушения сна могут увеличивать и возможность возникновения послеоперационных психоэмоциональных расстройств, в том числе депрессии [15]. Проблемы со сном приводили к несмертельному членовредительству и самоубийству у пациентов после бариатрической операции [16]. Согласно результатам метаанализа, ранее существовавшие нарушения сна могут быть ассоциированы с послеоперационным делирием [17]. В эксперименте было показано, что предоперационные нарушения сна могут усугублять послеоперационные когнитивные нарушения у пожилых мышей, усиливая хирургически вызванное нейровоспаление, повреждение нервов и нарушение гематоэнцефалического барьера [18]. Пациенты с когнитивным дефицитом после обширной абдоминальной операции имели плохое качество сна и значительно более частые ночные просыпания. Вполне вероятно, что нарушения сна и циркадных ритмов могут быть основой когнитивной дисфункции после серьёзной операции [19].

Общая анестезия — искусственно вызванное подобное глубокому сну обратимое состояние [19]. Пропофол и тиопентал-натрия повышают активность ГАМК-ергических нейронов в вентральном преоптическом ядре гипоталамуса, подавляя возбуждение и усиливая медленный сон (NREM) [20, 21]. Инфузия кетамина, напротив, повышает возбуждение и подавляет медленноволновой сон [22]. Совместное использование пропофола и фентанила в анестезии снижало секрецию мелатонина в первую ночь после операции [23]. В то же время ингаляционные анестетики не являются ГАМК-опосредованным снотворным средством и могут увеличивать секрецию мелатонина. Кроме того, анестетики могут по-разному влиять на структуру сна. Так, ингаляция севофлураном может вызывать уменьшение латентного периода перед быстрым сном, не влияя на бодрствование или медленный сон [24]. Изофлурановая анестезия без хирургического вмешательства не оказывает влияния на фазу быстрого или медленного сна, за исключением перехода от более глубоких (III) к более лёгким (I и II) стадиям медленного сна [25]. Некоторые исследования показали, что опиоиды могут вызывать послеоперационные нарушения сна, характеризующиеся снижением медленной фазы, дозозависимым подавлением быстрого сна, а также ранним пробуждением [26]. Существуют некоторые экспериментальные данные, указывающие на то, что общая анестезия изменяет молекулярные часы, которые зависят от генов *Per*, *Cry*, *Clock* и *Bma1* [27].

ОБЩАЯ АНЕСТЕЗИЯ И ГОРМОНАЛЬНЫЕ ИЗМЕНЕНИЯ

Одно из ранних хирургических исследований показало, что у женщин, перенёсших гинекологические операции, наблюдался значительно сниженный (уплощённый) ритм мелатонина в первую послеоперационную ночь [28]. Эти изменения были впоследствии подробно изучены в общей хирургической практике [2]. Хирургическое вмешательство приводит к снижению пиковой концентрации, среднего уровня и амплитуды секреции мелатонина в течение первых суток после операции, однако затем, на вторую ночь после операции, отмечается повышенная его продукция. Замечен также сдвиг в фазах, приводящий к тому, что пиковая концентрация мелатонина ночью наблюдается позже, чем до операции. Причина увеличения пика мелатонина на вторые послеоперационные сутки пока неясна. Возможно, что в это время анестетики метаболизируются, и происходит восстановление секреции мелатонина [29–32].

Существенные изменения продемонстрированы в отношении температуры тела и уровня кортизола. Так, зафиксирован значительный сдвиг в акрофазе ритма внутренней температуры тела. Это означает, что самые низкие температуры наблюдались днём и вечером, а самая высокая — ночью. Через два дня после операции были зафиксированы повышенная ночная температура при стабильно повышенном уровне кортизола [2, 33, 34].

НАРКОЗ И ВЕГЕТАТИВНЫЕ НАРУШЕНИЯ

Вариабельность сердечного ритма является выражением баланса между симпатической и парасимпатической нервной системой, на который в гомеостазе человека влияет циркадный ритм. Недавние исследования показали, что вариабельность сердечного ритма является независимым предиктором послеоперационных осложнений и отдалённой смертности при несердечных операциях [35, 36]. У пациентов, перенёсших как крупные, так и малые хирургические вмешательства, вариабельность сердечного ритма изменяется в периоперационном периоде [2, 37], при этом наблюдаются увеличение частоты сердечных сокращений и снижение активности парасимпатической системы даже при незначительных вмешательствах [2, 37]. После обширных абдоминальных операций обнаружено выраженное снижение амплитуды вариабельности сердечного ритма в ночное время, сопровождаемое изменениями сегмен-

та *ST*, указывающее на возможное ишемическое поражение сердца [2].

Хирургические вмешательства могут вызывать дисфункцию вегетативной нервной системы сердца у всех пациентов, независимо от наличия или отсутствия изначально вегетативной дисфункции [38].

Ортостатическая гипотензия является одним из основных признаков вегетативной недостаточности. Распространённость ортостатической непереносимости после оперативного вмешательства в различных исследованиях варьирует от 35,2 до 60,5% [39–43]. В систематическом обзоре и метаанализе событий ортостатической непереносимости, в котором проанализировано 21 исследование (140 525 пациентов), частота возникновения ортостатической непереносимости составляла от 2 до 52%, ортостатической гипотензии — от 1 до 46%, синкопе/вазовагальных явлений — от 0 до 18% [44]. Факторы, независимо связанные с ортостатической гипотензией, включали пожилой возраст, женский пол и послеоперационное употребление опиоидов [39, 40, 43]. Более высокие баллы индекса тяжести бессонницы (Insomnia Severity Index, ISI), более высокая парасимпатическая активность при анализе вариабельности сердечного ритма были ассоциированы с более высоким уровнем боли по визуальной аналоговой шкале [45].

Причина нестабильности послеоперационного артериального давления и реакции вариабельности сердечного ритма неясна, но может быть объяснена несколькими факторами, связанными с хирургическим вмешательством. Послеоперационные пациенты могут быть уязвимы к развитию ортостатической гипотензии из-за гиповолемии. В исследованиях выяснилось, что острая лёгкая кровопотеря как изолированный фактор не способствует развитию послеоперационной вегетативной дисфункции, оцениваемой по показателям вариабельности сердечного ритма [46–48]. Использование более высоких доз опиоидов потенциально может вызвать ортостатическую гипотензию, поскольку они обладают ваготоническим действием и ослабляют эфферентную барорефлекторную активность [49, 50]. Известно также, что парасимпатическая система является неотъемлемой частью «нейровоспалительного» рефлекса, действуя как отрицательная обратная связь для продукции цитокинов, поэтому относительное увеличение активности блуждающего нерва можно рассматривать как нормальную реакцию на послеоперационном этапе из-за хирургического воспаления [51].

ЗАКЛЮЧЕНИЕ

Нарушения циркадного ритма у хирургических больных наблюдаются на нескольких уровнях: нарушение цикла сна и бодрствования с уменьшением длительности глубокого сна (NREM стадия III) и быстрого сна (REM) и увеличением длительности поверхностного сна (NREM стадия I+II), снижение секреции мелатонина, изменение уровня кортизола и температуры тела, а также изменение вегетативного баланса в сторону симпатической нервной системы. Нарушения сна могут быть предикторами усиления послеоперационной боли, развития когнитивных нарушений, тревожно-депрессивных состояний. Изменения вариабельности сердечного ритма связаны с послеоперационной смертностью. Ортостатическая гипотензия препятствует ранней вертикализации и последующей реабилитации.

ДОПОЛНИТЕЛЬНАЯ ИНФОРМАЦИЯ

Источник финансирования. Авторы заявляют об отсутствии внешнего финансирования при подготовке статьи.

Конфликт интересов. Авторы декларируют отсутствие явных и потенциальных конфликтов интересов, связанных с публикацией настоящей статьи.

Вклад авторов. *Н.А. Мазуров, В.А. Салтанова, Ю.И. Доян* — поиск и анализ литературных источников; *Т.Э. Вербах, О.А. Кичерова* — обсуждение результатов и написание текста; *Л.И. Рейхерт* — редактирование. Авторы подтверждают соответствие своего авторства международным критериям ICMJE (все авторы внесли существенный вклад в разработку концепции, проведение поисково-аналитической работы и подготовку статьи, прочли и одобрили финальную версию перед публикацией).

ADDITIONAL INFORMATION

Funding source. This study was not supported by any external sources of funding.

Competing interests. The authors declare that they have no competing interests.

Authors' contribution. *N.A. Mazurov, V.A. Saltanova, Yu.I. Doyan* — search and analysis of literary sources; *T.E. Verbakh, O.A. Kicherova* — discussion of the results and manuscript writing; *L.I. Reikhert* — editing. All authors made a substantial contribution to the conception of the work, acquisition, analysis, interpretation of data for the work, drafting and revising the work, final approval of the version to be published and agree to be accountable for all aspects of the work.

https://doi.org/10.17816/clinpract630310

ЛИТЕРАТУРА / REFERENCES

1. Smolensky MH, Portaluppi F, Manfredini R, et al. Diurnal and twenty-four hour patterning of human diseases: Cardiac, vascular, and respir-atory diseases, conditions, and syndromes. *Sleep Med Rev*. 2015;(21):3–11. doi: 10.1016/j.smrv.2014.07.001
2. Gögenur I. Postoperative circadian disturbances. *Danish Medical Bulletin*. 2010;57(12):B4205.
3. Зотов П.Б., Аксельров М.А., Аксельров П.М., и др. *«Качество жизни» в клинической практике.* Тюмень, 2022. 352 с. [Zotov PB, Axelrov MA, Axelrov PM, et al. *'Quality of life' in clinical practice.* Tyumen; 2022. 352 p. (In Russ).] EDN: QXVIHN
4. Рейхерт Л.И., Кичерова О.А., Ахметьянов М.А. Связанное со здоровьем качество жизни в неврологической практике // *Академический журнал Западной Сибири.* 2022. Т. 18, № 3. С. 25–34. [Reichert LI, Kicherova OA, Akhmetyanov MA. Health-related quality of life in neurological practice. *Academic Journal West Siberia.* 2022;18(3):25–34]. EDN: TYISHP doi: 10.32878/sibir.22-18-03(96)-25-34
5. Aarts MA, Rotstein OD, Pearsall EA, et al. Postoperative ERAS interventions have the greatest impact on optimal recovery: experience with implementation of ERAS across multiple hospitals. *Ann Surg*. 2018;267(6):992–997. doi: 10.1097/SLA.0000000000002632
6. Hansen MV. Chronobiology, cognitive function and depressive symptoms in surgical patients. *Danish Med J*. 2014;61(9):B4914.
7. Kurbegovic S, Andersen J, Krenk L, Kehlet H. Delirium in fast-track colonic surgery. *Langenbecks Arch Surg*. 2015;400(4): 513–516. EDN: QUYWHW doi: 10.1007/s00423-015-1297-8
8. Kvaslerud T, Hansen MV, Rosenberg J, Gögenur I. Circadian aspects of post-operative morbidity and mortality: Circadian aspects of post-operative morbidity and mortality. *Acta Anaesthesiol Scand*. 2010;54:1157–1163. doi: 10.1111/j.1399-6576.2010.02296.x
9. Gögenur I, Wildschiøtz G, Rosenberg J. Circadian distribution of sleep phases after major abdominal surgery. *Brit J Anaesthesia*. 2008;100(1):45–49. EDN: IMLCBZ doi: 10.1093/bja/aem340
10. Gögenur I, Rosenberg-Adamsen S, Kiil C, et al. Laparoscopic cholecystectomy causes less sleep disturbancethan open abdominal surgery. *Surg Endoscopy*. 2001;15(12):1452–1455. EDN: ASTOYJ doi: 10.1007/s004640090086
11. Alkire MT, Hudetz AG, Tononi G. Consciousness and anesthesia. *Science*. 2008;322(5903):876–880. doi: 10.1126/science.1149213
12. Jiang-Xie LF, Yin L, Zhao S, et al. A common neuroendocrine substrate for diverse general anesthetics and sleep. *Neuron*. 2019;102(5):1053–1065. doi: 10.1016/j.neuron.2019.03.033
13. Fukuda S, Yasuda A, Lu Z, et al. [Effect sites of anesthetics in the central nervous system network-looking into the mechanisms for natural sleep and anesthesia. (In Japanese)]. *Masui*. 2011;60(5):544–558. EDN: OLMOTT
14. Kushikata T, Sawada M, Niwa H, et al. Ketamine and propofol have opposite effects on postanesthetic sleep architecture in rats: Relevance to the endogenous sleep-wakefulness substances orexin and melanin-concentrating hormone. *J Anesth*. 2016;30(3):437–443. EDN: RDHRSG doi: 10.1007/s00540-016-2161-x
15. Guo XY, Luo AL, Ren HZ, et al. [Perioperative melatonin secretion rhyme in patients undergoing coronary artery bypass grafting surgery. (In Chinese)]. *Zhongguo Yi Xue Ke Xue Yuan Xue Bao*. 2003;25(5):594–598.
16. Pick J, Chen Y, Moore JT, et al. Rapid eye movement sleep debt accrues in mice exposed to volatile anesthetics. *Anesthesiology*. 2011;115(4):702–712. doi: 10.1097/ALN.0b013e31822ddd72
17. Wren-Dail MA, Dauchy RT, Blask DE, et al. Effect of isoflurane anesthesia on circadian metabolism and physiology in rats. *Comp Med*. 2017;67(2):138–146.
18. Dimsdale JE, Norman D, DeJardin D, Wallace MS. The effect of opioids on sleep architecture. *J Clin Sleep Med*. 2007;3(1):33–36.
19. Tian JX, Yin C, Chu SS, et al. Murine clock gene expression in the suprachiasmatic nuclei and peripheral blood mononuclear cells during the daily sleep-wake rhythm and after isoflurane anesthesia. *Sleep Biolog Rhythms*. 2015;13(4):357–365. doi: 10.1111/sbr.12126
20. Poole L, Kidd T, Leigh E, et al. Preoperative sleep complaints are associated with poor physical recovery in the months following cardiac surgery. *Ann Behav Med*. 2014;47(3):347–357. doi: 10.1007/s12160-013-9557-8
21. Wang PK, Cao J, Wang H, et al. Short-term sleep disturbance-induced stress does not affect basal pain perception, but does delay postsurgical pain recovery. *J Pain*. 2015;16(11):1186–1199. doi: 10.1016/j.jpain.2015.07.006
22. Li Q, Zhu ZY, Lu J, et al. Sleep deprivation of rats increases postsurgical expression and activity of L-type calcium channel in the dorsal root ganglion and slows recovery from postsurgical pain. *Acta Neuropathol Commun*. 2019;7(1):217. EDN: ZFJJBQ doi: 10.1186/s40478-019-0868-2
23. Rhon DI, Greenlee TA, Marchant BG, et al. Comorbidities in the first 2 years after arthroscopic hip surgery: Substantial increases in mental health disorders, chronic pain, substance abuse and cardiometabolic conditions. *Brit J Sports Med*. 2019;53(9):547–553. doi: 10.1136/bjsports-2018-099294
24. Konttinen H, Sjöholm K, Jacobson P, et al. Prediction of suicide and nonfatal self-harm after bariatric surgery: A risk score based on sociodemographic factors, lifestyle behavior, and mental health. A nonrandomized controlled trial. *Ann Surg*. 2021;274(2):339–345. doi: 10.1097/SLA.0000000000003742
25. Fadayomi AB, Ibala R, Bilotta F, et al. A systematic review and meta-analysis examining the impact of sleep disturbance on postoperative delirium. *Crit Care Med*. 2018;46(12):1204–1212. doi: 10.1097/CCM.0000000000003400
26. Ni P, Dong H, Zhou Q, et al. Preoperative sleep disturbance exaggerates surgery-induced neuroinflammation and neuronal damage in aged mice. *Mediators Inflamm*. 2019;2019:8301725. doi: 10.1155/2019/8301725
27. Gögenur I, Middleton B, Burgdorf S, et al. Impact of sleep and circadian disturbances in urinary 6-sulphatoxymelatonin levels, on cognitive function after major surgery. *Pineal Res*. 2007;43(2):179–184. doi: 10.1111/j.1600-079X.2007.00460.x
28. Cronin AJ, Keifer JC, Davies MF, et al. Melatonin secretion after surgery. *Lancet*. 2000;356(9237):1244–1245. EDN: EERXXP doi: 10.1016/S0140-6736(00)02795-1
29. Gögenur I, Ocak U, Altunpinar O, et al. Disturbances in melatonin, cortisol and core body temperature rhythms after major surgery. *World J Surg*. 2007;31(2):290–298. EDN: LXDQLA doi: 10.1007/s00268-006-0256-5
30. Shenshen Y, Minshu W, Qing Y, et al. The effect of cataract surgery on salivary melatonin and sleep quality in aging people. *Chronobiol Int*. 2016;33(8):1064–1072. doi: 10.1080/07420528.2016.1197234
31. Yoshitaka S, Egi M, Morimatsu H, et al. Perioperative plasma melatonin concentration in postoperative critically ill patients: Its association with delirium. *J Crit Care*. 2013;28(3):236–242.
32. Song Y, Liu Y, Yuan Y, et al. Effects of general versus subarachnoid anaesthesia on circadian melatonin rhythm and postoperative delirium in elderly patients undergoing hip fracture surgery: A prospective cohort clinical trial. *EBioMed*. 2021;(70):103490. doi: 10.1016/j.ebiom.2021.103490
33. Ibrahim MG, Bellomo R, Hart GK, et al. A double-blind placebo-controlled randomised pilot study of nocturnal melatonin in tracheostomised patients. *Crit Care Resusc*. 2006;8(3):187–191.
34. Khoo B, Boshier PR, Freethy A, et al. Redefining the stress cortisol response to surgery. *Clin Endocrinol (Oxf)*. 2017;87(5):451–458. doi: 10.1111/cen.13439
35. Filipovic M, Jeger RV, Girard T, et al. Predictors of long-term mortality and cardiac events in patients with known or suspected coronary artery disease who survive major non-cardiac surgery. *Anaesthesia*. 2005;60(1):5–11. doi: 10.1111/j.1365-2044.2004.03996.x
36. Buccelletti E, Gilardi E, Scaini E, et al. Heart rate variability and myocardial infarction: Systematic literature review and metanalysis. *Eur Rev Med Pharmacol Sci*. 2009;13(4):299–307.
37. Hansen MV, Rosenberg J, Gögenur I. Lack of circadian variation and reduction of heart rate variability in women

with breast cancer undergoing lumpectomy: A descriptive study. *Breast Cancer Res Treat*. 2013;140(2):317–322. doi: 10.1007/s10549-013-2631-x
38. Zhang J, Tu W, Dai J, et al. Dysfunction of pre- and post-operative cardiac autonomic nervous system in elderly patients with diabetes mellitus. *Arch Gerontol Geriatrics.* 2011;53(3): 334–337. doi: 10.1016/j.archger.2010.12.013
39. Hardy PJ, Tavano A, Jacquet SV, et al. The impact of orthostatic intolerance on early ambulation following abdominal surgery in an enhanced recovery programme. *Acta Anaesthesiol Scand*. 2022;66(4):454–462. EDN: GILIKS doi: 10.1111/aas.14034
40. Mizota T, Iwata Y, Daijo H, et al. Orthostatic intolerance during early mobilization following video-assisted thoracic surgery. *J Anesthesia.* 2013;27(6):895–900. EDN: EJFSDP doi: 10.1007/s00540-013-1634-4
41. Gobezie NZ, Endalew NS, Tawuye HY, Aytolign HA. Prevalence and associated factors of postoperative orthostatic intolerance at University of Gondar Comprehensive Specialized Hospital, Northwest Ethiopia, 2022: Cross sectional study. *BMC Surg*. 2023;23(1):108. EDN: SEUGUG doi: 10.1186/s12893-023-02015-5
42. Hanada M, Tawara Y, Miyazaki T, et al. Incidence of orthostatic hypotension and cardiovascular response to postoperative early mobilization in patients undergoing cardiothoracic and abdominal surgery. *BMC Surg*. 2017;17(1):111. EDN: SRGRXC doi: 10.1186/s12893-017-0314-y
43. Eriksen JR, Munk-Madsen P, Kehlet H, Gögenur I. Orthostatic intolerance in enhanced recovery laparoscopic colorectal resection. *Acta Anaesthesiol Scand*. 2019;63(2):171–177. doi: 10.1111/aas.13238
44. De Campos TF, Vertzyas N, Wolden M, et al. Orthostatic intolerance-type events following hip and knee arthroplasty: A systematic review and meta-analysis. *J Bone Joint Surg Am*. 2023;105(3):239–249. doi: 10.2106/JBJS.22.00600
45. Ho CN, Fu PH, Hung KC, et al. Prediction of early postoperative pain using sleep quality and heart rate variability. *Pain Pract*. 2024;24(1):82–90. EDN: FMBRYJ doi: 10.1111/papr.13288
46. Hristovska AM, Uldall-Hansen B, Mehlsen J, et al. Orthostatic intolerance after acute mild hypovolemia: Incidence, pathophysiologic hemodynamics, and heart-rate variability analysis-A prospective observational cohort study. *Can J Anaesth*. 2023;70(10):1587–1599. doi: 10.1007/s12630-023-02556-6
47. Jans Ø, Brinth L, Kehlet H, Mehlsen J. Decreased heart rate variability responses during early postoperative mobilization: An observational study. *BMC Anesth*. 2015;(15):120. EDN: XQGHHK doi: 10.1186/s12871-015-0099-4
48. Bundgaard-Nielsen M, Jans Ø, Müller RG, et al. Does goal-directed fluid therapy affect postoperative orthostatic intolerance? A randomized trial. *Anesthesiology*. 2013;119(4): 813–823. doi: 10.1097/ALN.0b013e31829ce4ea
49. Chen A, Ashburn MA. Cardiac effects of opioid therapy. *Pain Med*. 2015;16(Suppl. 1):27–31. doi: 10.1111/pme.12915
50. Iwata Y, Mizota Y, Mizota T, et al. Postoperative continuous intravenous infusion of fentanyl is associated with the development of orthostatic intolerance and delayed ambulation in patients after gynecologic laparoscopic surgery. *J Anesth*. 2012;26(4):503–508. EDN: VCQCQU doi: 10.1007/s00540-012-1391-9
51. Huston JM, Tracey KJ. The pulse of inflammation: Heart rate variability, the cholinergic anti-inflammatory pathway and implications for therapy. *J Intern Med*. 2011;269(1):45–53. doi: 10.1111/j.1365-2796.2010.02321.x

ОБ АВТОРАХ

Автор, ответственный за переписку:
Мазуров Никита Александрович;
адрес: Россия, 625023, Тюмень, ул. Одесская, д. 54;
ORCID: 0009-0002-7289-4587;
eLibrary SPIN: 3824-0682;
e-mail: nikita_banzay@mail.ru

Соавторы:
Кичерова Оксана Альбертовна, д-р мед. наук, доцент;
ORCID: 0000-0002-7598-7757;
eLibrary SPIN: 3162-0770;
e-mail: pan1912@mail.ru

Вербах Татьяна Эдуардовна, канд. мед. наук;
ORCID: 0000-0002-6294-1776;
eLibrary SPIN: 7776-4134;
e-mail: shtork@yandex.ru

Рейхерт Людмила Ивановна, д-р мед. наук, профессор;
ORCID: 0000-0003-4313-0836;
eLibrary SPIN: 1703-2302;
e-mail: lir0806@gmail.com

Доян Юлия Ивановна, канд. мед. наук;
ORCID: 0000-0002-8486-496X;
eLibrary SPIN: 2748-9442;
e-mail: yul-gol25@yandex.ru

Салтанова Валентина Анатольевна;
ORCID: 0009-0002-1304-2202;
e-mail: valentinaslt72@gmail.com

AUTHORS' INFO

The author responsible for the correspondence:
Nikita A. Mazurov;
address: 54 Odesskaya street, 625023 Tyumen, Russia;
ORCID: 0009-0002-7289-4587;
eLibrary SPIN: 3824-0682;
e-mail: nikita_banzay@mail.ru

Co-authors:
Oksana A. Kicherova, MD, PhD, Associate Professor;
ORCID: 0000-0002-7598-7757;
eLibrary SPIN: 3162-0770;
e-mail: pan1912@mail.ru

Tatyana E. Verbakh, MD, PhD;
ORCID: 0000-0002-6294-1776;
eLibrary SPIN: 7776-4134;
e-mail: shtork@yandex.ru

Lyudmila I. Reichert, MD, PhD, Professor;
ORCID: 0000-0003-4313-0836;
eLibrary SPIN: 1703-2302;
e-mail: lir0806@gmail.com

Yulia I. Doyan, MD, PhD;
ORCID: 0000-0002-8486-496X;
eLibrary SPIN: 2748-9442;
e-mail: yul-gol25@yandex.ru

Valentina A. Saltanova;
ORCID: 0009-0002-1304-2202;
e-mail: valentinaslt72@gmail.com

https://doi.org/10.17816/clinpract630310

клиническая практика 2024 Том 15 №2

КЛИНИЧЕСКИЕ ПРИМЕРЫ ПРАВИЛЬНОЙ ОРИЕНТАЦИИ ТОРИЧЕСКОЙ ИНТРАОКУЛЯРНОЙ ЛИНЗЫ У ПАЦИЕНТОВ С ПОСТКЕРАТОТОМИЧЕСКОЙ КЕРАТЭКТАЗИЕЙ

И.В. Кузнецов, Н.В. Пасикова

Межотраслевой научно-технический комплекс «Микрохирургия глаза» имени академика С.Н. Федорова, Москва, Российская Федерация

АННОТАЦИЯ

Обоснование. *Хирургическое лечение катаракты у пациентов с посткератотомической эктазией роговицы имеет ряд особенностей. В первую очередь, трудности возникают при расчёте оптической силы интраокулярной линзы, её цилиндрического компонента, при определении расположения главных осей астигматизма для имплантации торической интраокулярной линзы. Кроме того, не все современные кератотопографические установки способны корректно определить преломляющую силу роговицы у таких пациентов из-за выраженного иррегулярного астигматизма и большого перепада кератометрических показателей в главных меридианах.* ***Описание клинических случаев.*** *Представлены два клинических случая хирургического лечения катаракты в сочетании с посткератотомической кератэктазией. Пациентам выполняли стандартное предоперационное офтальмологическое обследование. Для более точного определения преломляющей силы роговицы использовали кератотопограф TMS-4 Tomey. Расчёты оптической силы торических интраокулярных линз выполняли по формуле Holladay 2 с поправками для радиальной кератотомии и по онлайн-калькулятору Johnson & Johnson VISIC. Пациентам имплантировали интраокулярные линзы SN6AT9 (Alcon) и Tecnis ZCT800 toric (Johnson & Johnson). Ориентацию положения оси цилиндра торических интраокулярных линз проводили перпендикулярно наиболее уплощённому меридиану, соответствующему положению зоны кератэктазии, определяемой по наиболее расширенному кератотомическому рубцу. До оперативного вмешательства максимальная корригированная острота зрения (BCVA) пациента М. составляла 0,2 для OD и 0,4 для OS, пациентки К. — OD=0,4, OS=0,2, после оперативного вмешательства — OD=0,8, OS=0,8 и OD=0,8, OS=0,7 соответственно.* ***Заключение.*** *Данная работа выполнена с целью ознакомления практикующих врачей-офтальмологов, клинических ординаторов, аспирантов с возможным вариантом лечения катаракты методом факоэмульсификации с имплантацией торической интраокулярной линзы пациентам с посткератотомической кератэктазией. Полученные в результате операции высокая острота зрения и субъективная удовлетворённость пациентов свидетельствуют о правильно выбранной нами тактике лечения. Надёжным визуальным ориентиром для выбора оси цилиндра является меридиан наибольшей степени кератэктазии (уплощения роговицы), который определяется положением максимально расширенного кератотомического рубца. Ось цилиндра интраокулярной линзы ориентируется перпендикулярно меридиану кератэктазии. Ультразвуковая факоэмульсификация катаракты с имплантацией торической интраокулярной линзы является эффективным методом коррекции индуцированной аметропии после радиальной кератотомии на фоне посткератотомической кератэктазии с высокими значениями астигматизма.*

Ключевые слова: *радиальная кератотомия; кератэктазия; кератотопограф; факоэмульсификация катаракты; торическая интраокулярная линза; ИОЛ; клинический случай.*

Для цитирования:

Кузнецов И.В., Пасикова Н.В. Клинические примеры правильной ориентации торической интраокулярной линзы у пациентов с посткератотомической кератэктазией. *Клиническая практика.* 2024;15(2):65–72. doi: https://doi.org/10.17816/clinpract624472

Поступила 12.12.2023 Принята 08.05.2024 Опубликована online 25.06.2024

CLINICAL EXAMPLES OF CORRECT ORIENTATION OF A TORIC INTRAOCULAR LENS IN PATIENTS WITH POSTKERATOTOMIC CORNEAL ECTASIA

I.V. Kuznetsov, N.V. Pasikova
The S. Fyodorov Eye Microsurgery Federal State Institution, Moscow, Russian Federation

ABSTRACT

BACKGROUND: *Surgical treatment of cataract in patients with postkeratotomic corneal ectasia has various features. First, difficulties arise when calculating the optical strength of an intraocular lens and its cylindrical component and determining the location of the main axes of astigmatism for toric intraocular lens implantation. Additionally, not all modern keratotopography installations are able to accurately determine the refractive power of the cornea in such patients owing to pronounced irregular astigmatism and a large difference in keratometric parameters in the main meridians.* ***CLINICAL CASES DESCRIPTION:*** *Two clinical cases of surgical treatment of cataract in combination with postkeratotomic keratectasia are presented. Patients underwent a standard preoperative ophthalmological examination. TMS-4 Tomey keratotopograph was used to accurately determine the refractive power of the cornea. The optical power of toric intraocular lens were calculated using the Holladay 2 formula with amendments for radial keratotomy and the Johnson & Johnson VISIC online calculator. SN6AT9 intraocular lens (Alcon) and a Tecnis ZCT800 toric intraocular lens (Johnson & Johnson) were implanted in patients. The orientation of the position of the cylinder axis of toric intraocular lens was performed perpendicular to the most flattened meridian, corresponding to the position of the keratectasia zone, determined by the most expanded keratotomy scar. Before surgery, the best corrected visual acuity of patient M was OD=0.2, OS=0.4 and that of patient K was OD=0.4, OS=0.2. After surgery, the best corrected visual acuity of patient M was OD=0.8, OS=0.8 and that of patient K was OD=0.8, OS=0.7.* ***CONCLUSION:*** *This study aimed to familiarize practicing ophthalmologists, clinical residents, and postgraduates with a possible treatment option for cataracts by phacoemulsification with implantation of a toric intraocular lens in patients with postkeratotomic keratectasia. The resulting high visual acuity and subjective satisfaction of patients indicate the accuracy of chosen treatment tactics. A reliable visual guide for choosing the cylinder axis is the meridian of the greatest degree of keratectasia (cornea flattening), which is determined by the maximally expanded keratotomy scar position. The intraocular lens cylinder axis is oriented perpendicular to the keratectasia meridian. Ultrasound phacoemulsification of cataract with implantation of a toric intraocular lens is an effective method for correcting induced ametropia after radial keratotomy against the background of postkeratotomy keratectasia with high astigmatism.*

Keywords: *radial keratotomy; keratectasia; keratotopograph; phacoemulsification of cataract; toric intraocular lens; IOL; clinical case.*

For citation:
Kuznetsov IV, Pasikova NV. Clinical examples of correct orientation of a toric intraocular lens in patients with postkeratotomic corneal ectasia. *Journal of Clinical Practice*. 2024;15(2):65–72. doi: https://doi.org/10.17816/clinpract624472

Submitted 12.12.2023 Revised 08.05.2024 Published online 25.06.2024

ОБОСНОВАНИЕ

Вторичная эктазия роговицы после радиальной кератотомии впервые описана K.L. Wellish и соавт. [1]. Развиваясь через 10–12 лет после кератотомии, индуцированная кератэктазия вызывает определённые трудности в плане дальнейшей хирургической реабилитации пациентов [2–6]. Согласно литературным данным, возможными причинами посткератотомической эктазии роговицы являются отягощённый по кератоконусу семейный анамнез, ранее недиагностированный кератоконус, повторные кератотомии [6–8]. По нашему мнению, большое количество, а следовательно, близкое расположение рубцов, повышает риск развития ятрогенной кератэктазии ввиду значительного ослабления каркасных свойств роговой оболочки.

клиническая практика 2024 Том 15 №2

Наличие посткератотомической кератэктазии характеризуется рефракционным сдвигом в виде сложного гиперметропического, смешанного астигматизма разных степеней, иррегулярным астигматизмом, усилением рефракции в нижних отделах из-за периферической протрузии, признаками расхождения одного или нескольких кератотомических рубцов. Эти изменения приводят к стойкому и прогрессирующему снижению некорригируемой остроты зрения, трудностям оптической коррекции, ограничению профессиональной деятельности пациентов.

Вариантом хирургического решения описанной проблемы является имплантация торической интраокулярной линзы (ИОЛ). Однако имеются трудности в расчёте оптической силы ИОЛ, её цилиндрического компонента, в определении расположения главных осей астигматизма для имплантации торической ИОЛ. Кроме того, не все современные кератометрические системы способны адекватно определить преломляющую силу роговицы у пациентов с посткератотомической кератэктазией, а некоторые из них не в состоянии выполнить измерения из-за выраженного иррегулярного астигматизма и большого перепада кератометрических показателей в главных меридианах.

КЛИНИЧЕСКИЕ ПРИМЕРЫ

Клинический пример 1

О пациенте. Под нашим наблюдением находился пациент М. в возрасте 65 лет с жалобами на низкое зрение обоих глаз, непереносимостью очковой коррекции, невозможностью выполнять производственные обязанности из-за выраженных затруднений при чтении и письме. Пациент — инженерно-технический работник высокой квалификации, постоянно работает с документами и чертежами. Из анамнеза известно, что 34 года назад ему выполнили радиально-тангенциальную кератотомию по поводу миопии средней степени и сложного миопического астигматизма.

Физикальная диагностика. Офтальмологическое обследование пациента М. при поступлении выявило значительное снижение зрительных функций, вызванное гиперметропией средней степени на правом глазу и гиперметропией высокой степени на левом глазу, а также гиперметропический иррегулярный астигматизм, ослабление преломляющей силы роговицы, увеличение аксиальной длины глаза, связанное с наличием миопии высокой степени до радиальной кератотомии. Остальные показатели находились в пределах нормы (табл. 1).

Таблица 1 / Table 1

Результаты диагностического обследования пациента М. / Results of the diagnostic examination of patient M.

Авторефрактокератометрия					
Глаз/Oculus	sph	cyl	ax	K1	K2
OD	+7,0	-4,0	47	31,75	33,25
OS	+7,25	-6,75	102	31,50	37,75
Визометрия					
Глаз/Oculus	NCVA	sph	cyl	ax	BCVA
OD	0,3	+4,0	-4,0	90	0,4
OS	0,1	+2,0	-6,5	90	0,2
Биометрия, тонометрия, эндотелиальная микроскопия					
Глаз/Oculus	AL	ACD	LT	IOP	ECD
OD	27,58	3,56	4,21	21	2447
OS	27,05	3,62	4,13	20	2270

Примечание. Здесь и в табл. 2–4: OD — правый глаз; OS — левый глаз; sph — сферический компонент рефракции; cyl — цилиндрический компонент рефракции; ax — ось; K1 — преломляющая сила роговицы в слабом меридиане; K2 — преломляющая сила роговицы в сильном меридиане; NCVA — некорригированная острота зрения; BCVA — максимальная корригированная острота зрения; AL — аксиальная длина глазного яблока; ACD — глубина передней камеры; LT — толщина хрусталика; IOP — внутриглазное давление; ECD — плотность эндотелиальных клеток роговицы.

Note. Here and in Table 2–4: OD, right eye; OS, left eye; sph, spherical component of refraction; cyl, cylindrical component of refraction; ax, axis; K1, refractive power of the cornea in the weak meridian; K2, refractive power of the cornea in the strong meridian; NCVA, uncorrected visual acuity; BCVA, best corrected visual acuity; AL, axial length of the eyeball; ACD, depth of the anterior chamber; LT, lens thickness; IOP, intraocular pressure; ECD, density of corneal endothelial cells.

При биомикроскопии на роговице правого глаза 10 радиальных и 2 тангенциальных кератотомических рубца, на роговице левого глаза — 8 радиальных и 2 тангенциальных кератотомических рубца, выраженное расхождение тангенциальных рубцов в нижних отделах роговицы с проминирующей эпителиальной пробкой и деформирующей поверхность роговицы протрузией. Передняя камера обоих глаз средняя, равномерная, радужка структурная, зрачок диаметром 3 мм, реакция на свет живая, в хрусталиках помутнения в ядре и задних кортикальных слоях. В стекловидном теле нитчатые плавающие помутнения. Диск зрительного нерва бледно-розовый с узким миопическим конусом, видимые отделы сетчатки без изменений.

Предварительный диагноз. Установлен диагноз: «OU: Осложнённая катаракта. Оперированная миопия, состояние после радиально-тангенциальной кератотомии, посткератотомическая кератэктазия. Гиперметропия высокой степени, сложный гиперметропический астигматизм (OD — средней степени, OS — высокой степени). Иррегулярный астигматизм. Деструкция стекловидного тела».

Динамика и исходы. Пациенту запланировали ультразвуковую факоэмульсификацию катаракты обоих глаз с имплантацией торических ИОЛ. Для расчёта оптической силы ИОЛ кератометрические показатели определяли на проекционном кератотопографе TMS-4 (Tomey, Япония). Ни лазерный интерферометр IOL Master 700 (Carl Zeiss, Германия), ни диагностическая проекционная система Verion (Alcon, США) не позволили измерить величину преломляющей силы роговицы ввиду её выраженной деформации из-за посткератотомической кератэктазии и иррегулярного астигматизма. Кератотопограф TMS-4 выявил наиболее плоский меридиан роговицы (зона максимальной кератэктазии), по отношению к которому ось планируемого к имплантации цилиндра торической ИОЛ повёрнута на 90 градусов (рис. 1, 2). Для расчёта оптической силы ИОЛ правого глаза использовали показатели 25,39 D ax 50 и 32,70 ax 140 (рис. 3), для левого глаза — 28,49 D ax 98 и 38,40 ax 8 (рис. 4).

Расчёт оптической силы ИОЛ для правого глаза провели по формуле Holladay 2 с поправками для радиальной кератотомии, для левого глаза — с использованием онлайн-калькулятора Johnson & Johnson VISIC. Сфероэквивалентом рефракции цели выбрали -2,0 D для обеспечения пациенту возможности работы на близком расстоянии без очков, что было предварительно согласовано перед операцией.

Прогнозируемый остаточный астигматизм для правого глаза, по данным Holladay 2, составил 3,02 D, для левого глаза, по данным Johnson & Johnson VISIC, — 3,28 D. В правый глаз имплан-

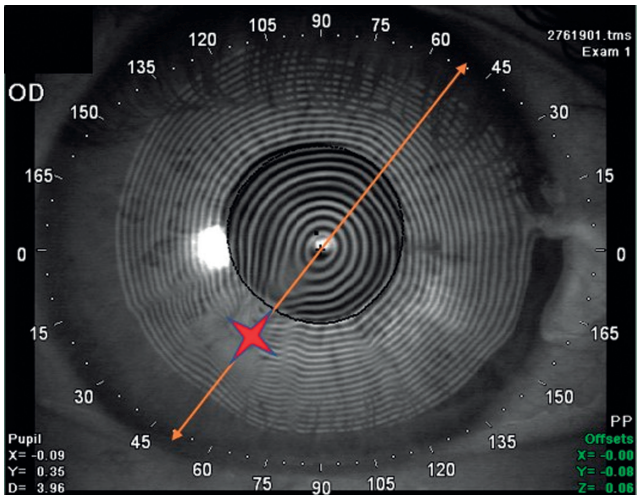

Рис. 1. Кератоскопическая карта правого глаза пациента М.: зона максимальной кератэктазии (разошедшийся кератотомический рубец) отмечена красной звёздочкой, ось самого плоского меридиана — жёлтой стрелкой.

Fig. 1. Keratoscopic map of the right eye of patient M. Red asterisk: the zone of maximum keratectasia (divergent tangential scar); yellow arrow: the axis of the flattest meridian.

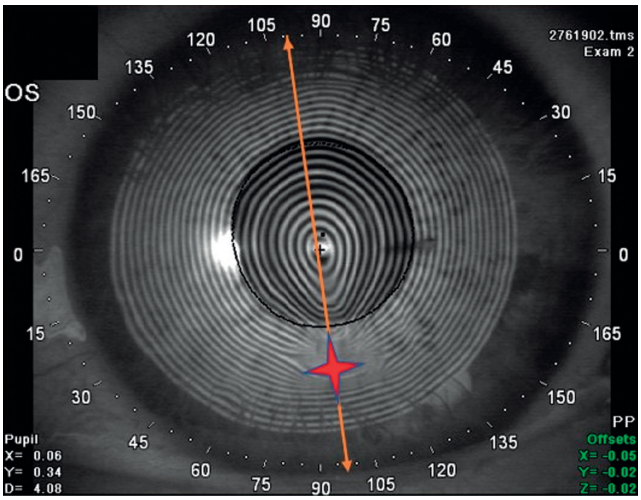

Рис. 2. Кератоскопическая карта левого глаза пациента М.: зона максимальной кератэктазии (разошедшийся кератотомический рубец) отмечена красной звёздочкой, ось самого плоского меридиана — жёлтой стрелкой.

Fig. 2. Keratoscopic map of the left eye of patient M. Red asterisk: the zone of maximum keratectasia (divergent tangential scar); yellow arrow: the axis of the flattest meridian.

https://doi.org/10.17816/clinpract624472

клиническая практика 2024 Том 15 №2

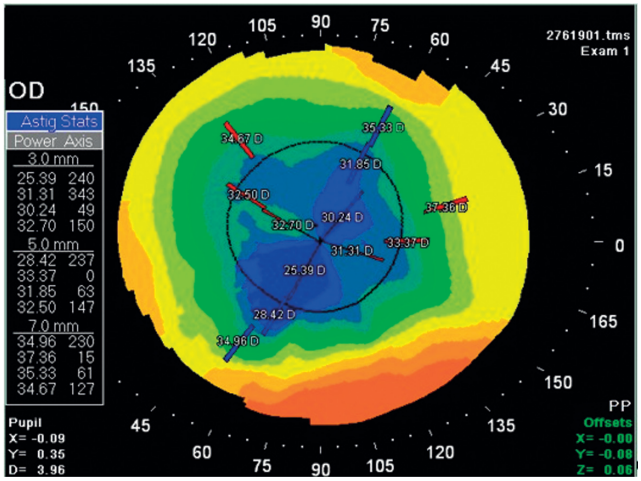

Рис. 3. Кератотопографическая карта правого глаза пациента М.

Fig. 3. Keratotopographic map of the right eye of patient M.

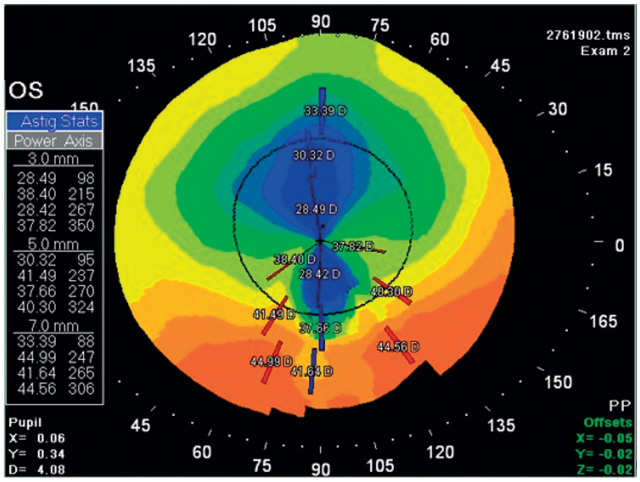

Рис. 4. Кератотопографическая карта левого глаза пациента М.

Fig. 4. Keratotopographic map of the left eye of patient M.

тировали ИОЛ SN6AT9 (Alcon) +29,5 D SE cyl +6.0D ax 140; в левый — ИОЛ Tecnis ZCT800 toric (Johnson & Johnson) +26,5 D SE cyl +8.0D ax 8. Выбор ИОЛ с максимальной силой цилиндра, ограниченной возможностями производителей, продиктован необходимостью наиболее полной коррекции астигматизма.

Правый глаз прооперировали через склеральный доступ, так как количество кератотомических рубцов и расстояние между ними не позволили безопасно расположить роговичный тоннель. Левый глаз прооперировали спустя 6 месяцев через роговичный доступ. Временной промежуток между операциями связан с ожиданием поступления от производителя индивидуально заказанных ИОЛ.

Операции на обоих глазах прошли без осложнений, послеоперационный период протекал ареактивно. Через 1 месяц после вмешательства ИОЛ сохраняли своё стабильное положение (рис. 5, 6).

Офтальмологическое обследование пациента М. спустя месяц после операции показало усиление рефракции (что было запланировано), повышение некорригированной и максимальной корригированной остроты зрения (табл. 2).

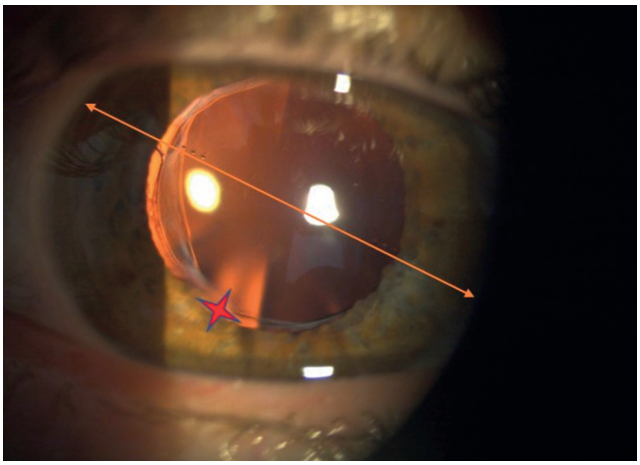

Рис. 5. Правый глаз пациента М. через 1 месяц после имплантации торической интраокулярной линзы: красной звёздочкой обозначен разошедшийся тангенциальный рубец, жёлтой стрелкой — положение оси цилиндра торической интраокулярной линзы.

Fig. 5. The right eye of patient M 1 month after toric intraocular lens implantation. Red asterisk: diverged tangential scar; yellow arrow: the position of the cylinder axis of the toric intraocular lens.

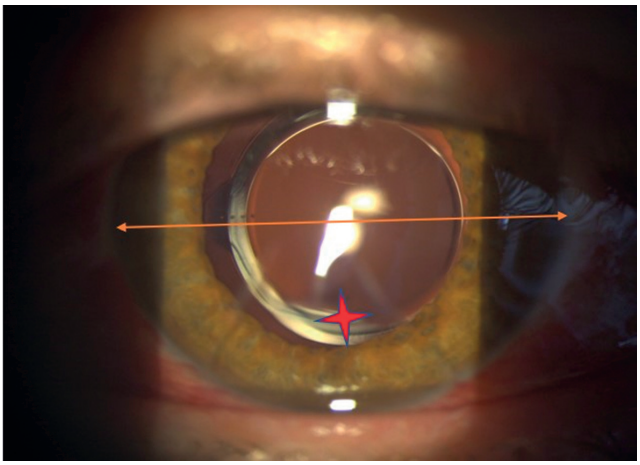

Рис. 6. Левый глаз пациента М. через 1 месяц после имплантации торической интраокулярной линзы: красной звёздочкой обозначен разошедшийся тангенциальный рубец, жёлтой стрелкой — положение оси цилиндра торической интраокулярной линзы.

Fig. 6. The left eye of patient M 1 month after toric intraocular lens implantation. Red asterisk: diverged tangential scar; yellow arrow: the position of the cylinder axis of the toric intraocular lens.

Таблица 2 / Table 2

Результаты диагностического обследования пациента М. через месяц после операции / Results of the diagnostic examination of the patient M. in a month after the operation

Авторефрактокератометрия					
Глаз/Oculus	sph	cyl	ax	K1	K2
OD	-2,0	-1,5	175	32,08	32,83
OS	-2,5	-3,0	92	34,58	36,10
Визометрия					
Глаз/Oculus	NCVA	sph	cyl	ax	BCVA
OD	0,5	-2,0	-0,5	35	0,8
OS	0,3	-2,5	-2,5	105	0,8

Клинический пример 2

О пациенте. Под нашим наблюдением находилась пациентка К. в возрасте 58 лет с жалобами на низкое зрение обоих глаз, невозможность использования автомобиля, необходимого для работы, плохую переносимость очковой и контактной коррекции. Из анамнеза известно, что 31 год назад пациентке выполнили радиальную кератотомию по поводу миопии средней степени.

Физикальная диагностика. Офтальмологическое обследование пациентки К. при поступлении выявило значительное снижение зрительных функций, вызванное гиперметропией высокой степени, гиперметропический иррегулярный астигматизм, ослабление преломляющей силы роговицы, увеличение аксиальной длины глаза, связанное с наличием миопии средней степени до радиальной кератотомии. Остальные показатели находились в пределах нормы (табл. 3).

Предварительный диагноз. Установлен диагноз: «OU: Осложнённая катаракта. Оперированная миопия, состояние после радиальной кератотомии, посткератотомическая кератэктазия. Гиперметропия высокой степени, сложный гиперметропический астигматизм высокой степени. Иррегулярный астигматизм. Деструкция стекловидного тела».

Динамика и исходы. Расчёт оптической силы ИОЛ для пациентки К. проводили аналогичным способом с использованием данных кератотопографа TMS-4 и положения максимально расширенного кератотомического рубца для ориентации торической ИОЛ. В правый глаз имплантировали ИОЛ SN6AT9 (Alcon) +30,0 D SE cyl +6,0 D; в левый глаз — ИОЛ SN6AT9 (Alcon) +34,0 D SE cyl +6,0 D. Рефракцию цели планировали близкой к эмметропии для получения высокой остроты зрения вдаль по желанию пациентки. Спустя месяц у пациентки К. наблюдали прогнозируемый остаточный смешанный астигматизм с повышением некорригированной и максимальной корригированной остроты зрения (табл. 4).

Таблица 3 / Table 3

Результаты диагностического обследования пациентки К. / Results of the diagnostic examination of patient K.

Авторефрактокератометрия					
Глаз/Oculus	sph	cyl	ax	K1	K2
OD	+7,25	-2,0	168	29,03	38,62
OS	+14,5	-7,5	127	23,13	31,53
Визометрия					
Глаз/Oculus	NCVA	sph	cyl	ax	BCVA
OD	0,2	+7,5	-1,5	170	0,4
OS	0,05	+7,0	-6,0	125	0,2
Биометрия, тонометрия, эндотелиальная микроскопия					
Глаз/Oculus	AL	ACD	LT	IOP	ECD
OD	24,29	3,65	4,03	18	2779
OS	24,21	3,63	4,07	17	2267

https://doi.org/10.17816/clinpract624472

клиническая практика 2024 Том 15 №2

Таблица 4 / Table 4

Результаты диагностического обследования пациентки К. через месяц после операции / Results of the diagnostic examination of patient K. one month after surgery

Авторефрактокератометрия					
Глаз/Oculus	sph	cyl	ax	K1	K2
OD	+2,0	-3,0	154	31,73	39,83
OS	+2,0	-2,75	117	22,07	35,57
Визометрия					
Глаз/Oculus	NCVA	sph	cyl	ax	BCVA
OD	0,6	+2,0	-2,5	155	0,8
OS	0,4	+1,75	-2,75	115	0,7

ОБСУЖДЕНИЕ

В описанных клинических случаях нам удалось получить близкую к запланированной рефракцию, значительное повышение корригированной остроты зрения, что обеспечило высокую удовлетворённость пациентов результатами операции (см. табл. 2, 4). Миопическая рефракция в первом примере позволила выполнять привычную работу на близком расстоянии без очковой коррекции. Полученная остаточная цилиндрическая рефракция оказалась меньше прогнозируемой, особенно на правом глазу. В пользу остаточной миопии говорит возможный дальнейший «дрейф» преломляющей силы роговицы в сторону её уплощения и ослабления рефракции. Во втором примере пациентка вернулась к привычному образу жизни, вождению автомобиля с комфортной очковой коррекцией, восстановилась трудовая функция.

Трудности торической имплантации связаны в первую очередь с получением правильных метрических параметров для расчёта оптической силы ИОЛ из-за иррегулярности и высоких степеней астигматизма с неопределёнными главными меридианами. В представленных случаях кератометрические показатели получили на кератотопографе, работа которого основана на проекции на роговицу колец Плачидо. Кератоскопические карты позволяют определить зону кератэктазии в виде максимального расхождения и каплевидной деформации (вытянутости) колец Плачидо в направлении положения наиболее уплощённого меридиана. Графическое представление формы роговицы облегчает хирургу выбор оси имплантации торической ИОЛ, в том числе с применением интраоперационной кератоскопии.

С учётом высоких запросов рефракционного пациента к качеству зрения, он должен быть тщательно информирован о невозможности точных расчётов ИОЛ, планирования рефракции и полной коррекции астигматизма, что неизбежно скажется на послеоперационной остроте зрения и субъективной удовлетворённости результатами операции. Следует учитывать и информировать пациента о возможности дальнейшего «дрейфа» преломляющей силы роговицы в сторону уплощения и ослабления рефракции, поэтому предпочтительно планировать миопическую рефракцию, особенно с учётом выполняемой пациентом привычной зрительной нагрузки.

ЗАКЛЮЧЕНИЕ

В представленных клинических случаях полученная высокая острота зрения и высокая субъективная удовлетворённость пациентов результатами операции свидетельствует о правильности выбранной нами тактики лечения. Надёжным визуальным ориентиром для выбора оси цилиндра является меридиан наибольшей степени кератэктазии (уплощения роговицы), который определяется положением максимально расширенного кератотомического рубца. Ось цилиндра ИОЛ ориентируется перпендикулярно меридиану кератэктазии. Ультразвуковая факоэмульсификация катаракты с имплантацией торической ИОЛ является эффективным методом коррекции индуцированной аметропии после радиальной кератотомии на фоне посткератотомической кератэктазии с высокими значениями астигматизма.

ДОПОЛНИТЕЛЬНАЯ ИНФОРМАЦИЯ

Источник финансирования. Авторы заявляют об отсутствия внешнего финансирования при подготовке статьи.

Конфликт интересов. Авторы декларируют отсутствие явных и потенциальных конфликтов интересов, связанных с публикацией настоящей статьи.

Вклад авторов. *И.В. Кузнецов* — поисково-аналитическая работа, лечение пациентов, обработка и обсуждение результатов исследования, написание текста статьи; *Н.В. Пасикова* — поисково-аналитическая работа, обработка и обсуждение результатов исследования, написание текста статьи. Авторы подтверждают соответствие своего авторства международным критериям ICMJE (все авторы внесли существенный вклад в разработку концепции, проведение поисково-аналитической работы и подготовку статьи, прочли и одобрили финальную версию перед публикацией).

Информированное согласие на публикацию. От пациента М. получено письменное добровольное информированное согласие на публикацию результатов его обследования и лечения (дата подписания 20.03.2023). От пациентки К. получено письменное добровольное информированное согласие на публикацию результатов её обследования и лечения (дата подписания 07.10.2022).

ADDITIONAL INFORMATION

Funding source. This study was not supported by any external sources of funding.

Competing interests. The authors declare that they have no competing interests.

Authors' contribution. *I.V. Kuznetsov* — search and analytical work, treatment of patients, processing and discussion of research results, writing the text of the article; *N.V. Pasikova* — search and analytical work, processing and discussion of research results, writing the text of the article. The authors made a substantial contribution to the conception of the work, acquisition, analysis, interpretation of data for the work, drafting and revising the work, final approval of the version to be published and agree to be accountable for all aspects of the work.

Consent for publication. Written voluntary informed consent was received from patient M. for publication of the results of his examination and treatment (date of signature 20.03.2023). Written voluntary informed consent for publication of the results of her examination and treatment was received from patient K. (date of signature 07.10.2022).

ЛИТЕРАТУРА / REFERENCES

1. Wellish KL, Glasgow BJ, Beltran F, Maloney RK. Corneal ectasia as a complication of repeated keratotomy surgery. *J Refract Corneal Surg*. 1994;10(3):360–364.
2. Nagpal R, Sharma N, Bafna RK, et al. Tuck-in deep anterior lamellar keratoplasty for the management of post-radial keratotomy keratectasia. *J Cataract Refract Surg*. 2022;48(8):937–941. EDN: IGHVVS doi: 10.1097/j.jcrs.0000000000000900
3. Pellegrini M, Yu AC, Busin M. Large-diameter modified big-bubble deep anterior lamellar keratoplasty in post-radial keratotomy eyes. *Am J Ophthalmol*. 2023;(251):1–4. EDN: LTYPCZ doi: 10.1016/j.ajo.2022.12.012
4. Motwani M. Treatment of corneal irregularity in radial/astigmatic keratotomy patients utilizing WaveLight Contoura. *Clin Ophthalmol*. 2022;11(16)111–126. EDN: VUYAPQ doi: 10.2147/OPTH.S328050
5. Meduri A, Oliverio G, Severo AA, et al. Double safe suture during cataract surgery on post radial keratotomy patients using clear corneal incisions. *Eur J Ophthalmol*. 2022;32(3):1828–1832. EDN: JFUHQM doi: 10.1177/11206721221083799
6. Canedo AL, Wang L, Koch DD, Al-Mohtaseb Z. Accuracy of astigmatism correction with toric intraocular lens implantation in eyes with previous radial keratotomy. *J Cataract Refract Surg*. 2022;48(4):417–420. EDN: MXVTBK doi: 10.1097/j.jcrs.0000000000000779
7. Cubuk MO, Bilgihan K. Performing corneal collagen cross-linking after radial keratotomy in a patient with keratoconus: case report. *Beyoglu Eye J*. 2019;4(3):206–209. doi: 10.14744/bej.2019.79653
8. Ferreira TB, Marques EF, Filipe HP. Combined corneal collagen crosslinking and secondary intraocular lens implantation for keratectasia after radial keratotomy. *J Cataract Refract Surg*. 2014;40(1):143–147. doi: 10.1016/j.jcrs.2013.10.026

ОБ АВТОРАХ

Автор, ответственный за переписку:
Кузнецов Игорь Вячеславович;
адрес: Россия, 460047, Оренбург, ул. Салмышская, д. 17;
ORCID: 0000-0003-4525-1797;
eLibrary SPIN: 7880-0578;
e-mail: shtirlic-ku@mail.ru

Соавтор:
Пасикова Наталья Владимировна, канд. мед. наук;
ORCID: 0000-0002-5693-6209;
eLibrary SPIN: 6503-1027;
e-mail: natiracool@mail.ru

AUTHORS' INFO

The author responsible for the correspondence:
Igor V. Kuznetsov;
address: 17 Salmyshskaya street, 460047 Orenburg, Russia;
ORCID: 0000-0003-4525-1797;
eLibrary SPIN: 7880-0578;
e-mail: shtirlic-ku@mail.ru

Co-author:
Natalia V. Pasikova, MD, PhD;
ORCID: 0000-0002-5693-6209;
eLibrary SPIN: 6503-1027;
e-mail: natiracool@mail.ru

https://doi.org/10.17816/clinpract624472

клиническая практика 2024 Том 15 №2

ХИРУРГИЧЕСКОЕ ЛЕЧЕНИЕ ВТОРИЧНОЙ РЕФРАКТЕРНОЙ ГЛАУКОМЫ ПРИ ХРОНИЧЕСКОМ УВЕИТЕ С СОПУТСТВУЮЩЕЙ ДИСТРОФИЕЙ РОГОВИЦЫ (КЛИНИЧЕСКИЙ СЛУЧАЙ)

А.В. Старостина[1], А.А. Уянаева[1], А.А. Аджиева[1], М.Р. Таевере[1], М.Р. Хабазова[2]

[1] Межотраслевой научно-технический комплекс «Микрохирургия глаза» имени академика С.Н. Федорова, Москва, Российская Федерация

[2] Федеральный научно-клинический центр специализированных видов медицинской помощи и медицинских технологий, Москва, Российская Федерация

АННОТАЦИЯ

Обоснование. *Увеит определяется как воспаление радужной оболочки, цилиарного тела, стекловидного тела, сетчатки или сосудистой оболочки, при котором наиболее частым осложнением является вторичное повышение внутриглазного давления, сложно поддающееся компенсации гипотензивными препаратами. Имплантация клапана Ахмеда (Ahmed) при увеальной глаукоме является эффективным хирургическим методом для снижения внутриглазного давления.* ***Описание клинического случая.*** *В отделении хирургического лечения глаукомы МНТК «Микрохирургия глаза» выполнена имплантация клапана Ахмеда двум пациентам с рефрактерной, многократно оперированной увеальной глаукомой. В результате имплантации клапана в обоих случаях удалось достичь компенсации внутриглазного давления в сроки до 15 месяцев после операции.* ***Заключение.*** *Имплантация клапана Ахмеда при вторичной увеальной многократно оперированной глаукоме у пациентов с хроническим увеитом и дистрофией роговицы позволила достичь компенсации внутриглазного давления и сохранить зрительные функции.*

Ключевые слова: *вторичная глаукома; увеальная глаукома; внутриглазное давление; клапанный дренаж Ахмед.*

Для цитирования:
Старостина А.В., Уянаева А.А., Аджиева А.А., Таевере М.Р., Хабазова М.Р. Хирургическое лечение вторичной рефрактерной глаукомы при хроническом увеите с сопутствующей дистрофией роговицы (клинический случай). *Клиническая практика.* 2024;15(2):73–80. doi: https://doi.org/10.17816/clinpract629998

Поступила 05.04.2024 Принята 12.05.2024 Опубликована online 22.06.2024

ОБОСНОВАНИЕ

Вторичная глаукома является серьёзным и относительно распространённым осложнением увеитов, которое развивается у 10–20% пациентов. При хронических тяжёлых формах воспаления заболеваемость глаукомой может достигать 46% [1, 2]. При активном воспалительном процессе внутри глаза происходит разрушение гематоофтальмологического барьера с последующим притоком белков, а также воспалительных и иммунокомпетентных клеток. Считается, что эти медиаторы, включающие цитокины и хемокины, оказывают основное влияние на вторичное повышение внутриглазного давления (ВГД). В патогенезе воспалительной глаукомы задействовано несколько механизмов, включая закупорку трабекулярной сети воспалительными клетками и белками, трабекулит, формирование передних и/или задних синехий, зрачковый блок, неоваскуляризацию и переднее смещение хрусталика и радужки [1, 2]. Кроме того, использование стероидов, применяемых для лечения воспалительного процесса, может вызвать вторичное повышение ВГД. Лечение увеальной глаукомы требует тщательного баланса между подбором адекватной противовоспалительной терапии и соответствующим снижением ВГД для предотвращения долговременной потери зрения [1, 2].

В ряде случаев консервативная антиглаукоматозная терапия оказывается неэффективной, поэтому необходимо своевременное антиглаукомное хирургическое или лазерное вмешательство. При открытом угле передней камеры и отсутствии гониосинехий эффективны непроникающие и фистулизирующие антиглаукомные операции [3, 4], однако при выраженных изменениях угла передней камеры и наличии передних и задних синехий эф-

SURGICAL TREATMENT OF SECONDARY REFRACTORY GLAUCOMA IN CHRONIC UVEITIS WITH CORNEAL DYSTROPHY (CLINICAL CASE)

A.V. Starostina[1], A.A. Uyanaeva[1], A.A. Adzhieva[1], M.R. Taevere[1], M.R. Khabazova[2]

[1] The S. Fyodorov Eye Microsurgery Federal State Institution, Moscow, Russian Federation

[2] Federal Medico-Biological Agency Federal Research Clinical Center, Moscow, Russian Federation

ABSTRACT

BACKGROUND: *Uveitis is the inflammation of the iris, ciliary body, vitreous, retina, or vascular membrane, in which the most common complication is a secondary increase in intraocular pressure that is difficult to compensate with antihypertensive drugs. Ahmed valve implantation in uveal glaucoma is an effective surgical method to reduce intraocular pressure.* ***CLINICAL CASE DESCRIPTION:*** *In the Department of Surgical Treatment of Glaucoma of the S. Fyodorov Eye Microsurgery Federal State Institution, Ahmed valve implantation was performed in two patients with refractory, repeatedly operated uveal glaucoma. As a result of valve implantation, in both cases, compensation of intraocular pressure within up to 15 months after surgery was possible.* ***CONCLUSION:*** *Ahmed valve implantation in secondary uveal repeatedly operated glaucoma in patients with chronic uveitis and corneal dystrophy achieved compensation of intraocular pressure and preserved visual functions.*

Keywords: *secondary glaucoma; uveal glaucoma; intraocular pressure; Ahmed valve drainage.*

For citation:

Starostina AV, Uyanaeva AA, Adzhieva AA, Taevere MR, Khabazova MR. Surgical treatment of secondary refractory glaucoma in chronic uveitis with corneal dystrophy (clinical case). *Journal of Clinical Practice*. 2024;15(2):73–80. doi: https://doi.org/10.17816/clinpract629998

Submitted 05.04.2024 Revised 12.05.2024 Published online 22.06.2024

фективность данных операций снижается [4, 5]. Имплантация клапана Ахмеда при глаукоме является эффективным хирургическим методом снижения ВГД у пациентов с данной патологией. Ранее это устройство применялось чаще всего при глаукоме, невосприимчивой к многочисленным хирургическим вмешательствам, но в настоящее время многие хирурги в отдельных случаях применяют метод в качестве первичного оперативного вмешательства. Имплантация клапана Ахмеда при глаукоме может быть сложной задачей для хирурга, особенно у пациентов, которые ранее уже перенесли несколько операций. Хотя клапанный механизм, встроенный в дренаж, при оперативном лечении глаукомы снижает риск развития осложнений, связанных с послеоперационной гипотонией, это не избавляет от необходимости тщательного наблюдения и контроля ВГД [2, 5].

КЛИНИЧЕСКИЕ ПРИМЕРЫ

Клинический случай 1

О пациенте. Пациент А., 42 года. С 12 лет выставлен диагноз хронического увеита (неуточнённой этиологии) с периодическими обострениями. Повышение ВГД наблюдалось с 15 лет, пациент проходил консервативное лечение с компенсацией ВГД с помощью капель. В возрасте 30 лет по месту жительства проведена операция на оба глаза (oculus uterque, OU): факоэмульсификация катаракты с имплантацией интраокулярной линзы. В раннем послеоперационном периоде диагностировано обострение увеита на левом глазу, после чего в течение 6 месяцев глаз перестал видеть. В сентябре 2016 года — повышение ВГД OU на гипотензивном режиме (β-адреноблокатор с α2-адреномиметиком), в октябре 2016 года проведена непроникающая глубокая склерэктомия с дренированием на правом глазу (oculus dexter, OD), в июле 2020 года — повторная операция (синустрабекулэктомия) с дренированием на OD. В сентябре 2022 года — повышение ВГД OU на максимальном гипотензивном режиме (β-адреноблокатор, α2-адреномиметик и ингибитор карбоангидразы), в связи с чем обратился в МНТК «Микрохирургия глаза» (Москва).

Физикальная, инструментальная диагностика на момент обращения. *Острота зрения*: OD 0,1 (без коррекции), левый глаз (oculus sinister, OS)

клиническая практика 2024 Том 15 №2

0 (ноль). ВГД (по Маклакову): OD 35 мм рт.ст., OS 36 мм рт.ст. (на трёх гипотензивных препаратах).

Биомикроскопия OD: глаз спокоен; фильтрационные подушки на 12 и 1 часах, плоские; парацентральное помутнение в поверхностных слоях роговицы, передняя камера неравномерная, передние синехии на 8–9 часах, радужка атрофична, задние синехии, интраокулярная линза за радужкой, плавающие помутнения стекловидного тела, диск зрительного нерва серый, экскавация диска 0,8, детали за флёром (рис. 1). Биомикроскопия OS: диффузное помутнение роговицы; глубжележащие среды не офтальмоскопируются.

Гониоскопия. OD: угол передней камеры открыт с 3 до 6 часов, с 7 до 2 — закрыт синехиями.

В-сканирование. OU: в стекловидном теле умеренно выраженные мелкоточечные включения средней акустической плотности, включения в виде зёрен высокой и средней акустической плотности. Оболочки прилежат (рис. 2).

Ультразвуковая биомикроскопия. OD: глубина передней камеры от эндотелия — h 4,3 мм, с 6:30 до 2 часов угол передней камеры закрыт корнем радужки (L 1,66–2,84 мм), на остальном протяжении угол передней камеры открыт; смещение интраокулярной линзы кверху, кнутри и незначительно в витреальную полость; на 6 часах гаптическая часть интраокулярной линзы контактирует с пигментным листком радужки, на 12 часах — в капсульном мешке; на 12 и 1 часах визуализируются зоны антиглаукомной операции (рис. 3).

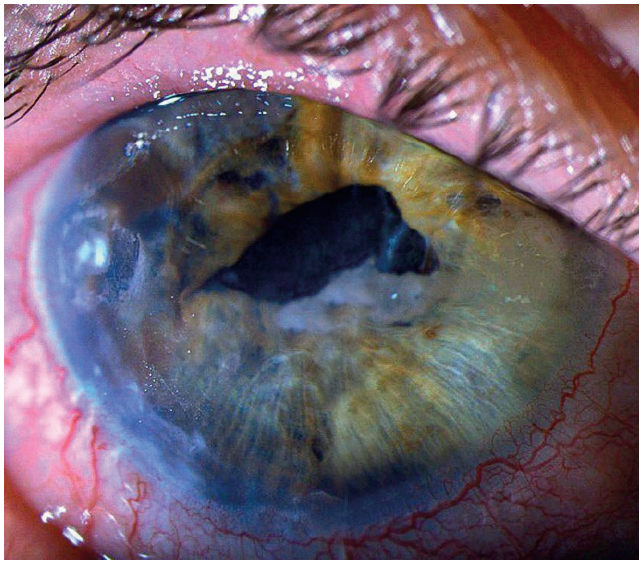

Рис. 1. Биомикроскопия правого глаза до имплантации клапана Ахмеда.

Fig. 1. Biomicroscopy of the right eye before implantation of the Ahmed valve.

Клинический диагноз. По данным жалоб, анамнеза и результатов офтальмологического обследования выставлен диагноз «OD: Вторичная некомпенсированная дважды оперированная глаукома. Эпителиально-эндотелиальная дистрофия роговицы. OS: Терминальная глаукома. Бельмо роговицы. OU: Хронический вялотекущий увеит вне обострения. Артифакия».

Учитывая сопутствующую патологию, данные анамнеза и диагностики, принято решение о про-

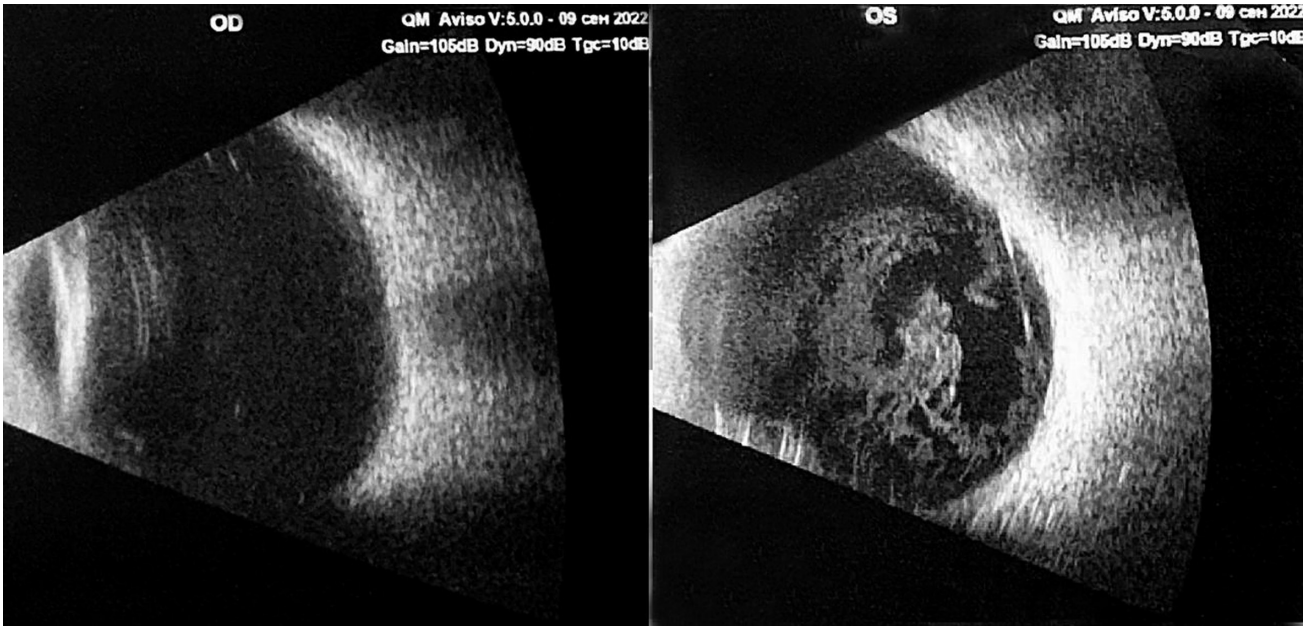

Рис. 2. В-сканирование обоих глаз до операции.

Fig. 2. B-scan of both eyes before surgery.

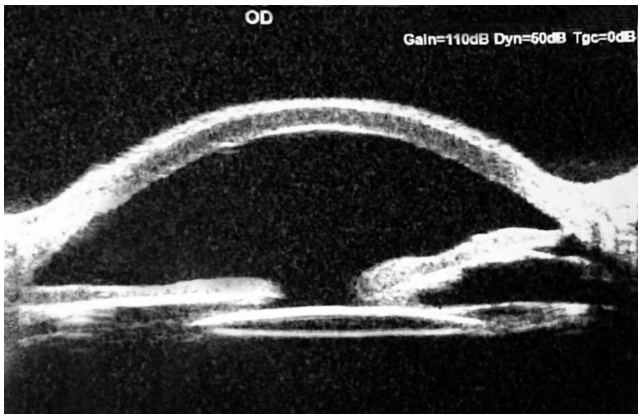

Рис. 3. Ультразвуковая биомикроскопия правого глаза.

Fig. 3. Ultrasound biomicroscopy of the right eye.

ведении антиглаукомной операции с имплантацией клапанного дренажа Ахмеда на правом глазу.

Динамика и исходы. В сентябре 2022 года в МНТК «Микрохирургия глаза» проведена операция в объёме OD имплантация клапанного дренажа Ахмеда.

В послеоперационном периоде ВГД было нормализовано, пациент выписан на третьи сутки после операции. ВГД: OD 12 мм рт.ст. (без гипотензивных капель).

Биомикроскопия (рис. 4, *а*). OD: глаз спокоен; фильтрационные подушки на 11, 12 и 1 часах, плоские; парацентральное помутнение в поверхностных слоях роговицы, передняя камера неравномерная, трубка клапана визуализировалась на 11 часах, в правильном положении, передние синехии на 8–9 часах, радужка атрофична, задние синехии, интраокулярная линза за радужкой, плавающие помутнения стекловидного тела, диск зрительного нерва серый, экскавация диска 0,8, детали за флёром.

Оптическая когерентная томография переднего отрезка глаза. OD: в верхненаружном сегменте визуализируется трубка клапанного дренажа в правильном положении (см. рис. 4, *б*).

В январе 2023 года при повторном осмотре ВГД OD 25 мм рт.ст. Назначен тимолол 0,5% 2 раза в день в OD.

В сроки до 12 месяцев после операции жалобы отсутствуют, ВГД компенсировано (ВГД OD 18 мм рт.ст.) на одном гипотензивном препарате.

Клинический случай 2

О пациенте. Пациентка С., 48 лет. С 1986 года хронический увеит (вирусной этиологии) с периодическими обострениями. Повышение ВГД наблюдалось с 1999 года, лечилась консервативно (закапывала в OU β-адреноблокатор). В 2002 году проведена операция на OU — экстракция катаракты без имплантации интраокулярной линзы. В сентябре 2004 года — повышение ВГД OU на гипотензивном режиме (β-адреноблокатор с ингибитором карбоангидразы), проведена непроникающая глубокая склерэктомия с десцеметогониопунктурой на OD, в мае 2004 года — непроникающая глубокая склерэктомия на OS, после чего образовалось бельмо на роговице OS. В апреле 2005 года проведена повторная операция — проникающая глубокая склерэктомия с дренированием

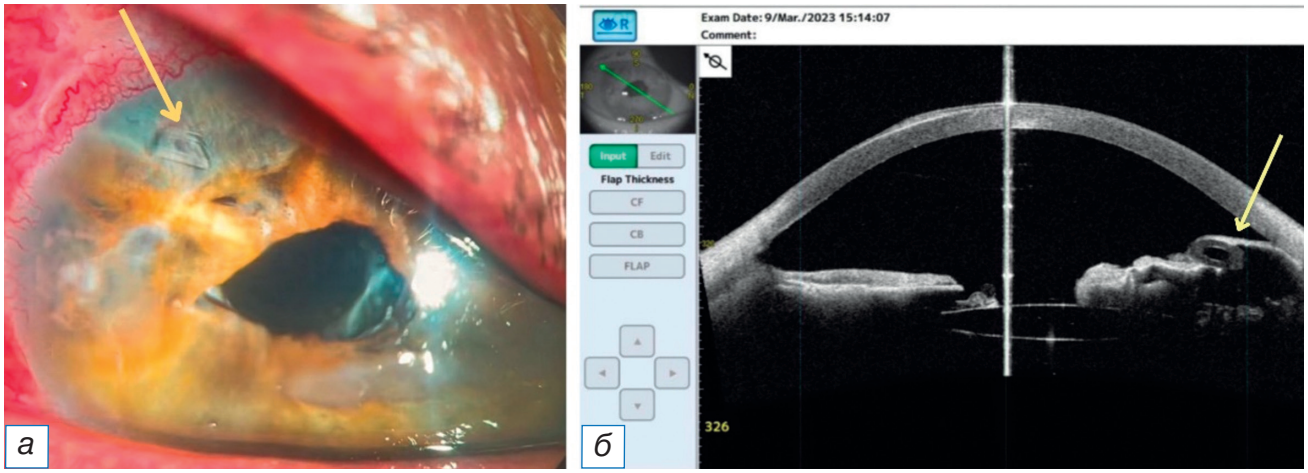

Рис. 4. *а* — биомикроскопия правого глаза после имплантации клапана Ахмеда (стрелкой указана трубка клапана); *б* — оптическая когерентная томография переднего отрезка правого глаза до операции (стрелкой указана трубка клапана).

Fig. 4. *а* — Biomicroscopy of the right eye following Ahmed valve implantation (the arrow indicates the valve tube); *б* — optical coherence tomography of the anterior segment of the right eye before surgery (the arrow indicates the valve tube).

https://doi.org/10.17816/clinpract629998

клиническая практика 2024 Том 15 №2

на OD, ВГД при выписке компенсировано. В апреле 2007 года — повышение ВГД OD на гипотензивном режиме (β-адреноблокатор и ингибитор карбоангидразы), в мае того же года проведена синустрабекулэктомия на OD. В 2016 году — повторная синустрабекулэктомия на OD. В ноябре 2022 года повышение ВГД OU на максимальном гипотензивном режиме (β-адреноблокатор, α2-адреномиметик и ингибитор карбоангидразы), в связи с чем обратилась в МНТК «Микрохирургия глаза» (Москва).

Физикальная, инструментальная диагностика на момент обращения. Острота зрения: OD = 0,01 sph +8D, cyl +2D, ax 15° = 0,3; OS proectio lucis incertae (светоощущение с неправильной светопроекцией). ВГД (по Маклакову): OD 38 мм рт.ст., OS 34 мм рт.ст. (на трёх гипотензивных препаратах).

Биомикроскопия OD: глаз спокоен; фильтрационные подушки на 12, 1, 2 часах, плоские; роговица: парацентральные помутнения роговицы в нижнем сегменте и на 3 и 9 часах; передняя камера средней глубины; влага прозрачная; радужка субатрофична; хирургическая колобома на 12 и 1 часах; зрачок круглый, диаметр 3 мм; афакия; диск зрительного нерва серый, экскавация диска 0,8; макулярная зона и видимая периферия без особенностей.

Биомикроскопия OS: диффузное помутнение роговицы; глубжележащие среды не офтальмоскопируются.

Гониоскопия. OD: угол передней камеры открыт с 3 до 10 часов, с 10 до 2 часов закрыт синехиями.

В-сканирование. OU: оболочки прилежат; в стекловидном теле мелкие включения в виде зёрен высокой и средней акустической плотности.

Клинический диагноз. Исходя из данных анамнеза и результатов офтальмологического обследования, выставлен диагноз: «OD: Вторичная некомпенсированная многократно оперированная глаукома. Эпителиально-эндотелиальная дистрофия роговицы. OS: Терминальная оперированная глаукома, бельмо роговицы. OU: Хронический вялотекущий увеит вне обострения. Афакия».

Учитывая сопутствующую патологию, данные анамнеза и диагностики, принято решение о проведении антиглаукомной операции с имплантацией клапанного дренажа Ахмеда на правом глазу.

Динамика и исходы. В декабре 2022 года в МНТК «Микрохирургия глаза» проведена операция в объёме OD имплантация клапанного дренажа Ахмеда.

В послеоперационном периоде внутриглазное давление было нормализовано, пациент выписан на третьи сутки. ВГД: OD 10 мм рт.ст. (без гипотензивных капель).

Биомикроскопия (рис. 5). OD: глаз спокоен; фильтрационные подушки на 11, 12, 1, 2 часах, плоские; роговица: парацентральные помутнения роговицы в нижнем сегменте и на 3 и 9 часах; передняя камера средней глубины, трубка клапана на 11 часах, в правильном положении; радужка субатрофична, хирургическая колобома на 12 и 1 часах; зрачок круглый, диаметр 3 мм; афакия; диск зрительного нерва серый; экскавация диска 0,8; макулярная зона и видимая периферия без особенностей.

Оптическая когерентная томография переднего отрезка глаза. OD: в верхненаружном сегменте (на 11 часах) визуализируется трубка клапанного дренажа в правильном положении (рис. 6).

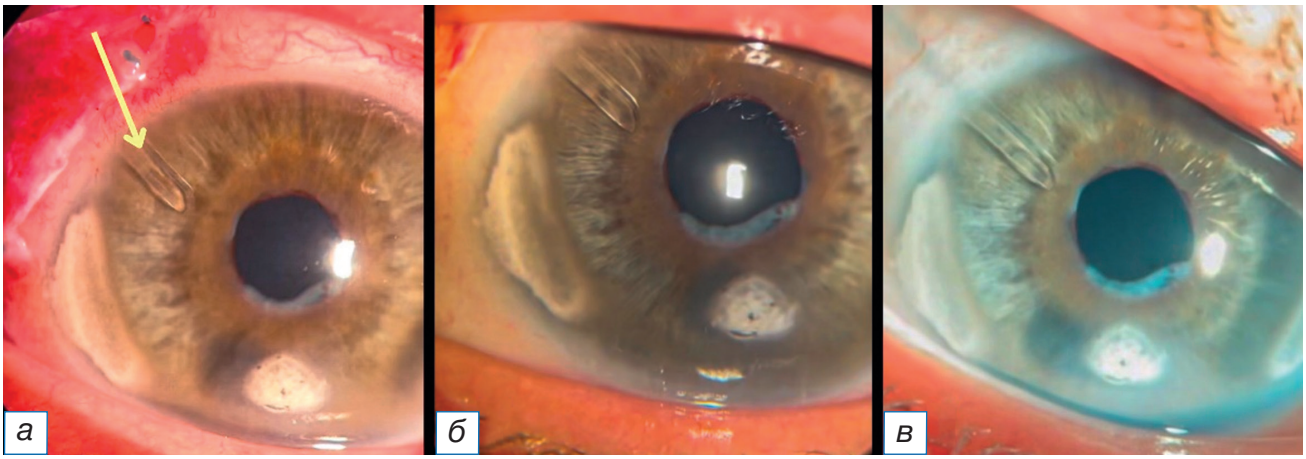

Рис. 5. Биомикроскопия правого глаза после имплантации клапана Ахмеда: *а* — первые сутки (стрелкой указана трубка клапана); *б* — через 6 месяцев; *в* — через 15 месяцев.

Fig. 5. Biomicroscopy of the right eye: *a* — 1 day after Ahmed valve implantation (the arrow indicates the valve tube); *б* — 6 months after Ahmed valve implantation; *в* — 15 months after Ahmed valve implantation.

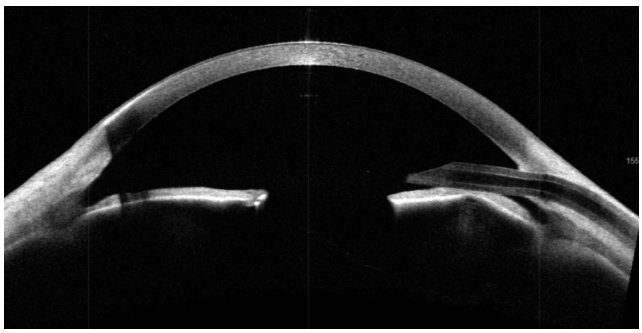

Рис. 6. Оптическая когерентная томография переднего отрезка правого глаза после операции.

Fig. 6. Optical coherence tomography of the anterior segment of the right eye after surgery.

В сроки до 15 месяцев (ВГД OD 14 мм рт.ст.) после операции жалобы отсутствуют, внутриглазное давление компенсировано на одном гипотензивном препарате.

ОБСУЖДЕНИЕ

Лечение вторичной увеальной глаукомы всегда начинается с местной терапии гипотензивными каплями. Лекарственным средством первого выбора здесь являются β-адреноблокаторы и ингибиторы карбоангидразы. При применении простагландинов существует риск развития провоспалительного эффекта. С особой осторожностью следует их применять при увеите с сопутствующим кистозным макулярным отёком в анамнезе или при герпетическом кератоувеите. Могут также использоваться α-адреномиметики, которые доказали свою эффективность, особенно в комбинации с другими антиглаукомными препаратами. Во многих случаях лечение воспалительного процесса способствует снижению ВГД. Необходимо подчеркнуть, что пациенты, которые получают своевременное и адекватное противовоспалительное лечение, имеют, как правило, значительно лучшее клиническое течение глаукомы [4, 5].

Недостаточный контроль ВГД, несмотря на назначенное максимально переносимое медикаментозное лечение (примерно в 25–30% случаев), является у пациентов с отсутствием зрачкового блока показанием к хирургической антиглаукомной операции [6, 7]. Выбор конкретного подхода зависит от опыта хирурга, клинической картины и ранее выполненных вмешательств. Одним из наиболее важных параметров успешной антиглаукомной операции является поддержание минимальной воспалительной активности до, во время и после операции. Хотя достаточный контроль воспалительной активности в течение нескольких месяцев перед операцией считается идеальным, в большинстве случаев антиглаукомная операция в качестве плановой процедуры не проводится, поэтому для подавления внутриглазной воспалительной активности требуется предоперационный режим приёма местных и/или системных стероидов [4, 7].

Первым этапом хирургического лечения в случае зрачкового блока и закрытия угла передней камеры является лазерная или хирургическая иридэктомия [4–7].

Непроникающие операции с использованием антиметаболитов зарекомендовали себя эффективным хирургическим методом в терапии вторичной увеальной открытоугольной глаукомы, однако через определённое время значительному числу пациентов требуются терапия антиглаукомными препаратами, выполнение гониопунктуры или другие хирургические процедуры [8, 9].

Показатель успешности трабекулэктомии, по данным литературы, достигает 54% через 5 лет, при этом 78% пациентов капали антиглаукомные капли. В современной литературе имеются публикации лишь ограниченного числа исследований по трабекулэктомии с использованием митомицина-С при увеитах: что интересно, результаты не показали очевидного преимущества их применения [6]. Пациенты с увеитом также подвержены более высокому риску развития послеоперационной гипотонии, и риск рубцевания зоны операции у них выше, чем у пациентов с первичной глаукомой [1, 6].

Учитывая, что на глазах с увеальной глаукомой часто образуются передние и задние синехии, хирургическое лечение глаукомы требует эффективных хирургических альтернатив. Дренажные имплантаты типа Ahmed, Baerveldt и Molteno зарекомендовали себя как наиболее эффективные, с высокой вероятностью успеха у таких пациентов, особенно на глазах, с повторными антиглаукомными операциями. По данным литературы, долгосрочный контроль ВГД у пациентов, перенёсших имплантацию дренажного устройства при глаукоме, лучше, чем при других антиглаукомных операциях. Вероятность успеха хирургического лечения сопоставима с вероятностью успеха в случае первичной глаукомы [9–11].

В случае неэффективности хирургического лечения возможно выполнение транссклеральной циклофотокоагуляции, однако здесь необходимо соблюдать осторожность. В случае вторичной увеальной глаукомы эта процедура сопряжена

https://doi.org/10.17816/clinpract629998

с риском развития стойкой гипотонии, ухудшения зрения вплоть до его потери, субатрофии глаза и обострения воспаления по сравнению с глаукомой другой этиологии. Это может быть связано с атрофией цилиарного тела вследствие увеита. По этой причине данный вариант лечения является одним из последних используемых методов после предыдущих вмешательств без положительного эффекта [8].

ЗАКЛЮЧЕНИЕ

Вторичная увеальная глаукома является серьёзным и угрожающим зрению осложнением увеита, лечение которого может оказаться сложной задачей. Лечение глаукомы у пациентов с увеитом требует тщательного диагностического и терапевтического подхода для достижения адекватного контроля внутриглазного давления и воспалительной реакции. Даже несмотря на значительное развитие возможностей терапии первичной глаукомы, в случае вторичной увеальной глаукомы отсутствуют обширные исследования для сравнения эффективности различных методов её лечения. По сравнению с первичной глаукомой, медикаментозная терапия чаще малоэффективна, в то время как проведение хирургических антиглаукомных операций может быть связано с более высоким риском развития осложнений. Тактика хирургического лечения всегда индивидуальна и зависит от клинической картины, предыдущих вмешательств, перенесённых пациентом, а также опыта и предпочтений оперирующего хирурга.

В представленных клинических случаях имплантация антиглаукомного клапанного дренажа Ахмеда при вторичной увеальной многократно оперированной глаукоме у пациентов с хроническим увеитом и дистрофией роговицы позволила достичь компенсации ВГД и сохранить зрительные функции.

ДОПОЛНИТЕЛЬНАЯ ИНФОРМАЦИЯ

Источник финансирования. Исследование и публикация статьи финансируются из бюджета ФГАУ «МНТК «Микрохирургия глаза» имени академика С.Н. Федорова» Минздрава России.

Конфликт интересов. Авторы декларируют отсутствие явных и потенциальных конфликтов интересов, связанных с публикацией настоящей статьи.

Вклад авторов. *А.В. Старостина* — лечение пациента, обсуждение результатов лечения, осмотр пациента в послеоперационном периоде, редактирование финального варианта текста статьи; *М.Р. Таевере* — обсуждение результатов лечения, написание текста статьи; *А.А. Уянаева, А.А. Аджиева, М.Р. Хабазова* — поиск и обработка литературы, обработка данных, написание текста статьи, коррекция текста. Авторы подтверждают соответствие своего авторства международным критериям ICMJE (все авторы внесли существенный вклад в разработку концепции, проведение исследования и подготовку статьи, прочли и одобрили финальную версию перед публикацией).

Информированное согласие на публикацию. От пациентов получено добровольное письменное информированное согласие на публикацию их изображений в медицинском журнале, включая его электронную версию. Дата подписания: 20.09.2022 (клинический случай 1) и 20.12.2022 (клинический случай 2).

ADDITIONAL INFORMATION

Funding source. The study was funded by S. Fyodorov Eye Microsurgery Federal State Institution.

Competing interests. The authors declare that they have no competing interests.

Authors' contribution. *A.V. Starostina* — treatment of patient, discussion of the treatment results, examination of patient in the postoperative period, editing the final version of the text of the article; *M.R. Taevere* — discussion of the treatment results, manuscript writing; *A.A. Uyanaeva, A.A. Adzhieva, M.R. Khabazova* — search and processing of literature, data processing, writing the text of the article, text correction. All authors made a substantial contribution to the conception of the work, acquisition, analysis, interpretation of data for the work, drafting and revising the work, final approval of the version to be published and agree to be accountable for all aspects of the work.

Consent for publication. A written voluntary informed consent was obtained from the patient to publish a description of the clinical case in the journal "Journal of Clinical Practice", including the use of his medical data (results of examination, treatment and observation) for scientific purposes (date of signing 20.09.2022; 20.12.2022).

ЛИТЕРАТУРА / REFERENCES

1. Kalogeropoulos D, Sung VC. Pathogenesis of uveitic glaucoma. *J Curr Glaucoma Pract*. 2018;12(3):125–138. doi: 10.5005/jp-journals-10028-1257
2. Škrlová E, Svozílková P, Heissigerová J, Fichtl M. Pathogenesis and current methods of treatment of secondary uveitic glaucoma. A review. *Cesk Slov Oftalmol*. 2023;79(3):111–115. EDN: IXZVML doi: 10.31348/2023/7

3. Sng CC, Ang M, Barton K. Uveitis and glaucoma: New insights in the pathogenesis and treatment. *Prog Brain Res*. 2015;(221):243–269. doi: 10.1016/bs.pbr.2015.06.008
4. Mercieca K, Steeples L, Anand N. Deep sclerectomy for uveitic glaucoma: Long-term outcomes. *Eye (Lond)*. 2017;31(7): 1008–1019. doi: 10.1038/eye.2017.80
5. Valenzuela F, Oportus MJ, Pérez CI, et al. Ahmed glaucoma drainage implant surgery in the management of refractory uveitic glaucoma: Long-term follow up. *Arch Soc Esp Oftalmol (Engl Ed)*. 2018;93(9):431–438. doi: 10.1016/j.oftal.2018.05.011
6. Ceballos EM, Beck AD, Lynn MJ. Trabeculectomy with antiproliferative agents in uveitic glaucoma. *J Glaucoma*. 200211(3):189–196. doi: 10.1097/00061198-200206000-00005
7. Ramdas WD, Pals J, Rothova A, Wolfs RC. Efficacy of glaucoma drainage devices in uveitic glaucoma and a meta-analysis of the literature. *Graefes Arch Clin Exp Ophthalmol*. 2019;257(1):143–151. EDN: CTNDSW doi: 10.1007/s00417-018-4156-9
8. Ceballos EM, Parrish RK, Schiffman JC. Outcome of Baerveldt glaucoma drainage implants for the treatment of uveitic glaucoma. *Ophthalmology*. 2002;109(12):2256–2260. doi: 10.1016/s0161-6420(02)01294-0
9. Luzu J, Baudouin C, Hamard P. The role of Ahmed glaucoma valve in the management of refractory glaucoma: Long-term outcomes and complications. *Eur J Ophthalmol*. 2021;31(5):2383–2389. doi: 10.1177/1120672120968733
10. Da Mata A, Burk SE, Netland PA, et al. Management of uveitic glaucoma with Ahmed glaucoma valve implantation. *Ophthalmology*. 1999;106(11):2168–2172. doi: 10.1016/S0161-6420(99)90500-6
11. Coleman AL, Hill R, Wilson MR, et al. Initial clinical experience with the Ahmed glaucoma valve implant. *Am J Ophthalmol*. 1995; 120(1):23–31. doi: 10.1016/s0002-9394(14)73755-9

ОБ АВТОРАХ

Автор, ответственный за переписку:
Хабазова Маргарита Робертовна;
адрес: Россия, 115682, Москва,
Ореховый бульвар, д. 28;
ORCID: 0000-0002-7770-575X;
eLibrary SPIN: 2736-9089;
e-mail: rita.khabazova@mail.ru

Соавторы:
Старостина Анна Владимировна, канд. мед. наук, науч. сотр.;
ORCID: 0000-0002-4496-0703;
eLibrary SPIN: 7106-2347;
e-mail: anna.mntk@mail.ru

Уянаева Айла Азретовна;
ORCID: 0009-0004-5367-986X;
e-mail: aj.laaa@mail.ru

Аджиева Амина Ануаровна;
ORCID: 0009-0006-9283-2198;
e-mail: aminkaadzhieva57@gmail.com

Таевере Мариям Рамазановна, канд. мед. наук, науч. сотр.;
ORCID: 0000-0003-1013-6924;
eLibrary SPIN: 5252-6779;
e-mail: taeveremr@gmail.com

AUTHORS' INFO

The author responsible for the correspondence:
Margarita R. Khabazova;
address: 28 Orechovy boulevard,
115682 Moscow, Russia;
ORCID: 0000-0002-7770-575X;
eLibrary SPIN: 2736-9089;
e-mail: rita.khabazova@mail.ru

Co-authors:
Anna V. Starostina, MD, PhD, Research Associate;
ORCID: 0000-0002-4496-0703;
eLibrary SPIN: 7106-2347;
e-mail: anna.mntk@mail.ru

Aila A. Uyanaeva;
ORCID: 0009-0004-5367-986X;
e-mail: aj.laaa@mail.ru

Amina A. Adzhieva;
ORCID: 0009-0006-9283-2198;
e-mail: aminkaadzhieva57@gmail.com

Mariam R. Taevere, MD, PhD, Research Associate;
ORCID: 0000-0003-1013-6924;
eLibrary SPIN: 5252-6779;
e-mail: taeveremr@gmail.com

https://doi.org/10.17816/clinpract629998

клиническая практика 2024 Том 15 №2

КЛИНИЧЕСКИЙ СЛУЧАЙ: ЛЕЧЕНИЕ ПАЦИЕНТА С МАССИВНЫМ КОСТНО-ХРЯЩЕВЫМ ЭКЗОСТОЗОМ ШЕЙКИ ЛУЧЕВОЙ КОСТИ

И.А. Васильев[1, 2], М.Н. Майсигов[1], А.Н. Логвинов[1], А.В. Фролов[1, 2], Д.А. Бессонов[1, 2], Д.О. Ильин[1, 2], А.В. Королев[1, 2]

[1] Европейская клиника спортивной травматологии и ортопедии (ECSTO), Москва, Российская Федерация

[2] Российский университет дружбы народов имени Патриса Лумумбы, Москва, Российская Федерация

АННОТАЦИЯ

Обоснование. *Остеохондрома (костно-хрящевой экзостоз) является самым частым доброкачественным новообразованием костной ткани, составляя до 9% всех костных опухолей. Возможными признаками единичного костно-хрящевого экзостоза являются болевой синдром, ограничение амплитуды движений, компрессия сосудистых или невральных структур, крепитация. В литературе описано несколько клинических примеров лечения пациентов с костно-хрящевым экзостозом проксимального отдела лучевой кости. Особенностью анатомии проксимального отдела лучевой кости является близкое расположение таких анатомических структур, как задний межкостный нерв, энтезис дистального сухожилия двуглавой мышцы плеча, проксимальное лучелоктевое сочленение.* ***Описание клинического случая.*** *В данном клиническом примере впервые описана остеохондрома шейки лучевой кости, обусловливающая дефицит супинации.* ***Заключение.*** *Хирургическое лечение позволило добиться отличных результатов с полным восстановлением функции и амплитуды движений в локтевом суставе. Ключевым аспектом успешного лечения остеохондромы шейки лучевой кости является знание анатомии данного сегмента.*

Ключевые слова: *костно-хрящевой экзостоз; локтевой сустав; остеохондрома; шейка лучевой кости; контрактура; доброкачественное новообразование; задний межкостный нерв.*

Для цитирования:
Васильев И.А., Майсигов М.Н., Логвинов А.Н., Фролов А.В., Бессонов Д.А., Ильин Д.О., Королев А.В. Клинический случай: лечение пациента с массивным костно-хрящевым экзостозом шейки лучевой кости. *Клиническая практика.* 2024;15(2):81–88. doi: https://doi.org/10.17816/clinpract626315

Поступила 31.01.2024 Принята 24.03.2024 Опубликована online 25.06.2024

ОБОСНОВАНИЕ

Остеохондрома (костно-хрящевой экзостоз) является наиболее распространённой опухолью среди доброкачественных новообразований костной ткани (20–50%) и составляет до 9% среди всех костных опухолей. Тем не менее реальная частота данной нозологии, вероятно, выше в связи с недиагностированными остеохондромами без клинических проявлений. Большинство костно-хрящевых экзостозов диагностируются в возрасте до 20 лет. Остеохондромы в 3 раза чаще встречаются у мужчин, чем у женщин [1, 2].

В большинстве случаев остеохондрома представляет собой единичное новообразование, но в 15% случаев возможно наличие множественных экзостозов. До 50% диагностируемых остеохондром локализуются в области коленного сустава. Дистальный отдел бедренной кости поражается примерно в 30% случаев, проксимальный отдел большеберцовой кости — в 15–20%. Часто костно-хрящевые экзостозы локализуются на плечевой кости (10–20%), встречаемость на костях кистей и стоп достигает 10%. Плоские кости скелета (акромиальный конец ключицы, лопатка, рёбра, кости таза) поражаются менее чем в 5% случаев [1]. Как правило, остехондромы первоначально локализуются в метафизах длинных костей конечностей, однако по мере роста скелета смещаются в сторону диафиза. Ось роста остехондромы направлена от ближайшего сустава.

Единичные остеохондромы редко встречаются в позвонках. В то же время у пациентов с множественным наследственным остеохондроматозом до 68% костно-хрящевых экзостозов располагается в области позвоночного столба, с наиболее распространённой (до 50%) локализацией в шейном отделе позвоночника [1, 3].

TREATMENT OF A PATIENT WITH MASSIVE OSTEOCHONDRAL EXOSTOSIS OF THE RADIAL NECK: CLINICAL CASE

I.A. Vasilev[1, 2], M.N. Maysigov[1], A.N. Logvinov[1], A.V. Frolov[1, 2], D.A. Bessonov[1, 2], D.O. Ilyin[1, 2], A.V. Korolev[1, 2]

[1] European Clinic of Sports Traumatology and Orthopaedics (ECSTO), Moscow, Russian Federation

[2] Peoples' Friendship University of Russia, Moscow, Russian Federation

ABSTRACT

BACKGROUND: *Osteochondroma (osteochondral exostosis) is the most common benign neoplasm of bone tissue, accounting for up to 9% of all bone tumors. Possible manifestations of a single osteochondral exostosis are pain, a limited range of motion, compression of vascular or neural structures, and crepitus. The literature describes several clinical cases of the treatment of patients with osteochondral exostosis of the proximal radius. A distinguishing feature of the proximal radius's anatomy is the close location of such anatomical structures as the posterior interosseous nerve, the enthesis of the distal biceps tendon, and the proximal radioulnar joint.* ***CLINICAL CASE DESCRIPTION:*** *This clinical case for the first time describes osteochondroma of the radial neck, which causes supination deficiency.* ***CONCLUSION:*** *The surgical treatment allowed us to achieve excellent treatment results with the complete restoration of the function and range of motion in the elbow joint. The key aspect is the knowledge of this segment's anatomy.*

Keywords: *osteochondral exostosis; elbow joint; osteochondroma; radial neck; contracture; benign neoplasm; posterior interosseous nerve.*

For citation:

Vasilev IA, Maysigov MN, Logvinov AN, Frolov AV, Bessonov DA, Ilyin DO, Korolev AV. Treatment of a patient with massive osteochondral exostosis of the radial neck: clinical case. *Journal of Clinical Practice*. 2024;15(2):81–88. doi: https://doi.org/10.17816/clinpract626315

Submitted 31.01.2024 Revised 24.03.2024 Published online 25.06.2024

В доступной литературе описаны единичные случаи остеохондромы проксимального отдела лучевой кости. Особенностью новообразований данной локализации является анатомическая близость проксимального лучелоктевого сочленения, заднего межкостного нерва и дистального сухожилия двуглавой мышцы плеча. Задний межкостный нерв иннервирует мышцы-разгибатели пальцев и кисти. Это глубокая ветвь лучевого нерва, которая отделяется от общего ствола по выходу его из спирального канала плеча. Нерв прободает межкостную мембрану предплечья спереди назад и далее располагается вдоль неё, отдавая моторные ветви мышцам. Важно также учитывать, что расположение нерва относительно лучевой кости варьирует в зависимости от положения предплечья, что следует учитывать при планировании доступа.

Одним из наиболее удобных доступов к проксимальному отделу лучевой кости является латеральный доступ [4]. Отношение заднего межкостного нерва к проксимальному отделу лучевой кости в процессе выполнения латерального доступа представляет практический интерес, [5]. В положении пронации предплечья нерв проходит на расстоянии 29,2±6,2 мм дистальнее бугристости лучевой кости, но в то же время в положении супинации располагается дистальнее бугристости лишь на 11,0±2,8 мм [6]. Таким образом, при планировании латерального доступа следует пронировать предплечье, чтобы максимально отдалить задний межкостный нерв от места разреза. Разрез кожи проводится по линии, соединяющей проекцию наружного надмыщелка плеча и диафиз лучевой кости. Общее сухожилие разгибателей может быть рассечено вдоль [7] — таким образом визуализируются лучелоктевое сочленение, головка и шейка лучевой кости.

Существует ряд осложнений, связанных с наличием остеохондром, таких как компрессия расположенных рядом структур, переломы костно-хрящевых экзостозов, малигнизация. Риск малигнизации единичной остеохондромы составляет менее 1% [8]. Один из признаков, по которому можно заподозрить развитие вторичной хондросаркомы в области хрящевой шапочки остеохондромы, это увеличение толщины хряща на верхушке экзостоза, который

клиническая практика 2024 Том 15 №2

в большинстве случаев составляет от 5 до 15 мм. S.A. Bernard с соавт. [9] в исследовании 67 остеохондром и 34 вторичных хондросарком отметили, что толщина хрящевой шапочки более 20 мм указывает на наличие вторичной хондросаркомы. Для остеохондром характерны несколько патогномоничных признаков, а именно наличие кортикального слоя костной ткани с хрящевым покровом на верхушке и сообщение костно-мозгового канала экзостоза с костью, на которой располагается новообразование.

В данной работе мы впервые представляем успешный опыт лечения пациента с костно-хрящевым экзостозом шейки лучевой кости, обусловливающим дефицит ротационных движений.

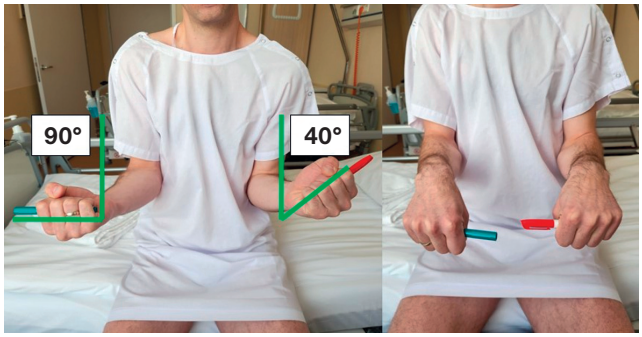

Рис. 1. Оценка амплитуды ротационных движений в локтевых суставах: отмечается дефицит супинации в левом локтевом суставе.

Fig. 1. Assessment of the amplitude of rotation in elbow joints: there is a deficiency of supination in the left elbow joint.

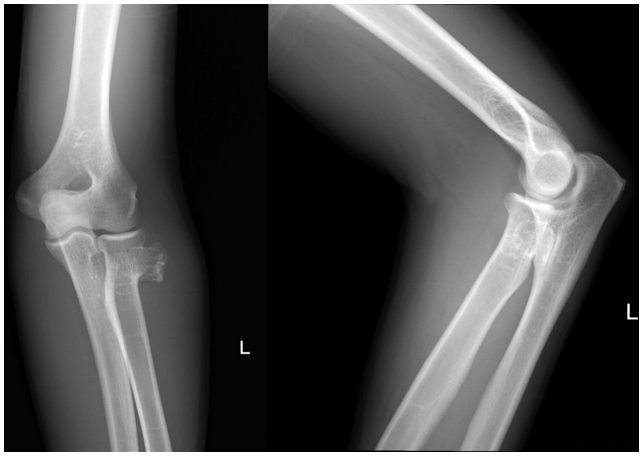

Рис. 2. Рентгенограммы левого локтевого сустава в прямой переднезадней и боковой проекциях: визуализируется новообразование костной плотности в области шейки лучевой кости.

Fig. 2. An X-ray image of the left elbow joint in the anteroposteral and lateral views: a bone density formation is visualized in the area of the radial neck.

КЛИНИЧЕСКИЙ ПРИМЕР

О пациенте

Пациент К., 41 год, обратился в Европейскую клинику спортивной травматологии и ортопедии с жалобами на появление новообразования в проксимальном отделе левого предплечья и ограничение амплитуды движений в локтевом суставе. Пациент сообщил, что жалобы нарастали постепенно, ограничение ротационных движений предплечья прогрессировало в течение последних полутора лет.

При клиническом осмотре обращала на себя деформация по переднелатеральной поверхности предплечья. Признаков нестабильности связочного аппарата не выявлено, сила мышц сохранена. У пациента отмечалась полная амплитуда сгибания/разгибания и пронации в локтевом суставе и ограничение супинации до 40 градусов (рис. 1). На момент обследования нейроциркуляторных нарушений в верхней конечности не выявлено.

Физикальная диагностика

По данным рентгенографии локтевого сустава визуализируется новообразование в области шейки лучевой кости (рис. 2). Для уточнения характера новообразования и его отношения с параартикулярными структурами принято решение о выполнении компьютерной (КТ) и магнитно-резонансной (МРТ) томографии локтевого сустава.

По данным КТ локтевого сустава определены расположение новообразования (по заднелатеральной поверхности шейки лучевой кости) и его размеры (19×28×31 мм) (рис. 3). С помощью КТ установлено также, что губчатая кость в составе экзостоза в области основания сообщается с губчатой костью шейки лучевой кости, что является патогномоничным признаком остеохондромы.

По результатам МРТ визуализирован хрящевой покров на верхушке новообразования (максимальная толщина 7 мм) и определено взаимоотношение с окружающими тканями; исключены признаки инфильтративного роста в области верхушки новообразования (рис. 4).

Предварительный диагноз

На основании результатов клинического и инструментального обследования установлен предварительный диагноз: «Остеохондрома проксимального отдела левой лучевой кости».

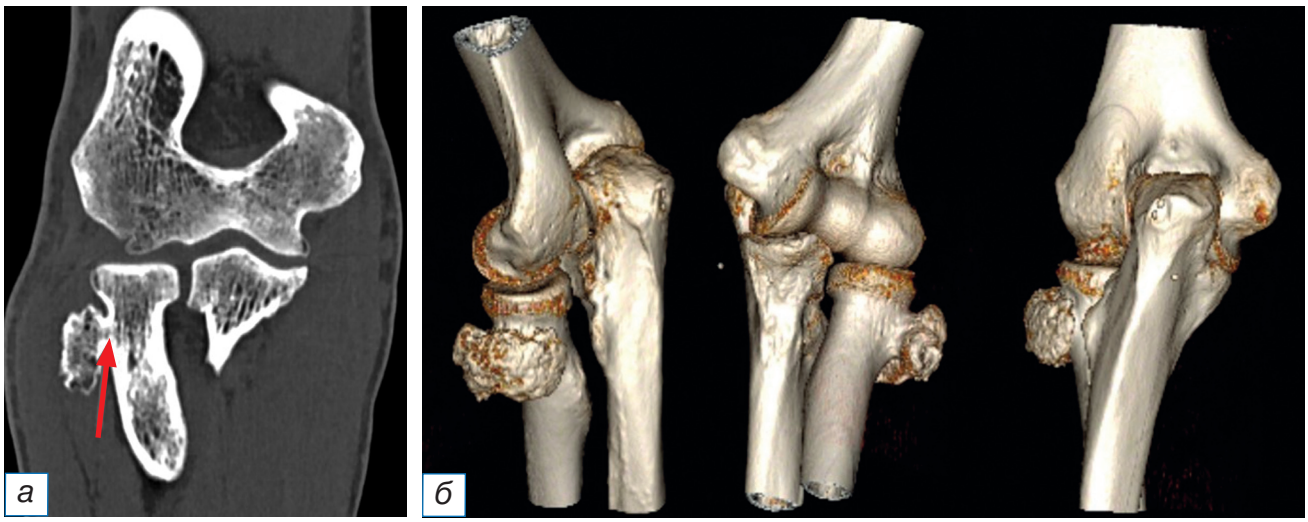

Рис. 3. Компьютерная томография левого локтевого сустава, фронтальная плоскость (*а*): стрелкой указано сообщение губчатой кости новообразования и шейки лучевой кости. 3D-реконструкция левого локтевого сустава по данным компьютерной томографии (*б*).

Fig. 3. Computed tomography of the left elbow joint, frontal plane (*a*): the arrow indicates the connection between the cancellous bone of the neoplasm and the neck of the radius. 3D reconstruction of the left elbow joint (*б*).

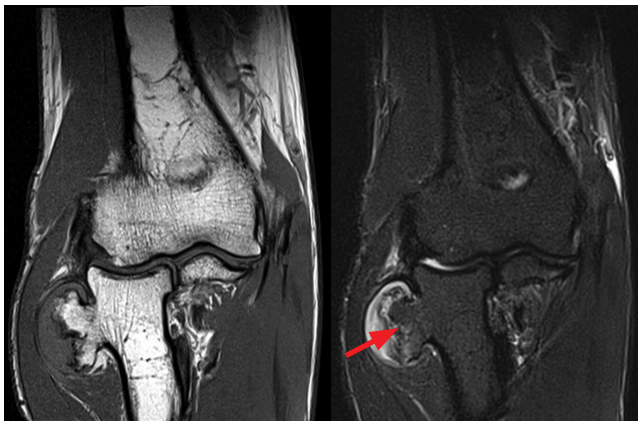

Рис. 4. Магнитно-резонансная томография левого локтевого сустава, фронтальная плоскость, T1 и T2 последовательности: красная линия указывает на толщину хрящевого покрова новообразования (7 мм).

Fig. 4. MRI of the left elbow joint, frontal plane, T1 and T2 sequences: the red line indicates the thickness of the cartilage covering the neoplasm (7 mm).

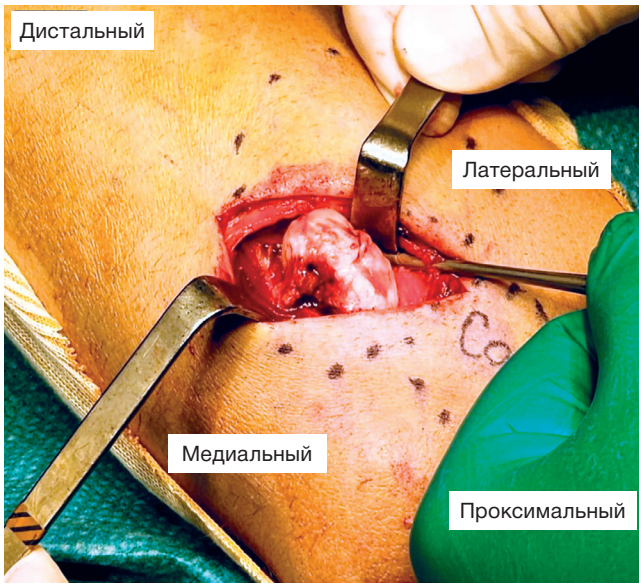

Рис. 5. Визуализирована верхушка новообразования.

Fig. 5. The tip of the neoplasm is visualized.

Хирургическое лечение

1. Пациенту рекомендовано хирургическое лечение.

Операцию проводили в положении пациента на спине с отведённой верхней конечностью, расположенной на приставном столе. Метод анестезиологического пособия — блокада плечевого сплетения с дополнительной внутривенной седацией. Операция проводилась под контролем электронно-оптического преобразователя с использованием пневматического турникета на проксимальной трети плеча. Исходя из локализации новообразования, выбран латеральный доступ в проекции новообразования. По мере выполнения диссекции общее сухожилие разгибателей рассечено вдоль, мышцы тупым образом разведены вдоль волокон. Капсула сустава осталась интактной. По мере выполнения диссекции визуализирован задний межкостный нерв, в процессе удаления новообразования нерв был защищён ретрактором.

Далее визуализировано новообразование на широком основании в области шейки лучевой кости с хрящевым покрытием на верхушке (рис. 5). При помощи набора долот и костных кусачек выполне-

https://doi.org/10.17816/clinpract626315

клиническая практика 2024 Том 15 №2

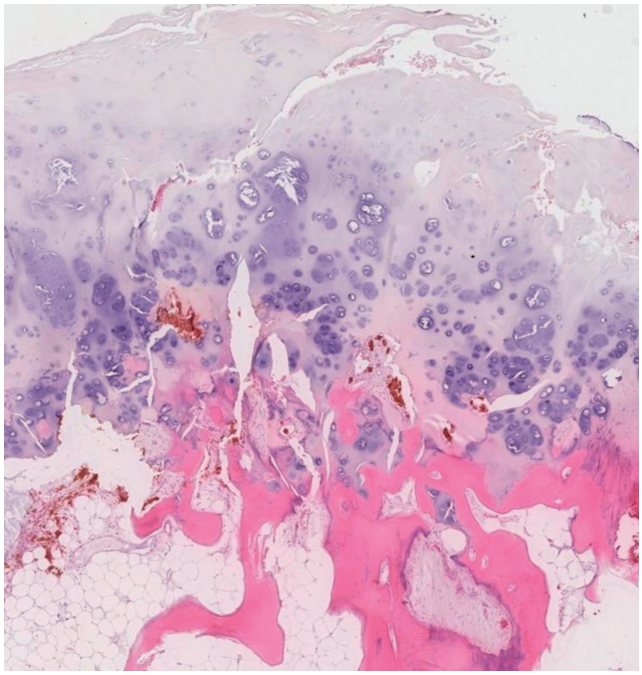

Рис. 6. Макропрепарат и микроскопический вид удалённого новообразования (окраска гематоксилином и эозином, ×10).

Fig. 6. Macroscopic and microscopic view of the removed tumor (Hematoxylin and eosin, ×10).

но удаление новообразования, препарат направлен на гистологическое исследование. Область основания экзостоза обработана рашпилем и электрокоагулятором. Рана промыта антисептиками, ушита послойно наглухо без оставления дренажей. Макроскопически препарат представляет собой фрагменты губчатой костной ткани с признаками наличия жёлтого костного мозга и фрагментами хряща на верхушке новообразования. Признаков некроза или кровоизлияний не выявлено (см. рис. 5). Микроскопически отчётливо визуализируются гнёздные скопления хондроцитов (рис. 6). Признаков клеточной атипии не выявлено. Гистологически диагноз подтверждён — остеохондрома.

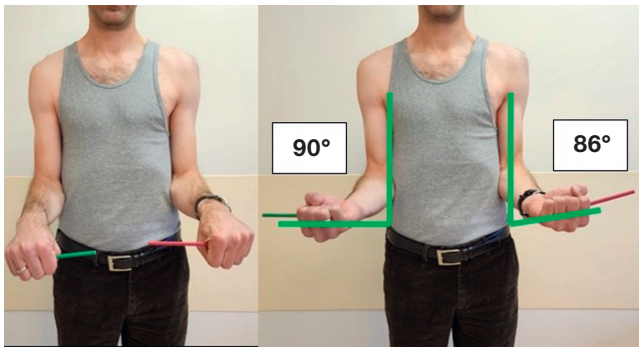

Рис. 7. Амплитуда ротационных движений на сроке 12 месяцев после операции.

Fig. 7. Rotation movements amplitude 12 months after the surgery.

Динамика и исходы

В послеоперационном периоде верхняя конечность в течение 2 недель была иммобилизована в косыночной повязке. Движения в локтевом суставе разрешены в полном объёме по болевым ощущениям с первого дня после операции. В первые сутки после операции выполнены контрольные рентгенограммы локтевого сустава.

Для оценки функции верхней конечности и болевых ощущений в периоперационном периоде мы использовали визуальную аналоговую шкалу боли (ВАШ) и опросник исходов и неспособности руки и кисти DASH (Disabilities of the Arm, Shoulder and Hand). До хирургического лечения показатели по шкале DASH составляли 24,2 балла, по шкале ВАШ — 1 балл. В раннем послеоперационном периоде отмечались значения до 5 баллов по ВАШ, и в течение 2 недель после операции болевые ощущения полностью регрессировали.

При контрольном осмотре через 12 месяцев после операции отмечалась полная амплитуда движений в локтевом суставе (рис. 7); по данным опросных шкал получены следующие результаты: DASH — 0 баллов, ВАШ — 0 баллов (табл. 1). Пациент приступил к занятиям спортом на любительском уровне через 2 месяца после операции.

Таблица 1 / Table 1

Динамика показателей шкал и амплитуды движений / Dynamics of the scale indicators and patient's range of motion

Срок наблюдения	DASH, балл	ВАШ, балл	Супинация предплечья (град.)
До операции	24,2	1	40
2 нед после операции	12	0	50
12 мес после операции	0	0	86

ОБСУЖДЕНИЕ

Остеохондрома — самое частое доброкачественное новообразование длинных трубчатых костей. В составе экзостоза присутствует как компактная, так и губчатая костная ткань; более того, костномозговые каналы экзостоза и подлежащей кости соединяются, что считают патогномочничным симптомом [9]. В нашем случае, наиболее вероятно, из-за небольших размеров новообразования экзостоз целиком представлен губчатой костной тканью, более того, на уровне шейки и головки лучевая кость представлена губчатой костной тканью (костномозговой полости на этом уровне нет).

A. Alsawadi и соавт. [10] описывают остеохондрому бугристости лучевой кости с клиническим проявлением в виде щелчков в области кистевого сустава. По данным авторов, установить диагноз было затруднительно, так как щелчки иррадиировали от области локтевого в область кистевого сустава. Удаление новообразования позволило полностью восстановить функцию конечности пациента. Интраоперационно исследователи установили, что причиной щелчков был перекат дистального сухожилия двуглавой мышцы плеча через остеохондрому.

Группы под руководством C.H. Cho [11] и J.P. Kim [12] описывают клинические случаи костно-хрящевого экзостоза проксимального отдела лучевой кости, который осложнился отрывом дистального сухожилия двуглавой мышцы плеча. Удаление новообразования с рефиксацией дистального сухожилия двуглавой мышцы плеча позволило добиться удовлетворительных результатов лечения пациентов.

В работе O. Oz и соавт. [13] у пациента с остеохондромой проксимального отдела лучевой кости главным клиническим проявлением была нейропатия поверхностной ветви лучевого нерва и моторных ветвей лучевого нерва, иннервирующих плечелучевую мышцу. В данном примере пациент отказался от предложенного ему хирургического лечения.

Вышеуказанные примеры указывают на возможные различные клинические проявления новообразования в проксимальном отделе предплечья. Лечение пациентов с костно-хрящевым экзостозом проксимального отдела лучевой кости не отличается от общепринятых методов лечения пациентов с доброкачественными новообразованиями. Доступ осуществлялся в положении максимальной пронации предплечья с целью снижения риска повреждения заднего межкостного нерва. Нам удалось визуализировать нерв и защитить его ретракторами. Ключевым моментом при этом является адекватно визуализированное новообразование и определение его взаимоотношения с рядом расположенными анатомическими структурами.

ЗАКЛЮЧЕНИЕ

В представленном клиническом примере у пациента отмечалась изолированная остеохондрома шейки лучевой кости. Главной жалобой пациента было ограничение амплитуды движений в локтевом суставе, что снижало качество жизни пациента. После иссечения новообразования удалось достичь отличной функции верхней конечности по результатам физикального осмотра и данным опросных шкал.

ДОПОЛНИТЕЛЬНАЯ ИНФОРМАЦИЯ

Источник финансирования. Авторы заявляют об отсутствии внешнего финансирования при проведении исследования.

Конфликт интересов. Авторы декларируют отсутствие явных и потенциальных конфликтов интересов, связанных с публикацией настоящей статьи.

Вклад авторов. *И.А. Васильев, Д.А. Бессонов* — разработка дизайна исследования, обзор публикаций по теме статьи, получение данных для статистического анализа, написание текста рукописи; *М.Н. Майсигов* — лечение пациентов, утверждение концепции и дизайна исследования, корректировка рукописной части текста; *А.Н. Логвинов, Д.О. Ильин, А.В. Фролов* — анализ и интерпретация полученных

https://doi.org/10.17816/clinpract626315

статистических данных; *А.В. Королев* — научное редактирование статьи.

Авторы подтверждают соответствие своего авторства международным критериям ICMJE (все авторы внесли существенный вклад в разработку концепции, проведение исследования и подготовку статьи, прочли и одобрили финальную версию перед публикацией).

Информированное согласие. От пациента получено добровольное письменное информированное согласие на публикацию его изображений с научной целью в медицинском журнале «Клиническая практика», включая его электронную версию (дата подписания 24.03.2023).

ADDITIONAL INFORMATION

Funding source. The authors declare that there was no external funding for the study.

Competing interests. The authors declare that they have no competing interests.

Authors' contribution. *I.A. Vasilev, D.A. Bessonov* — study design development, review of publications on the topic of the article, obtaining data for statistical analysis, manuscript writing; *M.N. Maysigov* — patient treatment, approval of the concept and design of the study, editing; *A.N. Logvinov, D.O. Ilyin, A.V. Frolov* — analysis and interpretation of the obtained statistical data; *A.V. Korolev* — manuscript editing.

All authors made a substantial contribution to the conception of the work, acquisition, analysis, interpretation of data for the work, drafting and revising the work, final approval of the version to be published and agree to be accountable for all aspects of the work.

Consent for publication. Voluntary written informed consent was obtained from the patient for publication of his images for scientific purpose in the medical journal "Clinical Practice", including its electronic version (date of signing 24.03.2023).

ЛИТЕРАТУРА / REFERENCES

1. Tepelenis K, Papathanakos G, Kitsouli A, et al. Osteochondromas: An updated review of epidemiology, pathogenesis, clinical presentation, radiological features and treatment options. *In Vivo*. 2021;35(2):681–691. doi: 10.21873/invivo.12308
2. Garcia RA, Inwards CY, Unni KK. Benign bone tumors-recent developments. *Semin Diagn Pathol*. 2011;28(1):73–85. doi: 10.1053/j.semdp.2011.02.013
3. Ng C, Bibiano L, Grech S, Magazinovic B. Antecubital antecubital fossa solitary osteochondroma with associated bicipitoradial bursitis. *Case Rep Orthop*. 2015;2015:560372. doi: 10.1155/2015/560372
4. Hohenberger GM, Schwarz AM, Maier MJ, et al. Safe zone for the posterior interosseous nerve with regard to the lateral and posterior approaches to the proximal radius. *Surg Radiol Anat*. 2018;40(9):1025–1030. doi: 10.1007/s00276-018-2004-6
5. Kocher T. *Textbook of operative surgery. Operations at the elbow*. 3rd ed. Stiled H.J., Paul C.B., translators. London: Adam and Charles Black; 1911. 723 p.
6. Hackl M, Wegmann K, Lappen S, et al. The course of the posterior interosseous nerve in relation to the proximal radius: Is there a reliable landmark? *Injury*. 2015;46(4):687–92. doi: 10.1016/j.injury.2015.01.028
7. Berdusco R, Louati H, Desloges W, et al. Lateral elbow exposures: The extensor digitorum communis split compared with the kocher approach. *JBJS Essent Surg Tech*. 2015;5(4):e30. doi: 10.2106/JBJS.ST.N.00048
8. Herget GW, Kontny U, Saueressig U, et al. [Osteochondroma and multiple osteochondromas: recommendations on the diagnostics and follow-up with special consideration to the occurrence of secondary chondrosarcoma. (In German)]. *Radiologe*. 2013;53(12):1125–1136. doi: 10.1007/s00117-013-2571-9
9. Bernard SA, Murphey MD, Flemming DJ, Kransdorf MJ. Improved differentiation of benign osteochondromas from secondary chondrosarcomas with standardized measurement of cartilage cap at CT and MR imaging. *Radiology*. 2010;255(3):857–865. doi: 10.1148/radiol.10082120
10. Alsawadi A, Abbas M, Stanton J. Bicipital tuberosity osteochondroma causing painful clicking around the wrist: Case report and literature review. *Hand Surg*. 2012;17(2): 229–232. doi: 10.1142/S0218810412720227
11. Cho CH, Jung GH, Song KS, et al. Osteochondroma of the bicipital tuberosity causing an avulsion of the distal biceps tendon. *Orthopedics*. 2010;33(11):849. doi: 10.3928/01477447-20100924-28
12. Kim JP, Seo JB, Kim MH, et al. Osteochondroma associated with complete rupture of the distal biceps tendon: Case report. *J Hand Surg Am*. 2010;35(8):1340–1343. doi: 10.1016/j.jhsa.2010.05.018
13. Oz O, Yücel M, Ulaş U, et al. Superficial radial neuropathy and brachioradial motor nerve palsy associated with proximal radius osteochondroma. *Neurol Neurochir Pol*. 2010;44(2):208–210. doi: 10.1016/s0028-3843(14)60013-x

ОБ АВТОРАХ

Автор, ответственный за переписку:
Васильев Иван Андреевич, аспирант;
адрес: Россия, 129110, Москва, Орловский пер., д. 7;
ORCID: 0000-0002-1163-950X;
e-mail: dr.vasilyev.ivan@gmail.com

Соавторы:
Майсигов Муса Назирович, канд. мед. наук;
ORCID: 0000-0002-2096-5876;
eLibrary SPIN: 2576-3874;
e-mail: mmaysigov@emcmos.ru

AUTHORS' INFO

The author responsible for the correspondence:
Ivan A. Vasilev, Graduate Student;
address: 7 Orlovsky lane, 129110 Moscow, Russia;
ORCID: 0000-0002-1163-950X;
e-mail: dr.vasilyev.ivan@gmail.com

Co-authors:
Musa N. Maysigov, MD, PhD;
ORCID: 0000-0002-2096-5876;
eLibrary SPIN: 2576-3874;
e-mail: mmaysigov@emcmos.ru

Логвинов Алексей Николаевич, канд. мед. наук;
ORCID: 0000-0003-3235-5407;
eLibrary SPIN: 2505-9840;
e-mail: logvinov09@gmail.com

Фролов Александр Владимирович, канд. мед. наук;
ORCID: 0000-0002-2973-8303;
eLibrary SPIN: 9712-2491;
e-mail: afrolov@emcmos.ru

Бессонов Дмитрий Александрович, аспирант;
ORCID: 0000-0002-0532-9847;
e-mail: dbessonov@emcmos.ru

Ильин Дмитрий Олегович, д-р мед. наук;
ORCID: 0000-0003-2493-4601;
eLibrary SPIN: 7947-5121;
e-mail: ilyinshoulder@gmail.com

Королев Андрей Вадимович, д-р мед. наук, профессор;
ORCID: 0000-0002-8769-9963;
eLibrary SPIN: 6980-6109;
e-mail: akorolev@emcmos.ru

Alexey N. Logvinov, MD, PhD;
ORCID: 0000-0003-3235-5407;
eLibrary SPIN: 2505-9840;
e-mail: logvinov09@gmail.com

Alexander V. Frolov, MD, PhD;
ORCID: 0000-0002-2973-8303;
eLibrary SPIN: 9712-2491;
e-mail: afrolov@emcmos.ru

Dmitry A. Bessonov, Graduate Student;
ORCID: 0000-0002-0532-9847;
e-mail: dbessonov@emcmos.ru

Dmitriy O. Ilyin, MD, PhD;
ORCID: 0000-0003-2493-4601;
eLibrary SPIN: 7947-5121;
e-mail: ilyinshoulder@gmail.com

Andrey V. Korolev, MD, PhD, Professor;
ORCID: 0000-0002-8769-9963;
eLibrary SPIN: 6980-6109;
e-mail: akorolev@emcmos.ru

https://doi.org/10.17816/clinpract626315

клиническая практика 2024 Том 15 №2

ОСОБЕННОСТИ КЛИНИЧЕСКИХ ПРОЯВЛЕНИЙ, ДИАГНОСТИКИ И ЛЕЧЕНИЯ СИНДРОМА БЕРТОЛОТТИ (КЛИНИЧЕСКИЙ СЛУЧАЙ)

О.В. Скляренко, С.Н. Ларионов, А.П. Животенко, В.Э. Потапов, А.В. Горбунов
Иркутский научный центр хирургии и травматологии, Иркутск, Российская Федерация

АННОТАЦИЯ

Обоснование. *Одной из причин возникновения болей в области поясничного отдела позвоночника могут выступать врождённые пороки развития позвоночного столба. Синдром Бертолотти — клинико-рентгенологический симптомокомплекс, связанный с сакрализацией L_V позвонка, приводящей к нарушению биомеханики пояснично-крестцового отдела позвоночника и ускоренной дегенерации фасеточных суставов, межпозвонковых дисков с последующим фораминальным и центральным стенозированием позвоночного канала. В этой связи клинические проявления заболевания могут быть полиморфны, а их причина — многофакторна. Так, наряду с болевым синдромом в области поясничного отдела позвоночника пациентов с сакрализацией L_V позвонка беспокоят ощущения онемения, парестезий в нижних конечностях. Частота встречаемости патологии колеблется от 4 до 8%, преимущественно страдают люди пожилого и зрелого возраста.* ***Описание клинического случая.*** *Пациентка С. 1982 года рождения с длительным неспецифическим болевым синдромом в спине и нижней конечности обратилась в нейрохирургическое отделение Иркутского научного центра хирургии и травматологии. При клинико-неврологическом осмотре и на основе дополнительных интроскопических исследований поясничного отдела позвоночника установлен диагноз: «Дорсопатия. Дегенеративный спондилоартроз L_{IV}–L_V III степени по D. Weishaupt. Сакрализация L_V позвонка, тип IIa по A.E. Castellvi. Синдром люмбоишалгии справа. Стойкий болевой и мышечно-тонический синдром». Проведено малоинвазивное интервенционное лечение — импульсная радиочастотная абляция дорзального ганглия и корешкового нерва на уровне фораминальных отверстий L_{IV}–L_V справа и термальная радиочастотная абляция возвратного нерва Люшка на уровне L_{IV}–L_V и L_V–S_I справа. В послеоперационном периоде интенсивность болевого синдрома снизилась, пациентка выписана из стационара в удовлетворительном состоянии.* ***Заключение.*** *Перспективным методом малоинвазивной хирургии при синдроме Бертолотти является радиочастотная абляция в области неоартроза с целью денервации и купирования патологической болевой импульсации. Оценка жалоб пациента, тщательный сбор анамнеза, интерпретация данных клинико-неврологического осмотра и интроскопических методов исследования поясничного отдела позвоночника позволяют установить точный диагноз и выбрать наиболее эффективный способ лечения.*

Ключевые слова: *синдром Бертолотти; сакрализация L_V позвонка; минимально инвазивная хирургия; радиочастотная абляция; медикаментозная терапия.*

Для цитирования:
Скляренко О.В., Ларионов С.Н., Животенко А.П., Потапов В.Э., Горбунов А.В. Особенности клинических проявлений, диагностики и лечения синдрома Бертолотти (клинический случай). *Клиническая практика.* 2024;15(2):89–97. doi: https://doi.org/10.17816/clinpract629406

Поступила 25.03.2024 Принята 20.05.2024 Опубликована online 25.06.2024

ОБОСНОВАНИЕ

Болевой синдром в области поясничного отдела позвоночника и крестца может быть проявлением большого спектра заболеваний, что обусловливает трудности дифференциальной диагностики. Одной из причин развития болевого синдрома являются патологические изменения в структуре позвоночника, такие как сакрализация L_V позвонка [1]. Патология описана в 1917 году итальянским учёным Mario Bertolotti, он же впервые связал клинические проявления дисплазии с поясничными болями [2]. Аномалия характеризуется удлинени-

FEATURES OF CLINICAL MANIFESTATIONS, DIAGNOSIS AND TREATMENT OF BERTOLOTTI SYNDROME: A CLINICAL CASE

O.V. Sklyarenko, S.N. Larionov, A.P Zhivotenko, V.E. Potapov, A.V. Gorbunov
Irkutsk Scientific Center of Surgery and Traumatology, Irkutsk, Russian Federation

ABSTRACT

BACKGROUND: *One of the causes of pain in the lumbar spine may be congenital spinal column malformations. Bertolotti syndrome is a clinical and radiological symptom complex associated with sacralization of the L_V vertebra, leading to disruption of the biomechanics of the lumbosacral spine and accelerated degeneration of facet joints and intervertebral discs, followed by foraminal and central stenosis of the spinal canal. The clinical manifestations of the disease can be polymorphic, and their cause is multifactorial. Thus, along with pain in the lumbar spine, patients with sacralization of the L_V vertebra suffer from numbness and paresthesia in the lower extremities. The incidence of pathology ranges from 4% to 8%, mainly affecting elderly and mature people.* ***CLINICAL CASE DESCRIPTION:*** *Patient S was born in 1982 with long-term nonspecific pain in the back and lower limb; she presented to the Neurosurgical Department of the Irkutsk Scientific Center for Surgery and Traumatology. During a clinical neurological examination and additional introscopic studies of the lumbar spine, dorsopathy diagnosed. Degenerative spondyloarthrosis L_{IV}–L_V grade III according to D. Weishaupt. Sacralization of the L_V vertebra type IIa according to Castellvi A.E. Syndrome of lumbar ischialgia on the right. Persistent pain and muscle-tonic syndrome. Minimally invasive interventional treatment was performed: pulsed radiofrequency ablation of the dorsal ganglion and radicular nerve at the level of the foraminal openings L_{IV}–L_V on the right and thermal radiofrequency ablation of the recurrent nerve of Luschka at the level of L_{IV}–L_V and L_V–S_I on the right. In the postoperative period, the intensity of the pain syndrome decreased, and the patient was discharged to work.* ***CONCLUSION:*** *A promising method of minimally invasive surgery is radiofrequency ablation in the area of neoarthrosis for denervation and relief of pathological pain impulses. Assessing the patient's complaints, carefully collecting anamnesis, interpreting data from a clinical and neurological examination, and introscopic methods of examining the lumbar spine enables establishing an accurate diagnosis and selecting the most effective treatment method.*

Keywords: *Bertolotti syndrome; L_V vertebra sacralization; minimally invasive surgery; radiofrequency ablation; drug therapy.*

For citation:
Sklyarenko OV, Larionov SN, Zhivotenko AP, Potapov VE, Gorbunov AV. Features of clinical manifestations, diagnosis and treatment of Bertolotti syndrome: a clinical case. *Journal of Clinical Practice*. 2024;15(2): 89–97. doi: https://doi.org/10.17816/clinpract629406

Submitted 25.03.2024 Revised 20.05.2024 Published online 25.06.2024

ем поперечного отростка V поясничного позвонка и его полным либо частичным сращением с первым сегментом крестца. Структурные изменения приводят к изменению биомеханики движений и перераспределению давления на позвонки и суставной комплекс, компрессии корешков и дегенерации суставов [2].

Патология программируется во внутриутробном периоде развития вследствие повреждающего влияния на плод эндогенных и экзогенных факторов [3]. Эпидемиологические исследования показывают вариабельность распространённости синдрома Бертолотти в популяции. Частота встречаемости сакрализации L_V позвонка колеблется от 4 до 8% и чаще выявляется у женщин [4, 5].

Люди зрелого и пожилого возраста представляют значительную категорию пациентов, у которых выявляют эту аномалию развития. Одним из основных клинических проявлений сакрализации L_V позвонка является болевой синдром в области поясничного отдела позвоночника, который усиливается при физическом напряжении, длительной

клиническая практика 2024 Том 15 №2

статической нагрузке — стоянии, сидении, а также поворотах, наклонах туловища. Часто боль в спине сопровождается ощущением онемения, различными парестезиями в области поясницы, крестца. При пальпации выявляется болезненность, соответствующая проекции остистых отростков нижних поясничных позвонков и области гребня крестца [6]. Вследствие нарушения нормальных анатомических взаимоотношений и биомеханики пояснично-крестцового отдела позвоночника с течением времени может возникать и нарастать интенсивность болевого синдрома. Между поперечными отростками позвонка L_V и крыльями подвздошных костей или боковыми массами крестца, формирующего «ложный сустав», прогрессируют такие дегенеративные изменения, как спондилоартроз, спондилёз, стеноз фораминальных каналов; возникают условия, способствующие компрессии нервного корешка L_V. Боль распространяется в одно из крестцово-подвздошных сочленений, паховую область, нижнюю конечность [7–9].

При выявлении патологии рекомендуют консервативное лечение — обезболивающую, противовоспалительную терапию, физиотерапевтические процедуры, иглорефлексотерапию [10]. В случае недостаточного эффекта от консервативной терапии проводят блокады в проекцию сочленения, образованного поперечными отростками позвонка L_V и боковыми массами крестца, также выполняют трансфораминальные эпидуральные инъекции глюкокортикостероидов. Положительный эффект от проведённой местной анестезии расценивается как условие для реализации хирургического вмешательства на уровне врождённой патологии пояснично-крестцового перехода [11].

Одной из наиболее распространённых хирургических технологий, позволяющей достичь положительного результата для купирования болевого синдрома, является псевдоартроэктомия — резекция увеличенного в размерах поперечного отростка позвонка L_V из заднего доступа. В лечении синдрома Бертолотти может использоваться также минимально инвазивная хирургия с использованием эндоскопического инструментария и интраоперационной трёхмерной 3D-навигации [12, 13]. Перспективным развивающимся методом интервенционной хирургии рассматривается радиочастотная абляция «ложного сустава» L_V–S_I с целью денервации и уменьшения болевой импульсации от сустава [14, 15].

КЛИНИЧЕСКИЙ ПРИМЕР

О пациенте

Пациентка С. 1982 года рождения поступила на стационарное лечение в нейрохирургическое отделение Иркутского научного центра хирургии и травматологии 22.01.2024. При госпитализации основными жалобами были стойкие боли в поясничном отделе позвоночника с распространением в правую ногу по задненаружной поверхности бедра при физических нагрузках, наклонах, усиливающиеся при длительном вынужденном положении, а также в положении стоя, сидя, в том числе в ночное время при поворотах в постели, которые пациентка характеризовала как тянущие и периодически простреливающие.

Из анамнеза установлено, что заболела в июле 2023 года, когда после физического перенапряжения стала беспокоить боль в правой половине поясничной области. По этому поводу получала симптоматическое лечение у невролога по месту жительства без особого эффекта. Ввиду неудовлетворённости от проведённого лечения пациентка в январе 2024 года обратилась на консультацию к нейрохирургу в поликлинику ФГБНУ «Иркутский научный центр хирургии и травматологии», назначены интроскопические методы исследования поясничного отдела позвоночника.

Предварительный диагноз

Дорсопатия. Дегенеративно-дистрофические изменения поясничного отдела позвоночника. Синдром люмбоишалгии справа. Стойкий болевой и мышечно-тонический синдром.

Интроскопические методы исследования

Заключение мультиспиральной компьютерной томографии (МСКТ): «Дегенеративные изменения поясничного отдела позвоночника. Узел Шморля тел L_V и S_I позвонков. Остеохондроз 2–3-го периода. Умеренное сужение межпозвонкового отверстия L_V–S_I. Сакрализация L_V справа» (рис. 1).

По данным магнитно-резонансной томографии (МРТ) поясничного отдела позвоночника сдавления спинномозговых корешков не выявлено (рис. 2).

Физикальная диагностика

При поступлении в стационар: состояние удовлетворительное; пациентка передвигается без

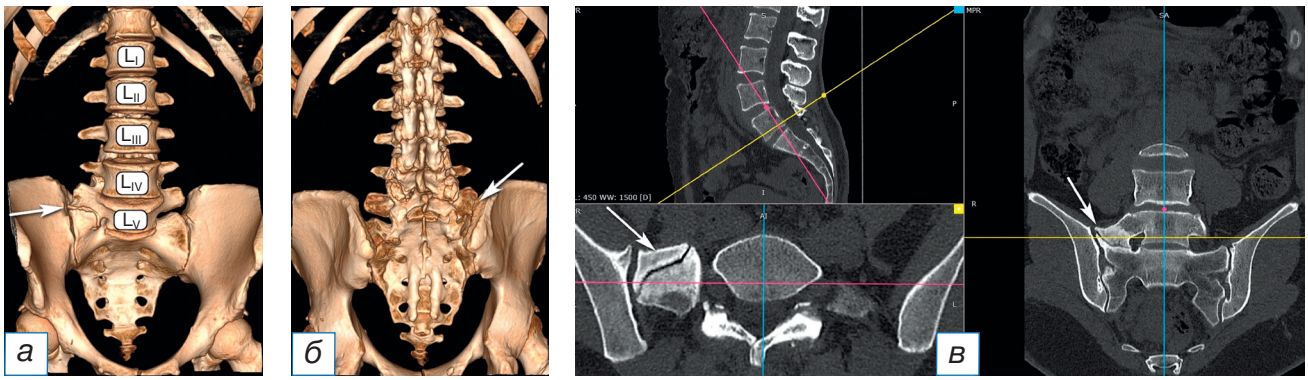

Рис. 1. Сакрализация по результатам мультиспиральной компьютерной томографии: 3D-МСКТ, передняя проекция (*а*); 3D-МСКТ, задняя проекция (*б*); МСКТ-реконструкция с полипроекционным сканом (*в*). На уровне L_V позвонка определяется аномалия пояснично-крестцового перехода по типу асимметричной правосторонней сакрализации позвонка L_V с формированием неоартроза между массивным поперечным отростком и боковой массой крестца (белые стрелки). Тело позвонка L_{IV} смещено вентрально на 0,45 см (антеспондилолистез I степени). Спондилоартроз L_{IV}–L_V III степени по D. Weishaupt [14]. Сакрализация L_V позвонка, тип IIa по A.E. Castellvi [15].

Fig. 1. Sacralization from a multispiral computer tomography scan: MSCT 3D front projection (*a*); MSCT 3D rear projection (*б*); MSCT reconstruction with a poly-projection scan (*в*). At the L_V vertebra level, a lumbosacral junction anomaly is determined by the type of asymmetric right-sided sacralization of the L_V vertebra with the formation of neoarthrosis between the massive transverse process and the lateral mass of the sacrum (white arrow). The body of the L_{IV} vertebra is displaced ventrally by 0.45 cm (grade I antespondylolisthesis). Spondyloarthrosis L_{IV}–L_V III degree according to D. Weishaupt [14]. Sacralization of L_V vertebra type II a according to A.E. Castellvi [15].

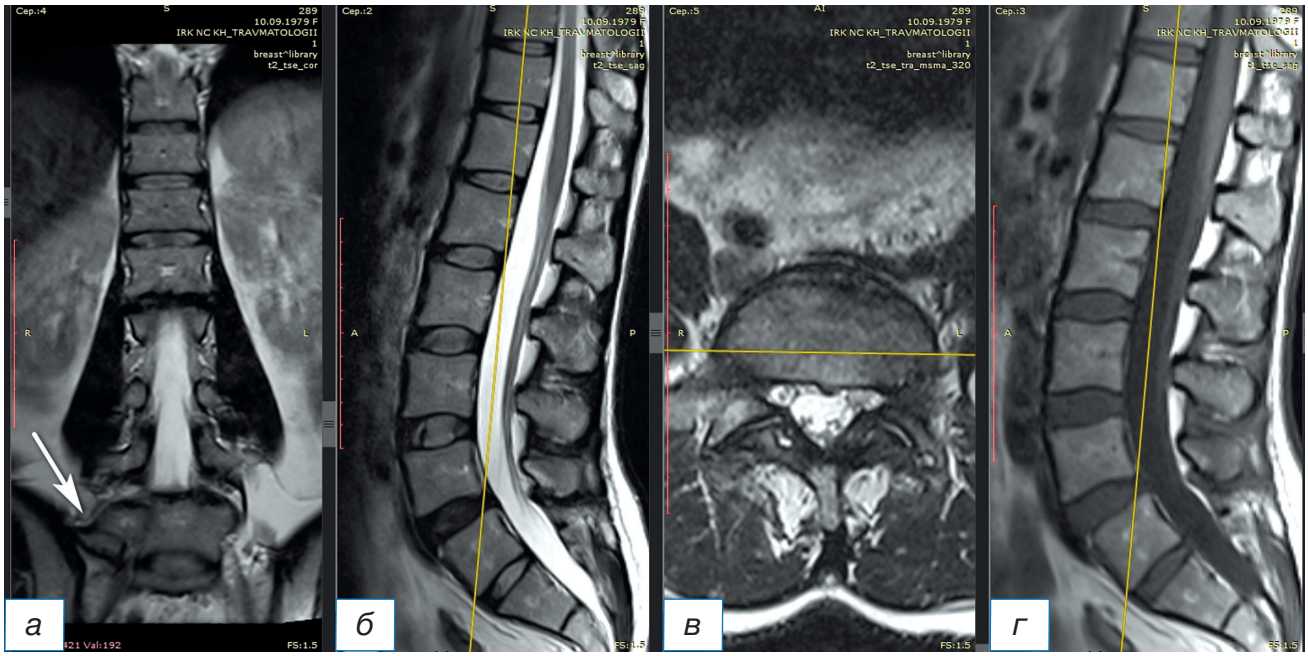

Рис. 2. Магнитно-резонансная томография, Т2-взвешенное изображение, фронтальная (*а*), сагиттальная (*б*) и аксиальная (*в*) проекции; Т1-взвешенное изображение, сагиттальная проекция (*г*). Неоартроз между поперечным отростком и боковой массой крестца (белая стрелка). Сдавления спинномозговых корешков не определяется.

Fig. 2. Magnetic resonance imaging T2-weighted image, frontal projection (*a*), sagittal projection (*б*), and axial projection (*в*); T1-weighted image, sagittal projection (*г*). Neoarthrosis between the transverse process and lateral mass of the sacrum (white arrow). Compression of the spinal roots is not determined.

средств дополнительной опоры, щадит правую ногу, прихрамывает. Со стороны внутренних органов патологии не установлено.

Локальный статус. При осмотре поясничного отдела позвоночника отмечается сглаженность поясничного лордоза. Объём движений в поясничном

https://doi.org/10.17816/clinpract629406

клиническая практика 2024 Том 15 №2

отделе резко ограничен. При пальпации определяется болезненность остистых отростков и паравертебральных областей в проекции L_{IV}–L_V, L_V–S_I, боль распространяется по задней поверхности правого бедра. Интенсивность болевого синдрома усиливается при перемене положения тела и осевых нагрузках. Пальпаторно определяется напряжение паравертебральных мышц.

Неврологический статус. Со стороны черепно-мозговых нервов без особенностей. Тонус и мышечная сила в конечностях достаточная. Очаговой симптоматики, как и патологических рефлексов и чувствительных нарушений, не выявлено. Выявлен положительный симптом натяжения Ласега (40°). Интенсивность болевого синдрома по визуальной аналоговой шкале боли составила 7 баллов.

Заключительный диагноз

Дорсопатия. Дегенеративно-дистрофические изменения на фоне аномалии развития поясничного отдела позвоночника. Спондилоартроз L_{IV}–L_V III степени по D. Weishaupt. Сакрализация L_V позвонка, тип IIa по A.E. Castellvi. Синдром люмбоишалгии справа. Стойкий болевой и мышечно-тонический синдром.

Лабораторная диагностика

Общий анализ крови, биохимический анализ крови, общий анализ мочи — без патологии. С-реактивный белок — 4,1 мг/л.

После повторного осмотра и с учётом данных дополнительных исследований рекомендовано оперативное лечение — малоинвазивное хирургического вмешательство на поясничном отделе позвоночника.

Лечение

Проведено оперативное лечение (24.01.2024) — импульсная радиочастотная абляция дорзального ганглия и корешкового нерва на уровне фораминальных отверстий L_{IV}–L_V справа и термальная радиочастотная абляция возвратного нерва Люшка на уровне L_{IV}–L_V и L_V–S_I справа.

Хирургическое вмешательство. В положении больного на животе проведена местная инфильтрационная анестезия раствором ропивакаина 5 мг/мл в объеме 10 мл, отступя 10 см от средней линии на уровне L_{IV}–L_V тел позвонков из бокового доступа с проколом кожи и подлежащих мягких тканей. Под контролем электронно-оптического преобразователя в стерильном поле через прямую канюлю с острым кончиком проведён активный электрод с мандреном и тефлоновой изоляцией длиной 200 мм, диаметром 20 G, активным кончиком 10 мм к зоне деструкции (область нижнего треугольника межпозвонкового отверстия L_{IV}–L_V справа, образованного дугоотростчатыми суставами в месте прохождения корешкового нерва). Контроль расположения конца канюли с помощью контрастирования (1 мл йогексола 300). Введён электрод из термопары для проведения сенсорной и моторной стимуляции. Импедансометрия — диапазон составил 220–230 Ом. Проведено импульсное радиочастотное воздействие в режиме нейромодуляции с использованием генератора Cosman G4 при 42°C в течение 120 секунд (вверх и медиально, затем вниз и медиально, чтобы увеличить размер воздействия на дорсальный ганглий корешка DRG). Электрод и игла удалены. Далее последовательно выполнена термальная радиочастотная абляция (деструкция) возвратного нерва Люшка (при температуре 90° в течение 1,5 минут) под контролем электронно-оптического преобразователя в проекции точки scotty dog на уровне дугоотросчатого сустава L_{IV}–L_V и L_V–S_I справа под местной инфильтрационной анестезией [14, 16]. Электрод и игла удалены. Асептическая повязка. Продолжительность операции 35 минут. Кровопотери нет (рис. 3).

Исходы и прогноз

В послеоперационном периоде пациентке проведена консервативная терапия, включающая кетопрофен (Кетонал) 2,0 мл внутримышечно 2 раза в сутки; тизанидин по 2 мг (1 таблетка) вечером; омепразол по 20 мг (1 капсула) утром; пиридоксин (витамин B_6) 1,0 мл подкожно; лазер+магнит на поясничный отдел позвоночника; цианокобаламин (витамин B_{12}) 500 г подкожно; массаж поясничного отдела позвоночника; иглорефлексотерапию.

В послеоперационном периоде состояние пациентки удовлетворительное, в течение 2 суток после оперативного вмешательства отмечен регресс вертеброгенного болевого синдрома. Оценка болевого синдрома по ВАШ при выписке — 1 балл. Активизация пациентки произведена на вторые сутки. Поясничный отдел позвоночника фиксирован ортопедическим корсетом.

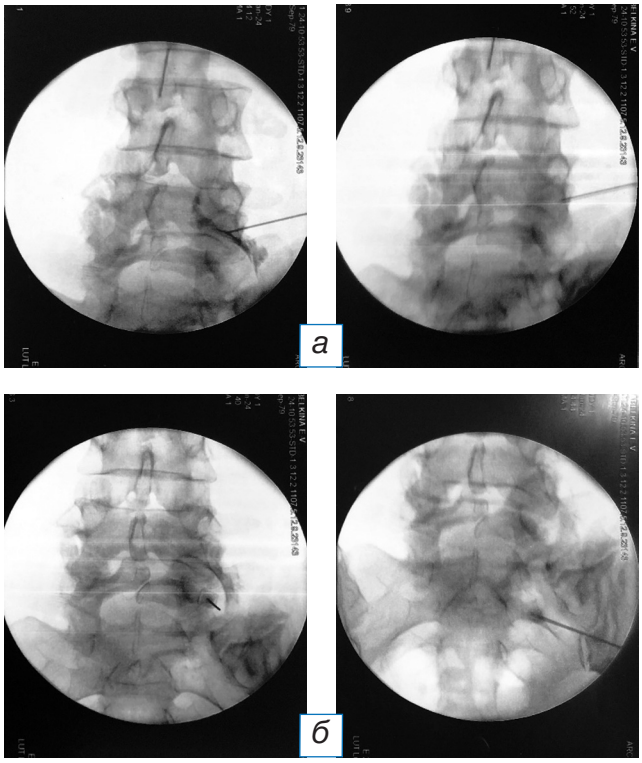

Рис. 3. Интраоперационные рентгенограммы: электрод установлен на уровне дорзального ганглия и корешкового нерва в проекции фораминального отверстия L_{IV}–L_V справа с целью верификации корешка и правильного положения иглы; контрастирован йогексолом 300 корешок и проведена импульсная радиочастотная абляция (*а*); электрод установлен в проекции дугоотросчатого сустава L_{IV}–L_V и L_V–S_I справа в проекции нерва Люшка, иннервирующего фасеточный сустав, для проведения термической радиочастотной абляции (*б*) [16].

Fig. 3. Intraoperative radiographs: the electrode is installed at the level of the dorsal ganglion and radicular nerve in the projection of the L_{IV}–L_V foramen on the right, to verify the root, contrast with iohexol 300 was performed to perform pulsed radiofrequency ablation (*a*); the electrode is installed in the projection of the facet joint L_{IV}–L_V and L_V–S_I on the right in the projection of the Luschka nerve innervating the facet joint for thermal radiofrequency ablation (*б*) [16].

ОБСУЖДЕНИЕ

Современные методы интроскопической диагностики, такие как мультиспиральная компьютераная томография, магнитно-резонансная томография, являются основными для выявления дисплазии поясничного отдела позвоночника. В то же время нельзя недооценивать роль рутинной рентгенографии. Такие аномалии развития, как сакрализация или люмбализация L_V-позвонка, могут выявляться случайно при проведении нейровизуализационных исследований (мультиспиральная компьютераная томография, магнитно-резонансная томография) и не всегда сопровождаются болевым синдромом или развитием неврологической симптоматики (рис. 4) [15, 17]. Усугубление клинической симптоматики у пациентов связано, как правило, с прогредиентным течением дегенеративной патологии позвоночника, сопутствующим сколиозом, спондилолизным спондилолистезом, грыжей межпозвонкового диска, незаращением части дуг позвонков (spina bifida occulta) [18–20].

В зависимости от степени выраженности и характера конкресценции поперечных отростков с крылом подвздошной кости, боковыми массами крестца A.E. Castellvi и соавт. в своей классификации определяют семь типов сакрализации L_V позвонка [15]. В случаях односторонней сакрализации (типы Ia, IIa и IIIa) наблюдается более выраженная клиническая симптоматика, при этом локализация псевдоартрозов и конкресценции чаще левосторонняя [18–20].

Представленное клиническое наблюдение демонстрирует характерные черты синдрома Бертолотти — заболевания позвоночника, которое сопровождается болевыми ощущениями вследствие сакрализации поперечного отростка пятого поясничного позвонка. Тщательное обследование и последующее лечение, включающее комбинацию импульсной радиочастотной абляции дорзальных ганглиев и корешковых нервов на уровне фораминальных отверстий L_{IV}–L_V справа и термальной радиочастотной абляции возвратного нерва Люшка и неоартроза на уровне L_V–S_I справа, позволили достичь хорошего клинического результата. Успешность терапии подчёркивает важность индивидуального подхода в лечении синдрома Бертолотти и подтверждает эффективность комплексных методов в восстановлении функции позвоночника.

ЗАКЛЮЧЕНИЕ

Синдром Бертолотти представляет собой аномалию развития позвоночника, обуславливающую возникновение боли в нижней части спины. Синдром следует рассматривать как основной диагноз при наличии у пациентов торпидного вертеброгенного болевого синдрома и рентгенологических данных переходных позвонков. Дифференциальная диагностика и точное определение источника боли являются ключевым

https://doi.org/10.17816/clinpract629406

клиническая практика 2024 Том 15 №2

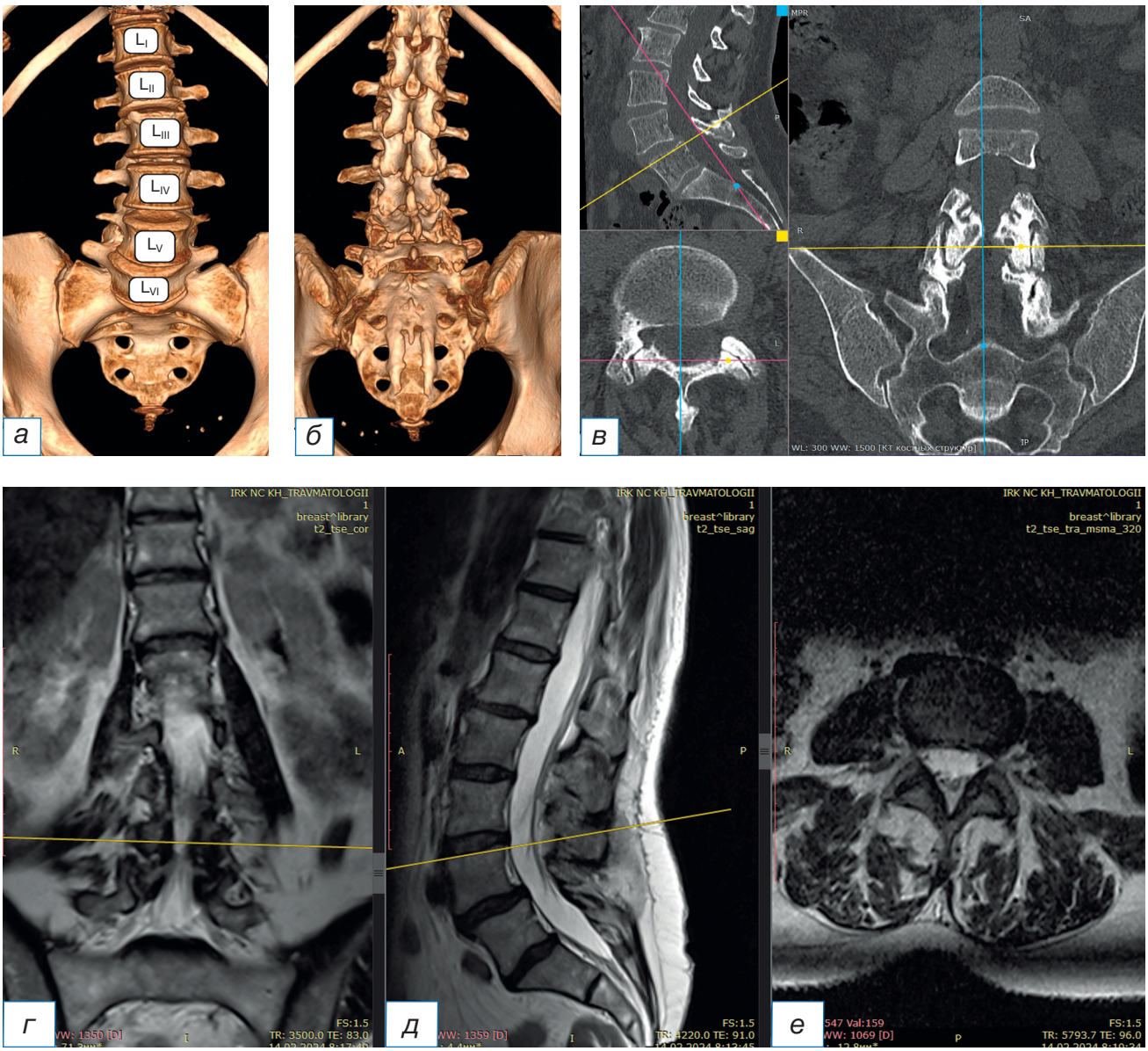

Рис. 4. Люмбализация по результатам мультиспиральной компьютерной томографии: 3D-МСКТ, передняя проекция (*а*), 3D-МСКТ, задняя проекция (*б*), МСКТ-реконструкция с полипроекционным сканом на уровне L_V–L_{VI} (*в*). Показано шесть поясничных позвонков. Левосторонний сколиоз с искривлением позвоночника до 170°, с вершиной дуги на L_{IV}. Гиперлордоз. Тело позвонка L_V смещено вентрально на 0,46 см (антеспондилолистез I степени). Спондилоартроз L_{IV}–L_V, L_V–L_{VI}, III степень по D. Weishaupt [14]. Люмбализация по результатам магнитно-резонансной томографии, Т2-взвешенное изображение: фронтальная (*г*), сагиттальная (*д*) и аксиальная (*е*) проекции с гиперинтенсивным сигналом в дугоотростчатых суставах L_{IV}–L_V, L_V–L_{VI}, III степень по A. Fujiwara [14].

Fig. 4. Lumbarization from a multispiral computer tomography scan: MSCT 3D front projection (*a*), MSCT 3D rear projection (*б*), and MSCT reconstruction with a projection scan at the L_V–L_{VI} level (*в*). Six lumbar vertebrae are shown. Left-sided scoliosis with curvature of the spine up to 170° with the apex of the arch on L_{IV}. Hyperlordosis. The body of the L_V vertebra is displaced ventrally by 0.46 cm (grade 1 antespondylolisthesis). Spondyloarthrosis L_{IV}–L_V, L_V–L_{VI} III degree according to D. Weishaupt [14]. Lumbarization from a magnetic resonance imaging, T2-weighted image: frontal projection (*г*), sagittal projection (*д*), and axial projection (*е*) with hyperintensive signal in arched joints L_{IV}–L_V, L_V–L_{VI} III degree according to A. Fujiwara [14].

аспектом в планировании эффективного лечения. Благодаря развитию современных интроскопических методик, в частности МСКТ и МРТ, и минимально инвазивных хирургических технологий пациентам доступны безопасные, малотравматичные способы лечения, направленные на минимизацию болевого синдрома и улучшение качества жизни.

ДОПОЛНИТЕЛЬНАЯ ИНФОРМАЦИЯ

Источник финансирования. Авторы заявляют об отсутствия внешнего финансирования при подготовке статьи.

Конфликт интересов. Авторы декларируют отсутствие явных и потенциальных конфликтов интересов, связанных с публикацией настоящей статьи.

Вклад авторов. *О.В. Скляренко, В.Э. Потапов, А.В. Горбунов, С.Н. Ларионов, А.П. Животенко* — лечение пациентки, *А.В. Горбунов, О.В. Скляренко* — обследование пациентки, *О.В. Скляренко, С.Н. Ларионов, А.П. Животенко* — поисково-аналитическая работа, обработка и обсуждение результатов исследования, написание текста статьи; *С.Н. Ларионов* — рентгенологическая диагностика. Авторы подтверждают соответствие своего авторства международным критериям ICMJE (все авторы внесли существенный вклад в разработку концепции, проведение поисково-аналитической работы и подготовку статьи, прочли и одобрили финальную версию перед публикацией).

Информированное согласие на публикацию. От пациентки получено письменное добровольное информированное согласие на публикацию клинического случая (дата подписания 25.01.2024).

ADDITIONAL INFORMATION

Funding source. This study was not supported by any external sources of funding.

Competing interests. The authors declare that they have no competing interests.

Authors' contribution. *O.V. Sklyarenko, V.E. Potapov, A.V. Gorbunov, S.N. Larionov, A.P. Zhivotenko* — treatment of the patient; *A.V. Gorbunov, O.V. Sklyarenko* — examination of the patient; *O.V. Sklyarenko, S.N. Larionov, A.P. Zhivotenko* — search and analytical work, processing and discussion of research results, writing the text of the article; *S.N. Larionov* — X-ray diagnostics. All authors made a substantial contribution to the conception of the work, acquisition, analysis, interpretation of data for the work, drafting and revising the work, final approval of the version to be published and agree to be accountable for all aspects of the work.

Consent for publication. Written consent was obtained from the patient for publication of relevant medical information and all of accompanying images within the manuscript (signature date 25.01.2024).

ЛИТЕРАТУРА / REFERENCES

1. Кабак С.Л., Заточная В.В., Жижко-Михасевич Н.О. Врожденные аномалии пояснично-крестцового отдела позвоночника // *Известия Национальной академии наук Беларуси. Серия медицинских наук*. 2020. Т. 17, № 4. С. 401–408. [Kabak SL, Zatochnaya VV, Zhizhko-Mikhasevich NO. Congenital anomalies of the lumbosacral spine. *Izvestiya Natsional'noi akademii nauk Belarusi. Seriya meditsinskikh nauk*. 2020;17(4):401–408]. EDN: CTGWPA doi: 10.29235/1814-6023-2020-17-4-401-408
2. Bertolotti M. Contibuto alla conoscenza dei vizi di differenzazione regionale del rachide con speciale riguardo all assimilazione sacrale della V. lombare. *Radiol Med.* 1917;(4):113–144.
3. Скрябин Е.Г., Яковлев Е.О., Галеева О.В. Лучевая характеристика дисплазий и аномалий развития пояснично-крестцовой локализации у детей со спондилолистезом нижних поясничных позвонков // *Российский электронный журнал лучевой диагностики*. 2021. Т. 11, № 4. С. 75–83. [Skryabin EG, Yakovlev EO, Galeeva OV. Radiological characteristics of dysplasias and abnormalities of the development of lumbosacral localization in children with spondylolisthesis of the lower lumbar vertebrae. *Russ Electronic J Radiol Diagnost.* 2021;11(4):75–83]. EDN: FWIIXU doi: 10.21569/2222-7415-2021-11-4-75-83
4. Скрябин Е.Г. Сакрализация позвонка L_V (синдром Бертолотти): обзор литературы // *Гений ортопедии*. 2022. Т. 28, № 5. С. 726–733. [Skryabin EG. Sacralization of the l5 vertebra (Bertolotti syndrome): Literature review. *Genii ortopedii.* 2022;28(5):726–733]. EDN: NGNQTZ doi: 10.18019/1028-4427-2022-28-5-726-733
5. Sugiura K, Morimoto M, Higashino K, et al. Transitional vertebrae and numerical variants of the spine: Prevalence and relationship to low back pain or degenerative spondylolisthesis. *Bone Joint J.* 2021;103B(7):1301–1308. doi: 10.1302/0301-620X.103B7.BJJ-2020-1760.R1
6. Правдюк Н.Г., Шостак Н.А., Новикова А.В. Боль в спине у молодых: клинико-инструментальная характеристика с учетом отдаленных наблюдений // *Лечебное дело*. 2021. № 3. С. 81–92. [Pravdyuk NG, Shostak NA, Novikova AV. Back pain in young people: Clinical and instrumental features considering long-term observations. *Lechebnoe delo.* 2021;(3):81–92]. EDN: KADAWK doi: 10.24412/2071-5315-2021-12363
7. Benvenuto P, Benvenuto N. Bertolotti's syndrome: A transitional anatomic cause of low back pain. *Internal Emergency Med.* 2018;13(8):1333–1334. doi: 10.1007/s11739-018-1915-x
8. De Almeida DB, Mattei TA, Sória MG, et al. Transitional lumbosacral vertebrae and low back pain. *Arq Neuropsiquiatr.* 2009;67(2-A):268–272. doi: 10.1590/s0004-282x2009000200018
9. Alonzo F, Cobar A, Cahueque M, Prieto JA. Bertolotti's syndrome: An underdiagnosed cause for lower back pain. *Case Rep J Sur Case Rep.* 2018;2018(10):rjy276. doi: 10.1093/jscr/rjy276
10. Воробьева О.В., Морозова Т.Е., Герцог А.А. Лечение острой боли в общей врачебной практике // *Медицинский совет.* 2021. № 10. С. 42–50. [Vorobyova OV, Morozova TE, Duke AA. Treatment of acute pain in general medical practice. *Med Council.* 2021;(10):42–50]. EDN: GJMUTG doi: 10/21518/2079-701X-2021-10-42-50
11. Crane J, Cragon R, O'Neill J, et al. A comprehensive update of the treatment and management of Bertolotti's syndrome: A best practices review. *Orthopedic Rev (Pavia).* 2021;13(2): 24980. doi: 10.52965/001c.24980
12. Jenkins AL, Chung RJ, O'Donnell J, et al. Redefining the treatment of lumbosacral transitional vertebrae for Bertolotti syndrome: Long-term outcomes utilizing the Jenkins classification to determine treatment. *World Neurosurg.* 2023;(175):e21–e29. EDN: VJLHPW doi: 10.1016/j.wneu.2023.03.012
13. McGrath KA, Rabah NM, Steinmetz MP, et al. Identifying treatment patterns in patients with Bertolotti syndrome: An elusive cause of chronic low back pain. *Spine J.* 2021;21(9): 1497–1503. doi: 10.1016/j.spinee.2021.05.008

14. Потапов В.Э., Сороковиков В.А., Ларионов С.Н., Животенко А.П. Фасет-синдром. Малоинвазивное хирургическое лечение. Клинический случай и обзор литературы // *Клиническая практика*. 2021;12(4):92–99. [Potapov VE, Sorokovikov VA, Larionov SN, Zhivotenko AP. Facet syndrome. Minimally invasive surgical treatment. clinical case with a literature review. *Klinicheskaya praktika.* 2021;12(4):92–99]. EDN: TDKXDL doi: 10.17816/clinpract81435
15. Castellvi AE, Goldstein L, Chan DP. Lumbosacral transitional vertebrae and their relationship with lumbar extradural defects. *Spine*. 1984;9(5):493–495. doi: 10.1097/00007632-198407000-00014
16. Manchikanti L, Schultz DM, Falco FJ, Singh V. *Lumbar facet joint interventions.* In: Manchikanti L, Kaye A, Falco F, Hirsch J, eds. Essentials of interventional techniques in managing chronic pain. Springer, Cham; 2018. doi: 10.1007/978-3-319-60361-2-19
17. Jenkins AL, O'Donnell J, Chung, RJ, et al. Redefining the classification for Bertolotti syndrome: Anatomical findings in lumbosacral transitional vertebrae guide treatment selection. *World Neurosurg.* 2023;(175):e303–e313. EDN: EHXPAT doi: 10.1016/j.wneu.2023.03.077
18. McGrath K, Schmidt E, Rabah N, et al. Clinical assessment and management of Bertolotti syndrome: A review of the literature. *Spine J.* 2021;21(8):1286–1296. doi: 10.1016/j.spinee.2021.02.023
19. Quinlan JF, Duke D, Eustace S. Bertolotti's syndrome. A cause of back pain in young people. *J Bone Joint Surg Br.* 2006;88(9):1183–1186. doi: 10.1302/0301-620X.88B9.17211
20. Ten B, Duce MN, Yüksek HH, et al. Symptomatic lumbosacral transitional vertebrae (Bertolotti syndrome) as a cause of low back pain: Classification and imaging findings. *Bone Arthrosurg Sci.* 2023;(1):35–42. doi: 10.26689/bas.v1i1.4979

ОБ АВТОРАХ

Автор, ответственный за переписку:
Животенко Александр Петрович, мл. науч. сотр.;
адрес: Россия, 664003, Иркутск,
ул. Борцов Революции, д. 1;
ORCID: 0000-0002-4032-8575;
eLibrary SPIN: 8016-5626;
e-mail: sivotenko1976@mail.ru

Соавторы:
Скляренко Оксана Васильевна, канд. мед. наук;
ORCID: 0000-0003-1077-7369;
eLibrary SPIN: 7884-9030;
e-mail: oxanasklyarenko@mail.ru

Ларионов Сергей Николаевич, д-р мед. наук, профессор;
ORCID: 0000-0001-9189-3323;
eLibrary SPIN: 6720-4117;
e-mail: snlar@mail.ru

Потапов Виталий Энгельсович, канд. мед. наук;
ORCID: 0000-0001-9167-637X;
eLibrary SPIN: 5349-8690;
e-mail: pva454@yandex.ru

Горбунов Анатолий Владимирович, мл. науч. сотр.;
ORCID: 0000-0002-1352-0502;
eLibrary SPIN: 6329-2590;
e-mail a.v.gorbunov58@mail.ru

AUTHORS' INFO

The author responsible for the correspondence:
Alexandr P. Zhivotenko, Junior Research Associate;
address: 1 Bortsov Revolyutsii street,
664003 Irkutsk, Russia;
ORCID: 0000-0002-4032-8575;
eLibrary SPIN: 8016-5626;
e-mail: sivotenko1976@mail.ru

Co-authors:
Oxana V. Sklyarenko, MD, PhD;
ORCID: 0000-0003-1077-7369;
eLibrary SPIN: 7884-9030;
e-mail: oxanasklyarenko@mail.ru

Sergey N. Larionov, MD, PhD, Professor;
ORCID: 0000-0001-9189-3323;
eLibrary SPIN: 6720-4117;
e-mail: snlar@mail.ru

Vitaly E. Potapov, MD, PhD;
ORCID: 0000-0001-9167-637X;
eLibrary SPIN: 5349-8690;
e-mail: pva454@yandex.ru

Anatoly V. Gorbunov, Junior Research Associate;
ORCID: 0000-0002-1352-0502;
eLibrary SPIN: 6329-2590;
e-mail a.v.gorbunov58@mail.ru

ДЕФИЦИТ ПИРУВАТДЕГИДРОГЕНАЗЫ У МАЛЬЧИКА: КЛИНИЧЕСКИЙ СЛУЧАЙ

Г.Ю. Порецкова[1], Е.А. Калинина[2], Н.Н. Короткова[2], О.Г. Болгарова[2], Н.Н. Кузнецова[2], Ш.И. Гайсин[1], Е.О. Бесчастная[1]

[1] Самарский государственный медицинский университет, Самара, Российская Федерация

[2] Самарская областная клиническая больница имени В.Д. Середавина, Самара, Российская Федерация

АННОТАЦИЯ

Обоснование. *Дефицит пируватдегидрогеназы — одна из форм тяжёлых наследственных митохондриальных болезней обмена, характеризующаяся нарушениями энергетического обмена и проявляющаяся широким спектром неврологических симптомов. Сложность при подборе терапии заключается в недостаточном объёме информации по ведению детей с данной патологией ввиду их гибели в раннем возрасте и недостаточной диагностики при жизни. Точная распространённость заболевания неизвестна — предположительно, менее 1 случая на 1 000 000, что позволяет отнести его к орфанным заболеваниям.* ***Описание клинического случая.*** *В статье представлен случай наблюдения ребёнка с редким нейрометаболическим заболеванием — дефицитом пируватдегидрогеназного комплекса E1. Диагноз был заподозрен сразу после рождения на основании неврологической симптоматики, неонатальной гипераммониемии, гиперлактатемии и подтверждён после секвенирования экзома, где выявлен гомозиготный вариант нуклеотидной последовательности в гене PDHA1 (X-19359612-C-E). В возрасте 2 месяцев ребёнок начал получать кетогенную диету — высокожировую низкоуглеводную сухую смесь для энтерального питания, метаболическую терапию, витамин B1 (по 300 мг/сут), на фоне чего наблюдалась стабилизация клинического состояния. При осмотре в возрасте 9 месяцев отмечена положительная неврологическая динамика, прогноз для жизни на фоне проводимой терапии — благоприятный.* ***Заключение.*** *Ранняя постановка диагноза и начало терапии имеют крайне важное значение для физического и нервно-психического развития детей с наследственным дефицитом пируватдегидрогеназы. Несмотря на отсутствие эффективного этиотропного лечения, в некоторых случаях улучшение клинического течения наблюдается при использовании препаратов тиамина, а также соблюдения кетогенной диеты.*

Ключевые слова: *дети; нейрометаболическое заболевание; мышечная гипотония; неонатальная гипераммониемия; неонатальная гиперлактатемия; дефицит пируватдегидрогеназы; кетогенная диета; тиамин.*

Для цитирования:

Порецкова Г.Ю., Калинина Е.А., Короткова Н.Н., Болгарова О.Г., Кузнецова Н.Н., Гайсин Ш.И., Бесчастная Е.О. Дефицит пируватдегидрогеназы у мальчика: клинический случай. *Клиническая практика.* 2024;15(2):98–105. doi: https://doi.org/10.17816/clinpract629443

Поступила 25.03.2024 Принята 07.06.2024 Опубликована online 25.06.2024

ОБОСНОВАНИЕ

Дефицит пируватдегидрогеназы — тяжёлое наследственное митохондриальное заболевание, характеризуемое нарушениями энергетического обмена и широким спектром неврологических симптомов. Пируватдегидрогеназа представляет собой гетеротетрамер двух альфа- и двух бета-субъединиц (E1a и E1β), связывающих кофактор (кофермент) тиаминпирофосфат [1, 2]. Вместе с дигидролипоамидацетилтрансферазой (E2), дигидролипоамиддегидрогеназой (E3) и двумя вспомогательными белками пируватдегидрогеназа (E1) образует пируватдегидрогеназный комплекс, локализованный в митохондриях и катализирующий при участии кофакторов аэробное окисление пирувата (образуется в результате гликолиза — анаэробного расщепления глюкозы) до ацетил-коэнзима А (ацетил-КоА), который обеспечивает доставку ацетильной группы в цикл трикарбоновых кислот (цикл Кребса) для окисления с целью производства энергии [3, 4]. При дефиците пируватдегидрогеназы, равно как и при дефиците других ферментов пируватдегидрогеназного комплекса,

https://doi.org/10.17816/clinpract629443

клиническая практика 2024 Том 15 №2

PYRUVATE DEHYDROGENASE DEFICIENCY IN A YOUNG BOY: A CLINICAL CASE

G.Yu. Poretskova[1], E.A. Kalinina[2], N.N. Korotkova[2], O.G. Bolgarova[2], N.N. Kuznecova[2], S.I. Gaisin[1], E.O. Beschastnaya[1]

[1] Samara State Medical University, Samara, Russian Federation

[2] V.D. Seredavin Samara Regional Clinical Hospital, Samara, Russian Federation

ABSTRACT

BACKGROUND: *Pyruvate dehydrogenase deficit is a severe hereditary mitochondrial metabolic disease characterized by impaired energy metabolism and manifested by a wide range of neurological symptoms. The difficulty in selecting therapy is due to insufficient data on the management of children with this pathology owing to death at an early age and insufficient diagnosis during life. The accurate prevalence of the disease is unknown, presumably <1 in 1,000,000, which makes it attributable to orphan diseases.* ***CLINICAL CASE DESCRIPTION:*** *This article presents a case of a child with a rare neurometabolic disease pyruvate dehydrogenase complex E1 deficiency. The diagnosis was suspected after his birth based on neurological symptoms, neonatal hyperammonemia, and hyperlactatemia and confirmed after exome sequencing, where a homozygous variant of the nucleotide sequence in the PDNA1 gene (X-19359612-C-E) was determined. At the age of 2 months, he began to receive a ketogenic diet — a high-fat, low-carbohydrate dry mixture for enteral nutrition, metabolic therapy, and Vit B1 (300 mg/day). The article presents indicators of biochemical blood testing, acid-base state of blood, and dynamics of the neurological picture during the period of observation of the patient.* ***CONCLUSION:*** *Early diagnosis and initiation of therapy is crucial for the physical and neuropsychiatric development of children with this pathology. Despite the lack of highly effective etiotropic treatment, in some cases, an improvement in the clinical course is observed with the use of thiamine preparations and adherence to a ketogenic diet.*

Keywords: *children; neurometabolic disease; muscular hypotension; neonatal hyperamonemia; neonatal hyperlactatemia; pyruvate dehydrogenase deficit; ketogenic diet; thiamine.*

For citation:
Poretskova GYu, Kalinina EA, Korotkova NN, Bolgarova OG, Kuznecova NN, Gaisin SI, Beschastnaya EO. Pyruvate dehydrogenase deficiency in a young boy: a clinical case. *Journal of Clinical Practice*. 2024; 15(2):98–105. doi: https://doi.org/10.17816/clinpract629443

Submitted 25.03.2024 Revised 07.06.2024 Published online 25.06.2024

из пирувата образуется лактат (молочная кислота), накопление которого в крови и цитоплазме клеток организма вызывает лактатацидоз и, как следствие, изменение ряда метаболических процессов в тканях [5, 6]. Например, избыток лактата запускает активацию клеточных сигнальных путей, которые регулируют воспаление [7], ослабление противоопухолевого иммунитета [8], определяет тяжесть состояния при инфаркте миокарда и кардиогенном шоке [9]. Гликолиз и окисление пирувата происходят уже внутриутробно [10], поэтому дефицит пируватдегидрогеназы, особенно его тяжёлые формы, проявляется сразу после рождения ребёнка, как правило, признаками нарушения функций органов (головной мозг, мышечная ткань), где превращение пирувата в ацетил-КоА происходит наиболее интенсивно [1].

Популяционная частота дефицита пируватдегидрогеназы остаётся неизвестной, тогда как оценки распространённости дефицита пируватдегидрогеназного комплекса варьируют в пределах от 0,9–2,1 (Франция) до 2,7 (Португалия) случаев на 1 млн населения [11]. Дефицит пируватдегидрогеназы возникает в результате изменений генов *PDHA1* и *PDHB*, кодирующих, соответственно, альфа- и бета-субъединицы фермента [4]. Патологические варианты гена *PDHA1* являются наиболее частой (до 80% всех случаев) причиной дефицита пируватдегидрогеназного комплекса. Остальные случаи дефицита вызваны изменениями генов *PDHB* (4,3%), *DLAT*, кодирующего E2 (1,5%), *DLD*, кодирующего E3 (6,2%), *PDHX*, кодирующего E3-связывающий белок (10,7%), и *PDP1*, кодирующего каталитическую субъединицу фосфатазы пируватдегидрогеназы 1, катализирующую фосфорилирование сериновых остатков E1, что приводит к ингибированию пируватдегидрогеназного комплекса [12, 13].

Наиболее распространёнными клиническими формами дефицита пируватдегидрогеназы являются неонатальная энцефалопатия с лактатацидозом, ранняя детская форма и форма с поздним началом [14]. Неонатальная форма болезни дебютирует сразу после рождения и отличается высоким риском смерти [6]. Частым клиническим проявлением этой формы болезни является усиливающаяся мышечная гипотония на фоне повышения концентрации лактата в крови [1, 15]. Кроме гипотонии (89%), среди неврологических симптомов отмечают также возникновение мышечной гипертонии или смешанной гипер-/гипотонии (49%), судорог (57%) [1]. Вместе с тем описано относительно доброкачественное течение болезни с мышечной гипотонией и задержкой развития [16]. Неонатальная форма нередко сочетается со структурными аномалиями головного мозга, включая вентрикуломегалию (67%) и агенезию, дисгенезию или гипоплазию мозолистого тела (55%) [17, 18].

Ген *PDHA1* сцеплен с Х-хромосомой, что предопределяет наличие признаков болезни, сцепленной с полом [4], а именно яркую клиническую картину с тяжёлым и среднетяжёлым течением у лиц мужского пола. В ряде описанных примеров подозрение на дефицит пируватдегидрогеназы с последующим обследованием возникает на первом году жизни при наличии у ребёнка сохраняющейся гипотонии, формировании задержки общей и мелкой моторики, развитии судорог [13, 19]. Позднее назначение лечения не позволяет стабилизировать пациента, что приводит к летальному исходу [19].

В литературе приводятся сообщения об использовании дихлорацетата и фенилбутирата как потенциальных методов лечения дефицита пируватдегидрогеназы, вызванного *PDHA1*-патогенными вариантами, как временного средства уменьшения лактатацидоза [20].

С учётом механизма развития данной патологии наиболее частыми рекомендациями являются назначение кетогенной диеты с высоким содержанием жиров и низким содержанием углеводов, что позволяет частично уменьшить дефицит пируватдегидрогеназы, но никогда не устраняется полностью [20]. В сообщении K. Sofou и соавт. [21] приводятся данные о снижении уровня лактата крови и некоторых когнитивных улучшениях у пациентов, использующих кетогенную диету более 2 лет.

В статье приведено описание первого в Самарской области клинического случая ребёнка с дефицитом пируватдегидрогеназы. Акцент сделан на необходимости раннего выявления дефицита пируватдегидрогеназы и более раннего начала лечения у новорождённых и детей первых месяцев жизни с необъяснимой прогрессирующей мышечной гипотонией, слабостью, стойкой гиперлактацидемией, отставанием в нервно-психическом развитии.

Поскольку имеются лишь единичные сообщения о раннем назначении терапии детям с такой патологией, представляем опыт лечения ребёнка с назначением ему в возрасте 2 месяцев жизни кетогенной диеты и высоких доз тиамина.

КЛИНИЧЕСКИЙ ПРИМЕР

О пациенте

Мальчик А., 2022 года рождения, декабрь.

Из анамнеза. Родился от второй беременности (первая беременность — нормальные роды в 2021 году, девочка здорова), вторых срочных родов, массой тела 2970 г, длиной 50 см, оценкой по шкале Апгар 7/5 баллов. Беременность протекала на фоне артериальной гипертензии, аутоиммунного тиреоидита, эутиреоза и ожирения II степени. Матери 29 лет, отцу 30 лет; профессиональных вредностей у родителей не выявлено; отец курит; состоят в зарегистрированном браке; наследственных заболеваний не выявлено.

При первом осмотре после рождения состояние оценено как среднетяжёлое за счёт мышечной гипотонии. Состояние ухудшалось за счёт усугубления неврологической симптоматики, в связи с чем в первый день жизни был переведён в отделение реанимации и интенсивной терапии для новорождённых Детской республиканской клинической больницы Республики Татарстан г. Казани (ДРКБ).

Объективно. При поступлении состояние тяжёлое за счёт неврологической симптоматики, метаболических нарушений. Вялый. Глаз не открывает. Рефлексы снижены. По лабораторным данным отмечались гипераммониемия (до 121 мкмоль/л), гиперлактатемия (до 8,1 ммоль/л), повышение общего билирубина за счёт непрямой фракции до 156 мкмоль/л. Уровни исследуемого общего белка, аланинаминотрансферазы, аспартатаминотрансферазы, мочевины, креатинина, калия, натрия в норме. В общем анализе крови воспалительной активности нет, гемоглобин 173 г/л, тромбоциты 381×10^3. При нейросонографии выявлены дупликационные кисты в сагиттальном срезе, морфофункциональная незрелость. Ультразвуковое исследование гепатолиенальной системы патологии не выявило. Эхокардиография показала наличие открытого овального окна (3,4 мм) со сбросом слева направо, систолическое давление в лёгочной артерии 26 мм рт.ст.,

https://doi.org/10.17816/clinpract629443

клиническая практика 2024 Том 15 №2

в стволе лёгочной артерии патологических потоков нет. На электроэнцефалограмме зарегистрирована единичная патологическая медленноволновая активность в затылочных областях.

Лечение: ограничена энтеральная белковая нагрузка до 0,5 г/кг, внутривенная дотация глюкозы до 1 г/сут.

Физикальная диагностика

По данным физикального осмотра в первые сутки жизни зафиксировано ухудшение неврологической симптоматики: появились угнетение спонтанной двигательной активности, усиление тремора подбородка, глазодвигательные нарушения в виде нистагма, синдром мышечной гипотонии. Рефлексы снижены.

Предварительный диагноз

При переводе в отделение реанимации выставлен предварительный диагноз: «Перинатальное поражение центральной нервной системы гипоксически-ишемического генеза в форме синдрома мышечной гипотонии, глазодвигательных нарушений. Неонатальная гипераммониемия, гиперлактатемия. Наследственные болезни обмена. Метилмалоновая ацидурия. Врождённый порок развития головного мозга — гипоплазия мозолистого тела. Кистовидная трансформация шишковидной железы. Открытое овальное окно. Дополнительная хорда левого желудочка. Ателектаз правого лёгкого. Анемия смешанной этиологии тяжёлой степени».

Динамика и исходы

После стабилизации состояния на 6-й день жизни ребёнок был переведён в отделение патологии новорождённых (ДРКБ: состояние тяжёлое, угнетение спонтанной двигательной активности, усиление тремора подбородка, глазодвигательные нарушения в виде нистагма.

В лечении пациента уменьшено энтеральное питание до 50 мл через 3 часа с допаиванием 5% раствором глюкозы (1,6 г/кг в сутки).

Биологический материал ребёнка отправлен для генетического исследования.

06.02.2023 ребёнок доставлен бригадой санитарной авиации из ДРКБ г. Казани в ГБУЗ СО «Самарская областная клиническая больница имени В.Д. Середавина» (СОКБ им. Середавина) по месту жительства родителей.

Находился в отделении реанимации и интенсивной терапии по 07.04.2023, где с 10.02.2023 по жизненным показаниям начал получать кетогенную диету (лечебная высокожировая низкоуглеводная сухая смесь для энтерального питания) в связи с предполагаемым заболеванием. Проводилась метаболическая терапия: левокарнитин, цитофлавин, витамин B1 (по 300 мг/сут), убидекаренон. Получал также препараты железа (III) гидроксид полимальтозат, глюконат кальция, гидрокарбонат натрия. В связи с развившимся острым бронхитом получал антибактериальную терапию — ампициллин/сульбактам.

09.03.2023 получены результаты секвенирования экзома: выявлен гомозиготный вариант нуклеотидной последовательности в гене *PDHA1* (X-19359612-C-E), приводящей к замене аминокислот 378-й позиции белка. Вариант описан в гомозиготной форме у пациентов с дефицитом пируватдегидрогеназы, в том числе как возникший *de novo*.

С 07.04.2023 ребёнок в стабильно тяжёлом состоянии без зависимости от кислорода переведён в отделение паллиативной медицинской помощи детям, где находился по конец апреля 2023 года. Согласно рекомендациям врача-диетолога, в питании ребёнка увеличена дотация белка энтерально до 2 г/кг в сутки.

Осуществлялся постоянный динамический контроль метаболического состояния пациента с использованием кетометра и аммониметра (рис. 1, 2). В ходе обследования отмечались колебания уровня аммиака крови от 120 до 154 ммоль/л, на фоне лечения — снижение до 38 ммоль/л. Другие значимые показатели представлены в табл. 1.

Проведена телемедицинская консультация с медико-генетическим центром ФГАУ «Национальный медицинский исследовательский центр здоровья детей» Минздрава России (Москва). Диагноз и тактика ведения пациента согласованы.

Мальчик выписан домой на 37-й день пребывания в стационаре в удовлетворительном состоянии под диспансерное наблюдение участкового педиатра и врачей-узких специалистов с рекомендациями продолжить приём лечебной высокожировой низкоуглеводной сухой смеси для энтерального питания до 6–8 раз в сутки с коррекцией дозы смеси по результатам антропометрии. Назначена высокая доза витамина B1 (тиамина хлорид): по 10 таблеток (10 мг) 3 раза в день длительным курсом. Левокарнитин внутрь по 5 капель 3 раза в день постоянно. Убидекаренон внутрь по 6 капель 2 раза в день. Урсофальк суспензия по 250 мг/мл, 1 мл на ночь в течение месяца.

В возрасте 5 месяцев ребёнок поступил в плановом порядке в отделение паллиативной медицинской помощи детям СОКБ им. Середавина. Состояние тяжёлое по основному заболеванию.

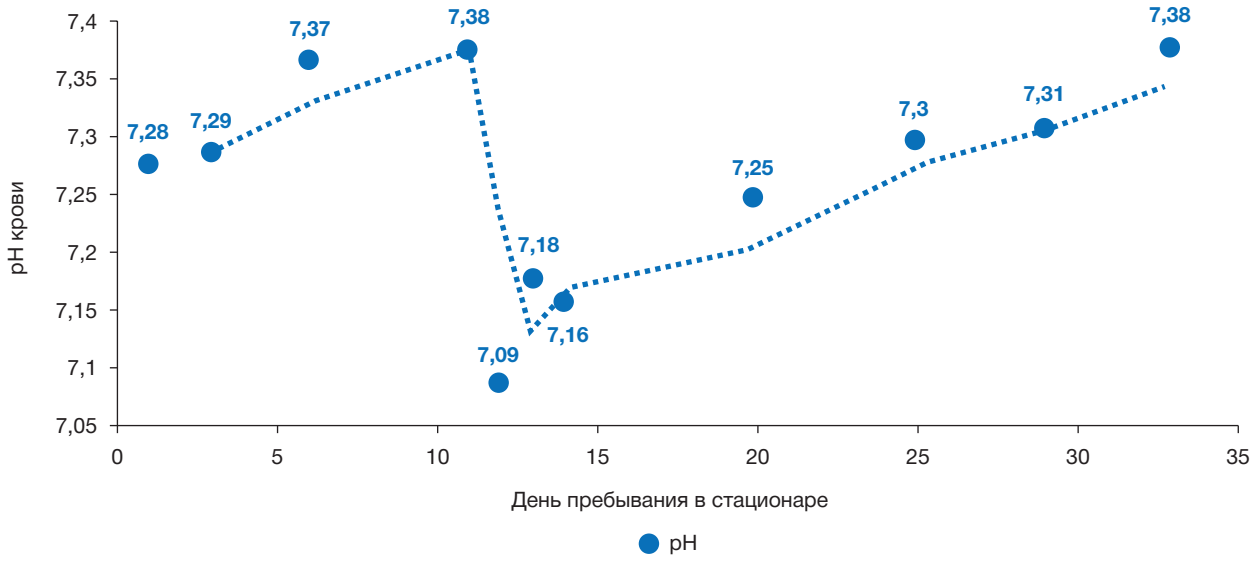

Рис. 1. Показатель кислотно-щелочного состояния в период пребывания в стационаре. Норма кислотно-щелочного состояния 7,35–7,45.

Fig. 1. Indicator of acid-base condition — blood pH during hospitalization. Normal acid-base status 7.35–7.45.

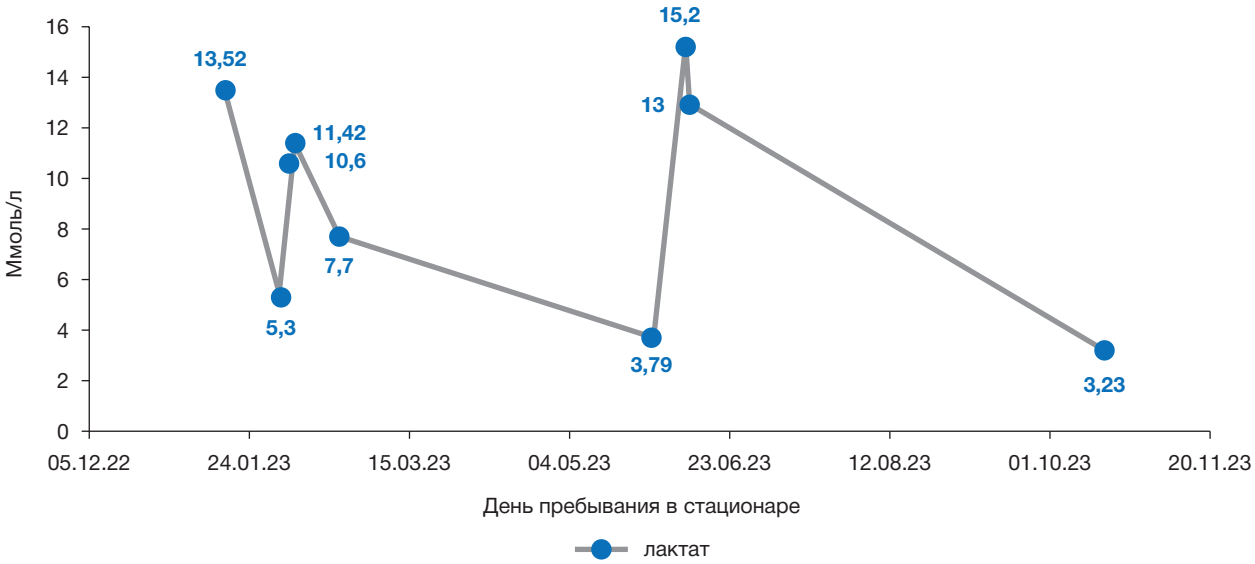

Рис. 2. Показатели лактатдегидрогеназы за время наблюдения пациента.

Fig. 2. Lactate dehydrogenase indicators during the patient's follow-up from 17.01.2023 to June 10, 2023.

Неврологический статус при осмотре: голову не удерживает; отсутствие зрительного и слухового сосредоточения; отмечается непостоянная фиксация взгляда с периодически возникающим нистагмом и закатыванием глаз; мышечный тонус переменный с периодическим усилением дистонии. Проведён биохимический анализ крови (см. табл. 1).

После консультации врача-невролога (заведующая отделением для детей с поражением центральной нервной системы и нарушением психики Н.Н. Савельева) выставлен диагноз: «Нейродегенеративное заболевание. Дефицит пируватдегидрогеназы E1 альфа. Центральный тетрапарез, преимущественно правосторонний. Синдром инфантильных спазмов. Ротаторный нистагм». В лечение добавлен леветирацетам питьевой раствор 0,6 мл 3 раза в день (9:00, 14:00, 20:00), или 180 мл в сутки.

Согласно осмотру врача-диетолога (заведующая отделом лечебного питания Н.Н. Кузнецова), дополнительно к основному был выставлен диагноз белково-энергетической недостаточности лёгкой степени и задержки физического развития.

https://doi.org/10.17816/clinpract629443

клиническая практика 2024 Том 15 №2

Таблица 1 / Table 1

Значимые показатели биохимического исследования крови / Significant indicators of biochemical blood testing

Результат	Единица измерения	Значение	Норма/Патология	Дата исследования
Глюкоза	ммоль/л	3,4	Норма	17.01.2023
Глюкоза	ммоль/л	4,09	Норма	07.02.2023
Глюкоза	ммоль/л	5,8	Патология	18.02.2023
Билирубин общий	мкмоль/л	9,8	Норма	17.01.2023
Билирубин общий	мкмоль/л	9,1	Норма	07.02.2023
Билирубин общий	мкмоль/л	5,8	Норма	18.02.2023
С-реактивный белок	мг/дл	0	Норма	17.01.2023
С-реактивный белок	мг/дл	0,9	Норма	07.02.2023
С-реактивный белок	мг/дл	6,1	Патология	18.02.2023
Аммоний	мкмоль/л	121,9	Патология	17.01.2023
Аммоний	мкмоль/л	71,1	Патология	07.02.2023
Лактатдегидрогеназа	Ед/л	169,8	Норма	29.05.2023, 17:25
Натрий (Na)	ммоль/л	134,9	Патология	29.05.2023, 17:25
Лактат	ммоль/л	3,79	Патология	29.05.2023, 18:28

В отделении ребёнок продолжал получать питание высокожировой низкоуглеводной сухой смесью для энтерального питания (по 14,2 г смеси + 120 мл воды) с коррекцией дозы.

За период госпитализации проведено следующее медикаментозное лечение: *парентерально*: магния сульфат 25% 1,5 мл + р-р натрия хлорида 0,9% 100,0 мл, № 4; левокарнитин 10 мл + р-р натрия хлорида 0,9% 100,0 мл, № 5; цитофлавин 2,0 мл + р-р натрия хлорида 0,9% 50,0 мл, № 5; р-р тиамина хлорида 2,0 мл + р-р натрия хлорида 0,9% 10,0 мл 3 раза в день, 5 дней; *внутрь*: убидекаренон по 6 капель 2 раза в день, масляный раствор колекальциферола по 2 капсулы в сутки, леветирацетам 100 мл по 0,6 мл 3 раза в день.

В июне 2023 года ребёнок в стабильном состоянии выписан домой под наблюдение участковых врачей (педиатра, невролога, диетолога, офтальмолога, ортопеда, врача паллиативной службы) с динамическим уровнем контроля лактата крови 1 раз в месяц, газов крови 1 раз в 2 недели, уровня кетонов в крови натощак через день, уровня бета-гидроксибутирата. Даны рекомендации по продолжению кетогенной диеты, приёму тиамина хлорида в виде порошков (тиамина хлорид 300 мг/сут), противосудорожной и метаболической терапии.

В возрасте 9 месяцев у мальчика отмечена незначительная положительная неврологическая динамика. Состояние стабильное, средней тяжести. Голову удерживает непостоянно, есть слабая реакция зрительного и слухового сосредоточения. Нистагм отмечается периодически. Мышечная гипотония. Опора на ноги снижена.

Прогноз

Прогноз для жизни пациента на фоне проводимой терапии благоприятный.

ОБСУЖДЕНИЕ

Как правило, средний возраст постановки диагноза дефицита пируватдегидрогеназы и начала лечения составляет около 45 месяцев (средний возраст ~20 месяцев) [1, 21].

На сегодняшний день этиотропная терапия дефицита пируватдегидрогеназного комплекса не разработана, поэтому пациентам назначается патогенетическая и симптоматическая терапия. Одним из предлагаемых методов лечения является кетогенная диета, включающая большое количество жиров, благодаря которым организм начинает получать энергию за счёт разложения жирных кислот [22]. На фоне лечения снижается уровень лактата в крови, уменьшается частота судорог, нормализуется сон, потенцируются развитие речи, общей и мелкой моторики, снижается частота госпитализаций [21]. В некоторых исследованиях отмечается улучшение состояния при добавлении к проводимому лечению тиамина [23], однако в экспериментах не выявлено изменений суммарной ферментативной активности пируватдегидрогеназного комплекса при дефиците тиамина [24].

На фоне проводимой терапии отмечается значительная положительная динамика в нервно-психическом развитии ребёнка за период наблюдения. Следует отметить, что ранняя постановка диагноза и своевременно начатое лечение улучшают прогноз для пациентов с дефицитом пируватдегидрогеназы, что также отмечается в исследованиях других авторов [3, 21].

ЗАКЛЮЧЕНИЕ

Дефицит пируватдегидрогеназы — одна из форм тяжёлых наследственных митохондриальных болезней обмена, характеризующаяся нарушениями энергетического обмена и проявляющаяся широким спектром неврологических симптомов. Ранняя постановка диагноза имеет крайне важное значение для физического и нервно-психического развития детей с данной патологией, что обусловлено своевременным началом терапии. Несмотря на отсутствие высокоэффективного этиотропного лечения, в некоторых случаях, к которым относится и описываемый нами, улучшение клинического течения наблюдается при применении препаратов тиамина, а также соблюдении кетогенной диеты.

ДОПОЛНИТЕЛЬНАЯ ИНФОРМАЦИЯ

Источник финансирования. Авторы заявляют об отсутствия внешнего финансирования при подготовке статьи.

Конфликт интересов. Авторы декларируют отсутствие явных и потенциальных конфликтов интересов, связанных с публикацией настоящей статьи.

Вклад авторов. *Г.Ю. Порецкова* — научное редактирование статьи, внесение правок; *Е.А. Калинина, Н.Н. Короткова* — поиск и анализ литературных источников; *О.Г. Болгарова* — изучение анамнеза жизни и заболевания до поступления в СОКБ им. Середавина; *Н.Н. Кузнецова* — выбор актуальной информации из истории болезни во время лечения в СОКБ им. Середавина; *Ш.И. Гайсин* — написание теоретической части статьи; *Е.О. Бесчастная* — описание клинического случая, оформление материала по требованиям издательства. Авторы подтверждают соответствие своего авторства международным критериям ICMJE (все авторы внесли существенный вклад в разработку концепции, проведение поисково-аналитической работы и подготовку статьи, прочли и одобрили финальную версию перед публикацией).

Информированное согласие на публикацию. От законного представителя пациента получено информированное добровольное согласие на использование медицинских данных (результатов наблюдения, обследования, лечения) в научных целях (дата подписания 20.04.2023).

ADDITIONAL INFORMATION

Funding source. This study was not supported by any external sources of funding.

Competing interests. The authors declare that they have no competing interests.

Authors' contribution. *G.Yu. Poretskova* — scientific editing of the article, making edits; *E.A. Kalinina, N.N. Korotkova* — work with literature, selection of sources for citation; *O.G. Bolgarova* — study of the anamnesis of life and disease before admission to the V.D. Seredavin Samara Regional Clinical Hospital; *N.N. Kuznetsova* — selection of up-to-date information from the medical history while being treated at the V.D. Seredavin Samara Regional Clinical Hospital; *Sh.I. Gaisin* — writing the theoretical part of the article; *E.O. Beschastnaya* — description of the clinical case, design of the material according to the requirements of the publisher. The authors made a substantial contribution to the conception of the work, acquisition, analysis, interpretation of data for the work, drafting and revising the work, final approval of the version to be published and agree to be accountable for all aspects of the work.

Consent for publication. Informed voluntary consent was obtained from the patient's legal representative for publication of relevant medical information and all accompanying images in the manuscript (date signed 20.04.2023).

ЛИТЕРАТУРА / REFERENCES

1. DeBrosse SD, Okajima K, Zhang S, et al. Spectrum of neurological and survival outcomes in pyruvate dehydrogenase complex (PDC) deficiency: Lack of correlation with genotype. *Mol Genet Metab*. 2012;107(3):394–402. doi: 10.1016/j.ymgme.2012.09.001
2. Horga A, Woodward CE, Mills A, et al. Differential phenotypic expression of a novel PDHA1 mutation in a female monozygotic twin pair. *Hum Genet*. 2019;138(11-12):1313–1322. EDN: NTSHMV doi: 10.1007/s00439-019-02075-9
3. Blass JP, Avigan J, Uhlendorf BV. A defect in pyruvate decarboxylase in a child with an intermittent movement disorder. *J Clin Invest.* 1970;49(3):423–432. doi: 10.1172/JCI106251
4. Imbard A, Butron A, Veco S, et al. Molecular characterization of 82 patients with pyruvate dehydrogenase complex deficiency. Structural consequences of new amino acid substitutions in the E1 protein. *Mol Genet Metab.* 2011;104(4):507–516. doi: 10.1016/j.ymgme.2011.08.008
5. Adeva M, González-Lucán M, Seco M, Donapetry C. Enzymes involved in l-lactate metabolism in humans. *Mitochondrion*. 2013;13(6):615–629. EDN: YDORFL doi: 10.1016/j.mito.2013.08.011
6. Brown GK, Otero LJ, LeGris M, Brown RM. Pyruvate dehydrogenase deficiency. *J Med Genet.* 1994;31(11):875–879. doi: 10.1136/jmg.31.11.875

7. Kubiak GM, Tomasik AR, Bartus K, et al. Lactate in cardiogenic shock: Current understanding and clinical implications. *J Physiol Pharmacol.* 2018;69(1):15–21. doi: 10.26402/jpp.2018.1.02
8. Hayashida K, Suzuki M, Yonemoto N, et al.; SOS-KANTO 2012 Study Group. Early lactate clearance is associated with improved outcomes in patients with postcardiac arrest syndrome: A prospective, multicenter observational study (SOS-KANTO 2012 Study). *Crit Care Med.* 2017;45(6): e559–e566. doi: 10.1097/CCM.0000000000002307
9. Li X, Yang Y, Zhang B, et al. Lactate metabolism in human health and disease. *Signal Transduct Target Ther.* 2022;7(1):305. EDN: VGHXFC doi: 10.1038/s41392-022-01151-3
10. Vilarino L, Nogueira S. PCR in the analysis of clinical samples: Prenatal and postnatal diagnosis of congenital metabolic disorders. *Methods of Mol Biol.* 2017;(1620):213–224. doi: 10.1007/978-1-4939-7060-5_15
11. Pavlu-Pereira H, Silva MJ, Florindo C, et al. Pyruvate dehydrogenase complex deficiency: Updating the clinical, metabolic and mutational landscapes in a cohort of Portuguese patients. *Orphanet J Rare Dis*. 2020;15(1):298. EDN: RLSIBL doi: 10.1186/s13023-020-01586-3
12. Sperl V, Fleuren R, Freisinger P., et al. The spectrum of pyruvate oxidation defects in the diagnosis of mitochondrial disorders. *J Inherit Metab Dis.* 2015;38(3):391–403. doi: 10.1007/s10545-014-9787-3
13. Bedoyan JK, Hecht L, Zhang S, et al. A novel null mutation in the pyruvate dehydrogenase phosphatase catalytic subunit gene (PDP1) causing pyruvate dehydrogenase complex deficiency. *JIMD Rep.* 2019;48(1):26–35. doi: 10.1002/jmd2.12054
14. Maj MC, Cameron JM, Robinson BH. Pyruvate dehydrogenase phosphatase deficiency: Orphan disease or an under-diagnosed condition? *Mol Cell Endocrinol.* 2006;249(1-2):1–9. doi: 10.1016/j.mce
15. Gupta N, Rutledge C. Pyruvate dehydrogenase complex deficiency: An unusual cause of recurrent lactic acidosis in a paediatric critical care unit. *J Crit Care Med (Targu Mures)*. 2019;5(2):71–75. doi: 10.2478/jccm-2019-0012
16. Giribaldi G, Doria-Lamba L, Biancheri R, et al. Intermittent-relapsing pyruvate dehydrogenase complex deficiency: A case with clinical, biochemical, and neuroradiological reversibility. *Dev Med Child Neurol.* 2012;54(5):472–476. doi: 10.1111/j.1469-8749.2011.04151.x
17. Barnerias C, Saudubray JM, Touati G, et al. Pyruvate dehydrogenase complex deficiency: four neurological phenotypes with differing pathogenesis. *Dev Med Child Neurol.* 2010;52(2):1–9. doi: 10.1111/j.1469-8749.2009.03541.x
18. Egloff C, Eldin de Pecoulas A, Mechler C, et al. Prenatal sonographic description of fetuses affected by pyruvate dehydrogenase or pyruvate carboxylase deficiency. *Prenat Diagn.* 2018. doi: 10.1002/pd.5282
19. Meldau S, Fratter C, Bhengu LN, et al. Pitfalls of relying on genetic testing only to diagnose inherited metabolic disorders in non-western populations: 5 Cases of pyruvate dehydrogenase deficiency from South Africa. *Mol Genet Metab Rep.* 2020;(24): 100629. doi: 10.1016/j.ymgmr.2020.100629
20. Karissa P, Simpson T, Dawson SP, et al. Comparison between dichloroacetate and phenylbutyrate treatment for pyruvate dehydrogenase deficiency. *Br J Biomed Sci.* 2022;(79):10382. EDN: TYRFOF doi: 10.3389/bjbs.2022.10382
21. Sofou K, Dahlin M, Hallböök T, et al. Ketogenic diet in pyruvate dehydrogenase complex deficiency: Short- and long-term outcomes. *J Inherit Metab Dis.* 2017;40(2):237–245. doi: 10.1007/s10545-016-0011-5
22. Scholl-Bürgi S, Höller A, Pichler K, et al. Ketogenic diets in patients with inherited metabolic disorders. *J Inherit Metab Dis.* 2015;38(4):765–773. doi: 10.1007/s10545-015-9872-2
23. Ogawa E, Hishiki T, Hayakawa N, et al. Ketogenic diet in action: Metabolic profiling of pyruvate dehydrogenase deficiency. *Mol Genet Metab Rep.* 2023;(35):100968. EDN: NTRUWY doi: 10.1016/j.ymgmr.2023.100968
24. Elnageh KM, Gaitonde MK. Effect of a deficiency of thiamine on brain pyruvate dehydrogenase: Enzyme assay by three different methods. *J Neurochem*. 1988;51(5):1482–1489. doi: 10.1111/j.1471-4159.1988.tb01115.x

ОБ АВТОРАХ

Автор, ответственный за переписку:
Бесчастная Елизавета Олеговна;
адрес: Россия, 443099 Самара, ул. Чапаевская, д. 89;
ORCID: 0009-0002-2499-9675;
e-mail: e.o.bechastnaya@samsmu.ru

Соавторы:
Порецкова Галина Юрьевна, д-р мед. наук, доцент;
ORCID: 0000-0002-3131-1368;
eLibrary SPIN: 2271-4588;
e-mail: g.yu.poreckova@samsmu.ru

Калинина Елена Анатольевна;
ORCID: 0009-0006-9466-4562;
eLibrary SPIN: 4109-3011;
e-mail: calinialena@yandex.ru

Короткова Наталья Николаевна;
ORCID: 0009-0007-0581-2760;
e-mail: n_kotkova2001@mail.ru

Болгарова Ольга Геннадьевна;
ORCID: 0009-0001-2055-9122;
e-mail: bolgarova2707@yandex.ru

Кузнецова Наталья Никитична;
ORCID: 0009-0001-8892-3058;
e-mail: natazina09@yandex.ru

Гайсин Шамиль Ильдарович;
ORCID: 0009-0001-2639-5501;
e-mail: guspie@yandex.ru

AUTHORS' INFO

The author responsible for the correspondence:
Elizaveta O. Beschastnaya;
address: 89 Chapaevskaya street, 443099 Samara, Russia;
ORCID: 0009-0002-2499-9675;
e-mail: e.o.bechastnaya@samsmu.ru

Co-authors:
Galina Yu. Poretskova, MD, PhD, Associate Professor;
ORCID: 0000-0002-3131-1368;
eLibrary SPIN: 2271-4588;
e-mail: g.yu.poreckova@samsmu.ru

Elena A. Kalinina;
ORCID: 0009-0006-9466-4562;
eLibrary SPIN: 4109-3011;
e-mail: calinialena@yandex.ru

Natalia N. Korotkova;
ORCID: 0009-0007-0581-2760;
e-mail: n_kotkova2001@mail.ru

Olga G. Bolgarova;
ORCID: 0009-0001-2055-9122;
e-mail: bolgarova2707@yandex.ru

Natalia N. Kuznetsova;
ORCID: 0009-0001-8892-3058;
e-mail: natazina09@yandex.ru

Shamil I. Gaisin;
ORCID: 0009-0001-2639-5501;
e-mail: guspie@yandex.ru

КЛИНИЧЕСКИЙ СЛУЧАЙ ОСТРОЙ ПОЛИНЕВРОПАТИИ С ДЕБЮТОМ ДВУСТОРОННЕЙ НЕВРОПАТИИ ЛИЦЕВОГО НЕРВА У РЕБЁНКА РАННЕГО ВОЗРАСТА

Е.Ю. Скрипченко[1, 2], М.А. Ирикова[1], В.Б. Войтенков[1, 3], Н.В. Скрипченко[1, 2], Д.Ю. Новокшонов[1], Н.В. Марченко[1], Е.М. Вишневецкая[1], Г.П. Иванова[1], К.В. Маркова[1], А.В. Астапова[1], А.В. Климкин[1], А.В. Голубева[1], П.С. Вербенко[2]

[1] Детский научно-клинический центр инфекционных болезней, Санкт-Петербург, Российская Федерация

[2] Санкт-Петербургский государственный педиатрический медицинский университет, Санкт-Петербург, Российская Федерация

[3] Академия постдипломного образования ФГБУ «Федеральный научно-клинический центр специализированных видов медицинской помощи и медицинских технологий», Москва, Российская Федерация

АННОТАЦИЯ

Обоснование. *Успех дифференциальной диагностики поражения периферической нервной системы зависит от тщательного сбора анамнеза, комплексного анализа клинических проявлений и динамического осмотра пациента. Представляем описание клинического случая острой полиневропатии у ребёнка раннего возраста, которая дебютировала с невропатии лицевого нерва.*

Описание клинического случая. *Наличие у ребёнка 2,5 лет периферического одностороннего прозопареза в сочетании с гастроинтестинальными жалобами и болевым синдромом привело к расширению протокола дообследования, включающего электронейромиографию с исследованием невральной проводимости и аксональной возбудимости лицевого нерва поражённой и здоровой стороны. Дополнительно исследовали функциональное состояние периферических нервов верхних и нижних конечностей. Выявленные по данным электронейромиографии полиневропатические изменения явились обоснованием к проведению диагностической люмбальной пункции с целью уточнения наличия нейроинфекционного процесса. Результаты магнитно-резонансной томографии головного мозга, плечевых и пояснично-крестцовых сплетений с внутривенным контрастированием позволили уточнить характер и распространённость поражения. По совокупности результатов клинико-лабораторного и инструментального обследования пациента был установлен окончательный диагноз острой воспалительной демиелинизирующей полиневропатии, что позволило в короткие сроки провести коррекцию этиопатогенетической терапии.*

Заключение. *У детей течение нейроинфекционного процесса может быть атипичным. В ряде случаев при диссоциации клинических проявлений заболевания и результатов стандартного лабораторного и инструментального обследования необходимо с дифференциально-диагностической целью использовать экспертные методы диагностики.*

Ключевые слова: *невропатия лицевого нерва; дети; ранний возраст; полиневропатия; электронейромиография; магнитно-резонансная томография.*

Для цитирования:
Скрипченко Е.Ю., Ирикова М.А., Войтенков В.Б., Скрипченко Н.В., Новокшонов Д.Ю., Марченко Н.В., Вишневецкая Е.М., Иванова Г.П., Маркова К.В., Астапова А.В., Климкин А.В., Голубева А.В., Вербенко П.С. Клинический случай острой полиневропатии с дебютом двусторонней невропатии лицевого нерва у ребёнка раннего возраста. *Клиническая практика.* 2024;15(2):106–115. doi: https://doi.org/10.17816/clinpract628751

Поступила 05.03.2024 Принята 12.05.2024 Опубликована online 24.06.2024

ОБОСНОВАНИЕ

Полиневропатии и мононевропатии занимают первое место в структуре инфекционных поражений периферической нервной системы у детей разного возраста. В то время как диагностика мононевропатии в большинстве случаев не представляет сложности ввиду наличия явных клинических проявлений, указывающих на топику поражения, объём дифференциальной диагностики полиневропатии крайне обширен [1–4]. Опасность

https://doi.org/10.17816/clinpract628751

клиническая практика 2024 Том 15 №2

A CLINICAL CASE OF ACUTE POLYNEUROPATHY, WITH THE ONSET OF BILATERAL FACIAL NERVE PALSY IN AN EARLY CHILDHOOD

E.Yu. Skripchenko[1, 2], M.A. Irikova[1], V.B. Voitenkov[1, 3], N.V. Skripchenko[1, 2], D.Yu. Novokshonov[1], N.V. Marchenko[1], E.M. Vishnevetskaya[1], G.P. Ivanova[1], K.V. Markova[1], A.V. Astapova[1], A.V. Klimkin[1], A.V. Golubeva[1], P.S. Verbenko[2]

[1] Pediatric Research and Clinical Center for Infectious Diseases, Saint Petersburg, Russian Federation

[2] Saint-Petersburg State Pediatric Medical University, Saint Petersburg, Russian Federation

[3] Academy of Postgraduate Education — Federal Research and Clinical Center of Specialized Medical Care and Medical Technologies, Moscow, Russian Federation

ABSTRACT

BACKGROUND: *The differential diagnosis of peripheral nervous system damage depends on a thorough collection of history, comprehensive assessment of clinical manifestations, and dynamic examination of the patient. This article describes a clinical case of acute polyneuropathy in a young child, which began with gastrointestinal symptoms and bilateral facial neuropathy.* ***CLINICAL CASE DESCRIPTION:*** *The article presents a case of a child with an atypical course of acute polyneuropathy, which began with bilateral facial neuropathy combined with gastrointestinal complaints and pain syndrome. Features of the clinical presentation of the disease required extended laboratory and instrumental testing. Protocols for instrumental verification of diagnosis included nerve conduction studies examining neural conduction and axonal excitability of the affected facial nerve and the healthy side. Additionally, the functional status of the peripheral nerves in the upper and lower limbs was assessed. Polyneuropathic alterations revealed through nerve conduction studies confirmed diagnostic lumbar puncture to determine the presence of neuroinfectious processes. Magnetic resonance imaging of the brain, brachial, and lumbosacral plexuses using intravenous contrast showed the nature and prevalence of a lesion. Based on the overall clinical, laboratory, and instrumental examination data of the patient, "acute inflammatory demyelinating polyneuropathy" was diagnosed; timely etiopathogenetic treatment was initiated.* ***CONCLUSION:*** *In children, the course of a neuroinfection may be atypical. Sometimes, when dissociating the clinical manifestations of the disease from the results of a standard laboratory and instrumental test, expert diagnostic techniques should be used for differential diagnosis purposes.*

Keywords: *facial palsy; children; young age; polyneuropathy; nerve conduction studies; magnetic resonance imaging.*

For citation:
Skripchenko EYu, Irikova MA, Voitenkov VB, Skripchenko NV, Novokshonov DYu, Marchenko NV, Vishnevetskaya EM, Ivanova GP, Markova KV, Astapova AV, Klimkin AV, Golubeva AV, Verbenko PS. A clinical case of acute polyneuropathy, with the onset of bilateral facial nerve palsy in an early childhood. *Journal of Clinical Practice*. 2024;15(2):106–115. doi: https://doi.org/10.17816/clinpract628751

Submitted 05.03.2024 Revised 12.05.2024 Published online 24.06.2024

острой полиневропатии заключается в высоком риске быстрого развития дыхательных нарушений, которые являются основной причиной смерти при инфекционных поражениях периферической нервной системы [5–7].

Основным инструментальным методом диагностики степени и характера поражения нервов как при мононевропатиях, в том числе невропатии лицевого нерва, так и при полиневропатиях различного генеза является электронейромиография [8, 9]. Однако объём электронейромиографического исследования при отсутствии явного подозрения на полиневропатию может быть недостаточен для выявления этого серьёзного патологического процесса, требующего назначения своевременной и адекватной терапии для предотвращения развития инвалидизирующих осложнений или хронизации процесса [10, 11].

КЛИНИЧЕСКИЙ ПРИМЕР

О пациенте

Пациентка Р., 2,5 года, госпитализирована в клинику ФГБУ «Детский научно-клинический центр инфекционных болезней» Федерального медико-биологического агентства России (ФГБУ ДНКЦИБ ФМБА России) с жалобами на перекос лица, нарушения стула.

Из анамнеза жизни известно, что девочка от первой беременности, протекавшей, со слов матери, без особенностей. Роды на сроке 41 недели путём экстренного кесарева сечения ввиду отсутствия раскрытия шейки матки. Масса тела при рождении 3650 г, длина тела 51 см. Росла и развивалась по возрасту, постоянно проживала в Дагестане. Вакцинирована по возрасту в соответствии с национальным календарем профилактических прививок. 20.09.2023 на фоне полного здоровья появились преходящие боли в разных отделах живота, девочка была капризная, вялая, предпочитала больше лежать; симптоматика сохранялась на протяжении 6 дней, не сопровождалась повышением температуры тела. Терапию не получала. 26.09.2023 родители обратились за медицинской помощью в стационар по месту жительства, был установлен диагноз острой респираторной вирусной инфекции»; со слов родителей, назначена противовирусная терапия (медицинские документы не предоставлены), на фоне которой улучшения состояния не наблюдалось. Ребёнок обследован: при ультразвуковом исследовании органов брюшной полости выявлены признаки пневматоза кишечника, скопления гельминтов в просвете тонкого кишечника. Дальнейшее обследование на гельминтоз в период госпитализации не проводилось. С 15.10.2023, со слов матери, ребёнка беспокоили запоры (стул только после клизмы, мать ставила самостоятельно). Травмы спины ребёнка в этот период времени родители отрицали. 20.10.2023 родители отметили появление перекоса лица (неполное смыкание правой глазной щели и сглаженность левой носогубной складки), спазм жевательной мускулатуры. Для исключения объёмного образования проведена компьютерная томография головного мозга, патологии не выявлено. 22.10.2023 для исключения энцефалита амбулаторно проведена магнитно-резонансная томография (МРТ) головного мозга, патологии не выявлено. 24.10.2023 родители с девочкой приехали в Санкт-Петербург.

Физикальная диагностика

Госпитализирована в ФГБУ ДНКЦИБ ФМБА России 25.10.2023 (6-й день появления неврологической симптоматики) для дообследования и лечения. При поступлении в ходе осмотра ребёнок капризный, со слов матери, сон беспокойный, осмотру мало доступна; сидеть, стоять, ходить отказывается; состояние средней степени тяжести, сыпи на коже и видимых слизистых оболочках нет; соматическая патология не выявлена; обращала на себя внимание асимметрия лица (правосторонний лагофтальм и сглаженность левой носогубной складки, неполное открывание рта за счёт тризма жевательной мускулатуры). Менингеальные знаки отсутствовали. Полноценный неврологический осмотр был невозможен. На основании клинико-анамнестических данных установлен предварительный диагноз: «Двусторонняя невропатия лицевого нерва ниже уровня барабанной струны, средней степени тяжести (III по шкале Хауса–Бракмана). Сопутствующая патология: функциональные запоры, гельминтоз неуточнённый (?)».

Лабораторная и инструментальная диагностика

Назначен комплекс лабораторного и инструментального обследования.

В клиническом анализе крови (25.10.2023) — без воспалительных изменений (в том числе в динамике); в биохимическом анализе крови (27.10.2023) — С-реактивный белок 0,9 мг/л (норма 0–5,0), остальные показатели также в норме.

Анализ кала (25.10.2023) на простейшие и яйца глист отрицательный; выявлены диагностически значимые титры *Escherichia coli* (10^6 КОЭ/мл, норма до 10^5 КОЭ/мл), *Klebsiella pneumoniae ssp* (10^6 КОЭ/мл, норма до 10^5 КОЭ/мл).

РНК SARS-CoV-2 в отделяемом из носа, зева не обнаружено.

В анализе сыворотки крови отсутствовали специфические антитела (IgM, IgG) к *Borrelia burgdorferi*.

Ультразвуковое исследование органов брюшной полости (26.10.2023): признаки дискинезии желчевыводящих путей и кишечника по гипермоторному типу.

Назначена микстура с цитралем, витамины группы В, интерферон альфа-2b с антиоксидантами в возрастной дозировке.

26.10.2023 проведена электронейромиография: выявлены признаки аксонально-демиелинизирующего поражения левого лицевого нерва с отсутствием проведения по дуге мигательного рефлекса, аксонально-демиелинизирующего поражения правого лицевого нерва с замедлением проведения по дуге мигательного рефлекса (табл. 1).

https://doi.org/10.17816/clinpract628751

клиническая практика 2024 Том 15 №2

Таблица 1 / Table 1

Динамика показателей электронейромиографии / Dynamics of the indicators of nerve conduction studies

Показатель электронейромиографии (норма)	26.10.2023 (первичное исследование, 6-й день болезни)	27.10.2023 (исследование в расширенном объёме, 7-й день болезни)	13.11.2023 (исследование в динамике, 24-й день болезни)
Амплитуда М-ответа m. nasalis sinister, мВ (>0,9)	**0,1**	-	**0,2**
Латентность М-ответа m. nasalis sinister, мс (<3,2)	3,2	-	3,2
Амплитуда М-ответа m. nasalis dexter, мВ (>0,9)	**0,5**	-	**0,5**
Латентность М-ответа m. nasalis dexter, мс (<3,2)	2,8	-	**3,7**
Латентность R1-компонента мигательного рефлекса слева, мс (<11,5)	**R1 не зарегистрирован**	-	**R1 не зарегистрирован**
Латентность R1-компонента мигательного рефлекса справа, мс (<11,5)	**13,6**	-	**14,2**
Амплитуда М-ответа m. abductor pollicis brevis dexter, мВ_дистальный ответ / проксимальный ответ (>4–7)	-	4,2/**3,2**	6,6/**3,8**
Латентность дистального М-ответа m. abductor pollicis brevis dexter, мс_дистальный ответ (<3,0) / проксимальный ответ	-	**3,4**/6,3	2,6/6,0
Скорость проведения импульсов по моторным волокнам n. medianus dexter, м/с (>50)	-	**39,9**	**36,3**
Скорость проведения импульсов_F-волна_ n. medianus dexter, м/с (>50)	-	**44**	**36,8**
Амплитуда М-ответа m.m. abductor digiti minimi dexter, мВ_дистальный ответ / проксимальный ответ (>5–7)	-	6,8/6,1	5,4/6,1
Латентность М-ответа m.m. abductor digiti minimi dexter, мс_дистальный ответ (<2,3) / проксимальный ответ	-	2,3/6,2	2,2/5,9
Скорость проведения импульсов по моторным волокнам n. ulnaris dexter, м/с (>50)	-	**40,3**	**41,3**
Скорость проведения импульсов_F-волна_n. ulnaris dexter, м/с (>50)	-	**44,7**	**40,9**
Амплитуда М-ответа m. abductor hallucis dexter, мВ_дистальный ответ / проксимальный ответ (>4–7)	-	11,1/8,4	7,5/4,4
Латентность М-ответа m. abductor hallucis dexter, мс_дистальный ответ (<3,5) / проксимальный ответ	-	**3,8**/8,6	**3,7**/9,0
Скорость проведения импульсов по моторным волокнам n. tibialis dexter, м/с (>40)	-	**37,4**	**35,9**
Скорость проведения импульсов_F-волна_n. tibialis dexter, м/с (>40)	-	**35,0**	**34,8**
Амплитуда М-ответа m. abductor hallucis sinister, мВ_дистальный ответ / проксимальный ответ (>4–7)	-	9,8/8,4	6,9/4,3
Латентность М-ответа m. abductor hallucis sinister, мс_дистальный ответ (<3,5) / проксимальный ответ	-	3,4/8,2	2,9/8,6
Скорость проведения импульсов по моторным волокнам n. tibialis sinister, м/с (>40)	-	**39,9**	**33,2**
Скорость проведения импульсов_F-волна_n. tibialis sinister, м/с (>40)	-	**34,2**	**32,1**
Амплитуда М-ответа m. extensor digitorum brevis sinister, мВ_дистальный ответ / проксимальный ответ (>3)	-	**2,4/1,6**	3,1/**2,6**

Таблица 1 / Table 1

Окончание / Ending

Показатель электронейромиографии (норма)	26.10.2023 (первичное исследование, 6-й день болезни)	27.10.2023 (исследование в расширенном объёме, 7-й день болезни)	13.11.2023 (исследование в динамике, 24-й день болезни)
Латентность М-ответа m. extensor digitorum brevis sinister, мс (<3,5)_дистальный ответ / проксимальный ответ	-	**4,1/8,8**	3,1/8,1
Скорость проведения импульсов по моторным волокнам n. peroneus sinister, м/с (>40)	-	40,3	**37,8**
Скорость проведения импульсов_F-волна_n. peroneus sinister, м/с (>40)	-	**34,9**	**30,7**
Амплитуда сенсорного потенциала n. medianus dexter, мкВ (>5–10)	-	6,6	**2,9**
Скорость проведения импульсов по сенсорным волокнам n. medianus dexter, м/с (>50)	-	52,8	53,1
Амплитуда сенсорного потенциала n. peroneus superficialis sinister, мкВ (>3)	-	4,8	3,2
Скорость проведения импульсов по сенсорным волокнам n. peroneus superficialis sinister, м/с (>40)	-	**31,5**	40

Учитывая двусторонний, по данным электронейромиографии, характер поражения лицевого нерва, 27.10.2023 дополнительно проведена стимуляционная электронейромиография нервов верхних и нижних конечностей (см. табл. 1): выявлены признаки преимущественно демиелинизирующего поражения моторных волокон периферических нервов верхних и нижних конечностей по полиневропатическому типу. Скорость проведения импульсов по моторным волокнам нервов верхних конечностей снижена в среднем до 40–44 м/с (норма >50 м/с), нервов нижних конечностей — в среднем до 35–40 м/с (норма >40 м/с).

На 5-й день пребывания пациентки в стационаре (01.11.2023), после некоторого привыкания ребёнка к лечащему врачу и осмотрам, отчётливо появились жалобы на боли при ходьбе, периодические боли во всём теле, боли в ногах, боль при сидении. При полном неврологическом осмотре у пациентки достоверно выявлены диффузная мышечная гипотония, вялый тетрапарез лёгкой степени тяжести. Был предположен диагноз острой воспалительной демиелинизирующей полинейропатии, однако для подтверждения диагноза и исключения миелита, объёмного образования назначено дообследование — диагностическая люмбальная пункция и МРТ.

В ликворограмме (31.10.2023) — цереброспинальная жидкость бесцветная, прозрачная, белок повышен до 4,1 г/л, цитоз 13×10^6/л (норма $4–6\times10^6$/л), 100% лимфоцитов, глюкоза 4,04 (норма 1,8–4,6), хлориды 13 ммоль/л (норма 110–128).

Результаты анализа цереброспинальной жидкости методом полимеразной цепной реакции на энтеровирус, вирус простого герпеса 1-го и 2-го типов, цитомегаловирус, вирус Эпштейна–Барр, вирус герпеса человека 6-го типа, парвовирус B19 отрицательные.

С дифференциально-диагностической целью после получения результатов электронейромиографии и ликворограммы для оценки распространённости, степени вовлечённости в воспалительный процесс краниальных и периферических нервов 02.11.2023 выполнена МРТ головного мозга и спинного мозга с внутривенным контрастным усилением. Обращало на себя внимание накопление контрастного вещества не только лицевыми нервами с двух сторон, но и тройничными нервами с двух сторон, корешками на уровне шейного, грудного отделов позвоночника, а также утолщёнными корешками конского хвоста. Кроме того, отмечались признаки накопления контрастного вещества в плечевых и пояснично-крестцовых сплетениях, что было расценено как вероятное проявление полиневрорадикулопатии и могло соответствовать синдрому Гийена–Барре. МРТ-признаков очаговых изменений в головном мозге не выявлено, однако имело место расширение внутренних ликворных пространств (рис. 1).

https://doi.org/10.17816/clinpract628751

клиническая практика 2024 Том 15 №2

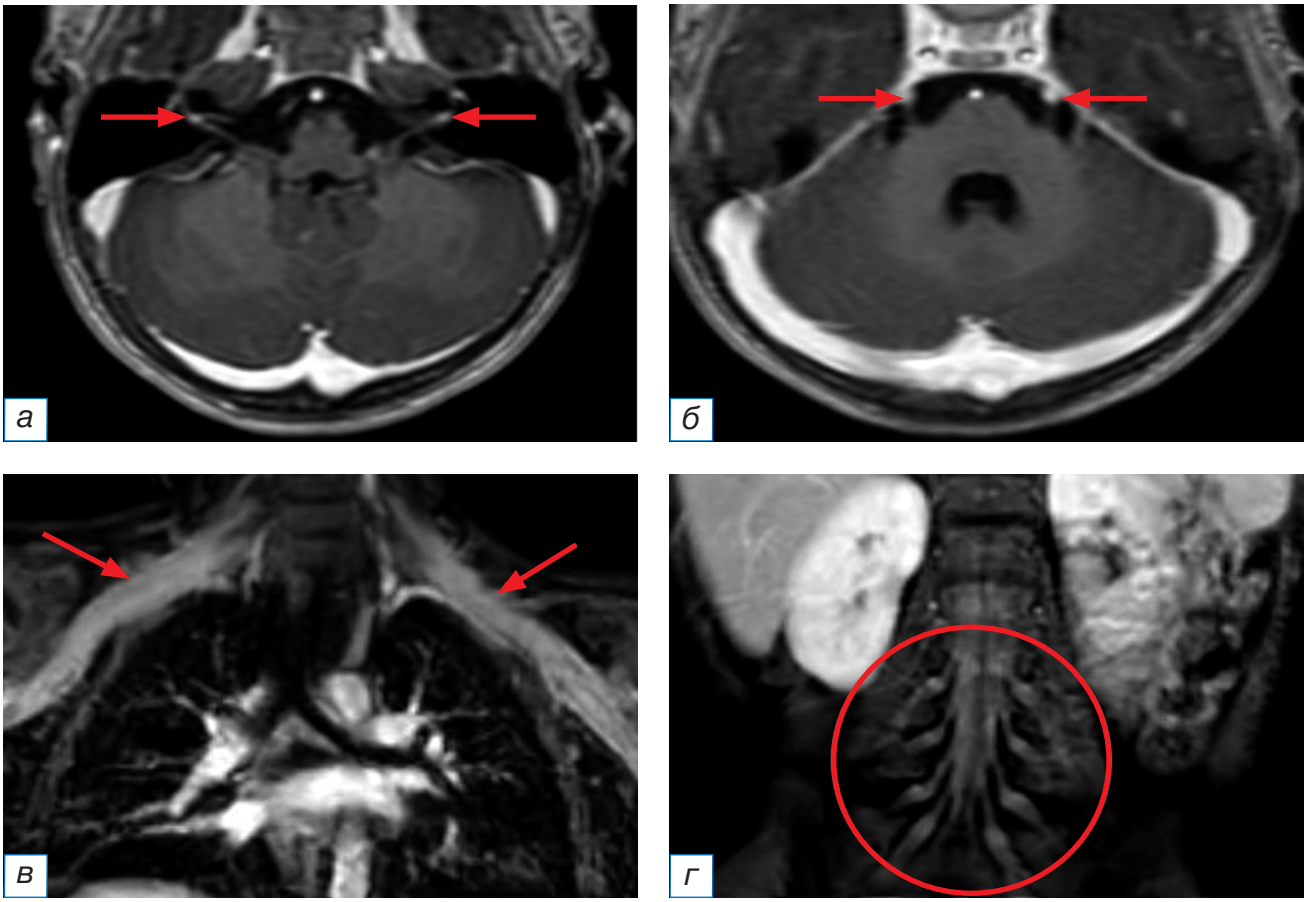

Рис. 1. Магнитно-резонансная томография головного мозга, плечевых и пояснично-крестцовых сплетений с внутривенным контрастированием. МР-признаки повышенного накопления контрастного вещества: *а* — лицевыми нервами на уровне внутреннего слухового прохода с обеих сторон; *б* — тройничными нервами в цистернальных отделах с обеих сторон; *в* — плечевыми сплетениями; *г* — поясничными и крестцовыми сплетениями.

Fig. 1. Magnetic resonance imaging of the brain, brachial and lumbosacral plexuses with intravenous contrast. MR-signs of increased accumulation of contrast agent: *a* — facial nerves at the level of the internal auditory canal on both sides; *б* — trigeminal nerves in the cisternal sections on both sides; *в* — brachial plexuses; *г* — lumbar and sacral plexuses.

На компьютерной томограмме органов грудной клетки патологии не выявлено.

На основании сопоставления полученных результатов эпидемиологического анамнеза (наличие признаков инфекционного заболевания с клинической картиной поражения желудочно-кишечного тракта), клинических (появление симптомов полинейропатии), лабораторных (цереброспинальная жидкость: белково-клеточная диссоциация) и инструментальных (электронейромиография: признаки демиелинизирующего поражения нервов верхних и нижних конечностей; МРТ: признаки накопления контрастного вещества черепно-мозговыми нервами V и VII, плечевыми и пояснично-крестцовыми сплетениями) данных установлен окончательный диагноз: «Острая воспалительная демиелинизирующая полинейропатия».

Лечение и исходы

Ребёнок переведён в отделение анестезиологии и реанимации ввиду высокого риска прогрессирования неврологической симптоматики по восходящему типу с целью проведения курсового лечения внутривенными иммуноглобулинами (2 г/кг). На фоне проводимой терапии регрессировал болевой синдром, состояние пациентки стабилизировано, после перевода в психоневрологическое отделение она передвигалась по отделению за руку с мамой. Получала патогенетическую терапию: витамины группы В, нестероидные противовоспалительные препараты, ноотропные средства в возрастных дозировках до момента выписки.

При проведении повторного электронейромиографического обследования 13.11.2023 (см. табл. 1)

значимой нейрофизиологической динамики не наблюдалось, сохранялись, согласно результатам электронейромиографии, признаки преимущественно демиелинизирующего поражения моторных и сенсорных волокон нервов верхних и нижних конечностей, снижение аксональной возбудимости левого и правого лицевого нервов (амплитуда М-ответа слева до 0,2 мВ [ранее 0,1 мВ] и справа до 0,5 мВ [ранее 0,5 мВ]), признаки отсутствия проведения по дуге мигательного рефлекса слева и замедления проведения справа.

К моменту выписки (15.01.2024) регрессировала асимметрия лица, пациентка самостоятельно передвигалась по отделению, нарушение функции тазовых органов без динамики (даны рекомендации по особенностям диеты). В дальнейшем на протяжении последующих 2 месяцев пациентка получила курсы реабилитационного лечения с положительной динамикой неврологического статуса.

ОБСУЖДЕНИЕ

Особенностью представленного случая является одновременное наличие клинической картины двусторонней невропатии лицевого нерва с субклиническим двусторонним поражением 5-й пары краниальных нервов, выявленным по данным МРТ-обследования пациента. Дебют заболевания с гастроинтестинальных жалоб, которые были расценены как острая респираторная вирусная инфекция, может являться признаком энтеровирусной инфекции, для которой более характерно развитие диарейного синдрома до появления признаков поражения нервной системы, что, однако, не наблюдалось у пациентки. В описанном клиническом случае роль энтеровирусов в развитии заболевания не была доказана стандартными лабораторными методами диагностики, однако с учётом генетического и клинического разнообразия достоверно исключить роль данного инфекционного агента до конца невозможно [1–3, 12]. Кроме того, к наиболее частым инфекционным агентам, ассоциированным с поражением как центральной, так и периферической нервной системы, относят именно энтеровирусы [12], также герпесвирусы [13]. Двусторонний характер поражения лицевого нерва встречается редко и может наблюдаться при нейроборрелиозе, особенно при наличии лихорадки и/или эритемы в анамнезе, пребывании в регионах, эндемичных для иксодовых клещей в период их активности [14, 15]. Описаны случаи двустороннего поражения лицевого нерва после перенесённого COVID-19 как с развитием синдрома Гийена–Барре, так и без него [16].

Другой особенностью представленного случая явилась атипичная генерализация воспалительного процесса, которая подтверждалась результатами расширенной электронейромиографии и МРТ с контрастированием. Среди причин синдрома Гийена–Барре как инфекционно-аутоиммунной полиневропатии ведущая роль отводится *Campylobacter jejuni, Mycoplasma pneumoniae* и цитомегаловирусу [17]. Некоторые исследования описывают взаимосвязь заболевания с вирусом гепатита E (HEV) [18] и C (HCV) [19], а с 2022 года — с SARS-CoV-2 (в остром, постковидном, лонгковидном периоде) [20] и вакцинацией от COVID-19 [21]. Описана также роль *Helicobacter pylori* [22], кишечной микробиоты в развитии заболевания [23]. Интерстициальная микробиота модулирует иммунные реакции хозяина, влияет на выработку цитокинов, антител, обусловливает молекулярную мимикрию, следствием чего может являться аутоиммунная атака [24]. Не исключено также влияние анатомических особенностей строения каналов лицевого нерва ребёнка на развитие двустороннего поражения VII пары черепно-мозговых нервов с дебюта заболевания [25].

Важно отметить, что дети-реконвалесценты острой полиневропатии с недостаточным ответом на адекватную этиопатогенетическую терапию нуждаются в диспансерном наблюдении с повторным проведением электронейромиографии, МРТ, ультразвукового исследования периферических нервов для исключения хронической воспалительной демиелинизирующей полиневропатии с острым началом [26, 27].

ЗАКЛЮЧЕНИЕ

Благодаря своевременному дифференциально-диагностическому поиску с использованием методов рутинной и экспертной диагностики удалось выявить и субклинические поражения нервной системы, что позволило установить окончательный диагноз и быстро провести коррекцию этиопатогенетической терапии, добиться стабилизации состояния пациентки с постепенным регрессом неврологических признаков заболевания.

ДОПОЛНИТЕЛЬНАЯ ИНФОРМАЦИЯ

Источник финансирования. Авторы заявляют об отсутствия внешнего финансирования при подготовке статьи.

https://doi.org/10.17816/clinpract628751

клиническая практика 2024 Том 15 №2

Конфликт интересов. Авторы декларируют отсутствие явных и потенциальных конфликтов интересов, связанных с публикацией настоящей статьи.

Вклад авторов. *Е.Ю. Скрипченко* — концепция статьи, клиническое обследование пациентки, анализ данных, обсуждение результатов, написание и редактирование текста статьи, утверждение окончательного текста; *М.А. Ирикова* — инструментальное обследование пациентки, обработка и анализ данных, обсуждение результатов, написание и редактирование текста статьи; *В.Б. Войтенков* — инструментальное обследование пациентки, обработка и анализ данных, обсуждение результатов, написание текста статьи; *Н.В. Скрипченко* — концепция статьи, анализ данных и обсуждение результатов, редактирование текста статьи, утверждение окончательного текста; *Д.Ю. Новокшонов* — инструментальное обследование пациентки, обработка и анализ данных, обсуждение результатов, написание текста рукописи; *Н.В. Марченко* — инструментальное обследование пациентки, анализ данных и обсуждение результатов; *Е.М. Вишневецкая* — лечение и ведение пациентки, анализ данных, обсуждение результатов; *Г.П. Иванова, А.В. Климкин* — анализ данных, обсуждение результатов, редактирование текста статьи; *К.В. Маркова* — клиническое обследование пациентки, анализ данных, обсуждение результатов; *А.В. Астапова* — анализ данных, обсуждение результатов; *А.В. Голубева* — анализ данных, редактирование статьи; *П.С. Вербенко* — лечение и ведение пациентки, анализ данных, обсуждение результатов. Авторы подтверждают соответствие своего авторства международным критериям ICMJE (все авторы внесли существенный вклад в разработку концепции, проведение поисково-аналитической работы и подготовку статьи, прочли и одобрили финальную версию перед публикацией).

Информированное согласие на публикацию. От законного представителя пациента получено добровольное письменное информированное согласие на публикацию описания клинического случая (дата подписания 25.10.2023).

ADDITIONAL INFORMATION

Funding source. This study was not supported by any external sources of funding.

Competing interests. The authors declare that they have no competing interests.

Authors' contribution. *E.Yu. Skripchenko* — concept of manuscript, clinical examination of the patient, data analysis, discussion of the results, manuscript writing and editing, approval of the final text; *M.A. Irikova* — instrumental examination of the patient, data processing and analysis, discussion of the results, manuscript writing and editing; *V.B. Voitenkov* — instrumental examination of the patient, data processing and analysis, discussion of the results, manuscript writing; *N.V. Skripchenko* — concept of manuscript, data analysis, discussion of the results, manuscript editing, approval of the final text; *D.Yu. Novokshonov* — instrumental examination of the patient, data processing and analysis, discussion of the results, manuscript writing; *N.V. Marchenko* — instrumental examination of the patient, data analysis, discussion of the results; *E.M. Vishnevetskaya* — treatment and management of the patient, data analysis, discussion of the results; *G.P. Ivanova, A.V. Klimkin* — data analysis, discussion of the results, manuscript editing; *K.V. Markova* — clinical examination of the patient, data analysis, discussion of the results; *A.V. Astapova* — data analysis, discussion of the results; *A.V. Golubeva* — data analysis, manuscript editing; *P.S. Verbenko* — treatment and management of the patient. The authors made a substantial contribution to the conception of the work, acquisition, analysis, interpretation of data for the work, drafting and revising the work, final approval of the version to be published and agree to be accountable for all aspects of the work.

Consent for publication. Written consent was obtained from the patient for publication of relevant medical information and all of accompanying images within the manuscript (signature date 25.10.2023).

ЛИТЕРАТУРА / REFERENCES

1. Скрипченко Н.В., Команцев В.Н. *Инфекционные заболевания периферической нервной системы у детей*: руководство для врачей. Москва: Медицина, 2006. 560 с. [Skripchenko NV, Komancev VN. *Peripheral nervous system infectious diseases in children*: A guide for physicians. Moscow: Medicina; 2006. 560 p. (In Russ).]
2. Иванов А.М., Жданов К.В., Криворучко А.Б., и др. Перспективные технологии и исследования в области медицинской лабораторной диагностики // *Военно-медицинский журнал*. 2013. Т. 334, № 6. С. 54–57. [Ivanov AM, Zhdanov KV, Krivoruchko AB, et al. Perspective technologies and researches in the area of medical laboratory diagnostics. *Voenno-meditsinskii zhurnal*. 2013;334(6):54–57. (In Russ).] EDN: RVKWZT
3. Жданов К.В., Козлов К.В., Иванов К.С., и др. Военная инфектология в системе обеспечения биологической безопасности // *Кубанский научный медицинский вестник*. 2020. Т. 27, № 4. С. 38–50. [Zhdanov KV, Kozlov KV, Ivanov KS, et al. Military infectiology for biosecurity control. *Kuban Sci Med Bulletin*. 2020;27(4):38–50. (In Russ).] EDN: LOYYUT doi: 10.25207/1608-6228-2020-27-4-38-50

4. Войтенков В.Б., Вильниц А.А., Скрипченко Н.В., и др. Нейрофизиологические методы в ранней диагностике и прогнозировании течения нейроинфекций у детей // *Медицина экстремальных ситуаций*. 2017. Т. 62, № 4. С. 21–29. [Voytenkov VB, Vilnic AA, Skripchenko NV, et al. Neurophysiology in early diagnosis and prediction of clinical course of neuroinfections. *Med Extreme Situations*. 2017;62(4):21–29. (In Russ).] EDN: YNJFGL
5. Рябченко А.Ю., Гранкин Е.В. Синдром Гийена-Барре у ребенка. Описание клинического случая // *Альманах клинической медицины*. 2020. Т. 48, № 4. С. 285–289. [Ryabchenko AY, Grankin EV. Uillain-Barré syndrome in a child: A clinical case. *Almanac Clin Med*. 2020;48(4):285–289. (In Russ).] EDN: RDLJCU doi: 10.18786/2072-0505-2020-48-052
6. Супонева Н.А., Шакарян А.К., Рахтеенко А.В., и др. Клинико-лабораторные характеристики, лечение и прогноз синдрома Гийена-Барре у детей // *Детские инфекции*. 2015. Т. 14, № 3. С. 17–26. [Suponeva NA, Shakaryan AK, Rahteenko AV, et al. Clinical and laboratory features, treatment and prognosis in children with Guillian-Barre syndrome // *Children Infections*. 2015;14(3):17–26. (In Russ).] EDN: UKLIFF
7. Белопасов В.В., Журавлева Е.Н., Нугманова Н.П., и др. Постковидные неврологические синдромы // *Клиническая практика.* 2021. Т. 12, № 2. С. 69–82. [Belopasov VV, Zhuravleva EN, Nugmanova NP, et al. Post-Covid-19 neurological syndromes. *J Clin Pract*. 2021;12(2):69–82. (In Russ).] EDN: MZQWAN doi: 10.17816/clinpract71137
8. Марченко Н.В., Новокшонов Д.Ю., Ирикова М.А., и др. Возможности электронейромиографии, диагностической транскраниальной магнитной стимуляции и мультипараметрической магнитно-резонансной томографии в комплексной оценке поражения лицевого нерва: обзор литературы и серия клинических наблюдений // *Альманах клинической медицины.* 2023. Т. 51, № 3. С. 180–191. [Marchenko NV, Novokshonov DY, Irikova MA, et al. The potential of electromyography, diagnostic transcranial magnetic stimulation, and multiparametric magnetic resonance imaging in the combinatory assessment of facial nerve disorders: A literature review and clinical case series. *Almanac Clin Med*. 2023;51(3):180–191. (In Russ).] EDN: RMGPUD doi: 10.18786/2072-0505-2023-51-021
9. Гришина Д.А., Супонева Н.А., Пирадов М.А., и др. Электрофизиологические критерии прогноза при синдроме Гийена–Барре // *Нервно-мышечные болезни.* 2012. № 3. С. 33–45. [Grishina DA, Suponeva NA, Piradov MA, et al. Electrophysiological criteria for the prognosis of the Guillain-Barré syndrome. *Neuromuscular diseases*. 2012;(3):33–45. (In Russ).] EDN: PUJXRF
10. Котов А.С., Мухина Е.В., Шаталин А.В., и др. Трудности дифференциальной диагностики синдрома Гийена-Барре у детей. Разбор двух клинических случаев // *Русский журнал детской неврологии*. 2020. Т. 15, № 2. С. 55–59. [Kotov AS, Muhina EV, Shatalin AV, et al. Difficulties of differential diagnostics of Guillain-Barré syndrome in children. The discussion of two clinical cases. *Russ J Child Neurol*. 2020;15(2):55–59. (In Russ).] EDN: ADUVHX doi: 10.17650/2073-8803-2020-15-2-55-59
11. Korinthenberg R, Trollmann R, Felderhoff-Müser U, et al. Diagnosis and treatment of Guillain-Barré syndrome in childhood and adolescence: An evidence- and consensus-based guideline. *Eur J Paediatr Neurol*. 2020;(25):5–16. doi: 10.1016/j.ejpn.2020.01.003
12. *Нейроинфекции у детей* (коллективная монография) / под ред. Н.В. Скрипченко. Санкт-Петербург: Тактик-Студио, 2015. 856 с. [*Neuroinfections in children* (collective monograph). Ed. by N.V. Skripchenko. Saint Petersburg: Taktik-Studio; 2015. 856 p. (In Russ).]
13. Ирикова М.А., Скрипченко Е.Ю., Войтенков В.Б., и др. Клинико-этиологические особенности невропатии лицевого нерва у детей и их роль в прогнозировании исходов заболевания // *Журнал инфектологии*. 2023. Т. 15, № 3. С. 39–43. [Irikova MA, Skripchenko EY, Voytenkov VB, et al. Clinical and etiological features of peadiatric facial neuropathy and their role in predicting outcomes. *Zhurnal infektologii.* 2023;15(3):39–43. (In Russ).] EDN: JWDMQE doi: 10.22625/2072-6732-2023-15-3-39-43
14. Marques A, Okpali G, Liepshutz K, Ortega-Villa AM. Characteristics and outcome of facial nerve palsy from Lyme neuroborreliosis in the United States. *Ann Clin Transl Neurol*. 2022;9(1):41–49. EDN: CGKSNT doi: 10.1002/acn3.51488
15. Molinari G, Lucidi D, Fernandez IJ, et al. Acquired bilateral facial palsy: A systematic review on aetiologies and management. *J Neurol.* 2023;270(11):5303–5312. EDN: VCLQEA doi: 10.1007/s00415-023-11897-7
16. Namavarian A, Eid A, Ziai H, et al. Facial nerve paralysis and COVID-19: A systematic review. *Laryngoscope*. 2023;133(5):1007–1013. EDN: GFBSGC doi: 10.1002/lary.30333
17. Finsterer J. Triggers of Guillain-Barré syndrome: Campylobacter jejuni predominates. *Int J Mol Sci*. 2022;23(22):14222. EDN: GKDOKG doi: 10.3390/ijms232214222
18. Liu H, Ma Y. Hepatitis E virus-associated Guillain-Barre syndrome: Revision of the literature. *Brain Behav*. 2020;10(1):e01496. doi: 10.1002/brb3.1496
19. Boccia F, Florio LL, Durante-Mangoni E, Zampino R. Guillain-Barré syndrome as clinical presentation of a recently acquired hepatitis C. *J Neurovirol*. 2023;29(5):640–643. EDN: KOGEEO doi: 10.1007/s13365-023-01167-7
20. Pimentel V, Luchsinger VW, Carvalho GL et al. Guillain-Barré syndrome associated with COVID-19: A systematic review. *Brain Behav Immun Health*. 2023;(28):100578. EDN: LHUYBA doi: 10.1016/j.bbih.2022.100578
21. Censi S, Bisaccia G, Gallina S, et al. Guillain-Barré syndrome and COVID-19 vaccination: A systematic review and meta-analysis. *J Neurol*. 2024;271(3):1063–1071. doi: 10.1007/s00415-024-12186-7
22. Dardiotis E, Sokratous M, Tsouris Z, et al. Association between Helicobacter pylori infection and Guillain-Barré syndrome: A meta-analysis. *Eur J Clin Invest*. 2020;50(5):e13218. doi: 10.1111/eci.13218
23. Wu N, Li X, Ma H, et al. The role of the gut microbiota and fecal microbiota transplantation in neuroimmune diseases. *Front Neurol*. 2023;(14):1108738. EDN: MQFYWO doi: 10.3389/fneur.2023.1108738
24. Laman JD, Huizinga R, Boons GJ, Jacobs BC. Guillain-Barré syndrome: Expanding the concept of molecular mimicry. *Trends Immunol*. 2022;43(4):296–308. EDN: NCSNUP doi: 10.1016/j.it.2022.02.003
25. Celik O, Ulkumen B, Eskiizmir G, et al. The ratio of facial nerve to facial canal as an indicator of entrapment in Bell's palsy: A study by CT and MRI. *Clin Neurol Neurosurg*. 2020;(198):106109. doi: 10.1016/j.clineuro.2020.106109
26. Климкин А.В., Бедова М.А., Скрипченко Е.Ю., и др. Моторная хроническая воспалительная демиелинизирующая полиневропатия у ребенка // *Российский неврологический журнал.* 2022. Т. 27, № 5. С. 69–72. [Klimkin AV, Bedova MA, Skripchenko EY, et al. Motor chronic inflammatory demyelinating polyneuropathy in a child. *Neurolog J*. 2022;27(5):69–72. (In Russ).] EDN: JBDJJS doi: 10.30629/2658-7947-2022-27-5-69-72
27. Супонева Н.А., Гришина Д.А., Рябинкина Ю.В., и др. Острый дебют хронической воспалительной демиелинизирующей полинейропатии: клиническое наблюдение // *Терапевтический архив.* 2022. Т. 94, № 4. С. 544–551. [Suponeva NA, Grishina DA, Ryabinkina YV, et al. Chronic inflammatory demyelinating polyneuropathy with an acute onset: Clinical case. *Ther Arch.* 2022;64(4):544–551. (In Russ).] EDN: YBVBTK doi: 10.26442/00403660.2022.04.201457

ОБ АВТОРАХ

Автор, ответственный за переписку:
Скрипченко Елена Юрьевна, д-р мед. наук, доцент;
адрес: Россия, Санкт-Петербург, 197022,
ул. Профессора Попова, д. 9;
ORCID: 0000-0002-8789-4750;
eLibrary SPIN: 9405-2930;
e-mail: wwave@yandex.ru

Соавторы:
Ирикова Мария Алексеевна, канд. мед. наук;
ORCID: 0000-0001-8924-5300;
eLibrary SPIN: 9667-3210;
e-mail: dr.bedova@yandex.ru

Войтенков Владислав Борисович, канд. мед. наук;
ORCID: 0000-0003-0448-7402;
eLibrary SPIN: 6190-6930;
e-mail: vlad203@inbox.ru

Скрипченко Наталья Викторовна, д-р мед. наук, профессор;
ORCID: 0000-0001-8927-3176;
eLibrary SPIN: 7980-4060;
e-mail: snv@niidi.ru

Новокшонов Дмитрий Юрьевич;
ORCID: 0000-0002-8228-518X;
eLibrary SPIN: 6716-4945;
e-mail: dunov7@yandex.ru

Марченко Наталья Викторовна, д-р мед. наук;
ORCID: 0000-0002-2684-9980;
eLibrary SPIN: 9813-1529;
e-mail: gmv2006@mail.ru

Вишневецкая Екатерина Михайловна, канд. мед. наук;
ORCID: 0000-0002-1432-2452;
eLibrary SPIN: 5748-6114;
e-mail: yekat.mazaeva@yandex.ru

Иванова Галина Петровна, д-р мед. наук;
ORCID: 0000-0003-1496-8576;
eLibrary SPIN: 5096-6322;
e-mail: ivanovagp@yandex.ru

Маркова Ксения Витальевна, канд. мед. наук;
ORCID: 0000-0001-8652-8997;
eLibrary SPIN: 1743-6881;
e-mail: ksenija-sidorova@mail.ru

Астапова Анна Владимировна, канд. мед. наук;
ORCID: 0000-0003-4153-4319;
eLibrary SPIN: 9766-2343;
e-mail: anna-syrovcev@mail.ru

Климкин Андрей Васильевич, канд. мед. наук;
ORCID: 0000-0002-6180-4403;
eLibrary SPIN: 6309-3260;
e-mail: klinkinpark@mail.ru

Голубева Алина Владимировна;
ORCID: 0009-0001-3449-3080;
eLibrary SPIN: 5579-8344;
e-mail: golubeva-alinka@mail.ru

Вербенко Полина Сергеевна;
ORCID: 0000-0003-2128-0737;
eLibrary SPIN: 3792-2450;
e-mail: lotospoliv@mail.ru

AUTHORS' INFO

The author responsible for the correspondence:
Elena Yu. Skripchenko, MD, PhD, Associate Professor;
address: 9 Professor Popov street, 197022 Saint Petersburg, Russia;
ORCID: 0000-0002-8789-4750;
eLibrary SPIN: 9405-2930;
e-mail: wwave@yandex.ru

Co-authors:
Mariia A. Irikova, MD, PhD;
ORCID: 0000-0001-8924-5300;
eLibrary SPIN: 9667-3210;
e-mail: dr.bedova@yandex.ru

Vladislav B. Voitenkov, MD, PhD;
ORCID: 0000-0003-0448-7402;
eLibrary SPIN: 6190-6930;
e-mail: vlad203@inbox.ru

Natalia V. Skripchenko, MD, PhD, Professor;
ORCID: 0000-0001-8927-3176;
eLibrary SPIN: 7980-4060;
e-mail: snv@niidi.ru

Dmitriy Yu. Novokshonov, MD;
ORCID: 0000-0002-8228-518X;
eLibrary SPIN: 6716-4945;
e-mail: dunov7@yandex.ru

Natalia V. Marchenko, MD, PhD;
ORCID: 0000-0002-2684-9980;
eLibrary SPIN: 9813-1529;
e-mail: gmv2006@mail.ru

Ekaterina M. Vishnevetskaya, MD, PhD;
ORCID: 0000-0002-1432-2452;
eLibrary SPIN: 5748-6114;
e-mail: yekat.mazaeva@yandex.ru

Galina P. Ivanova, MD, PhD;
ORCID: 0000-0003-1496-8576;
eLibrary SPIN: 5096-6322;
e-mail: ivanovagp@yandex.ru

Kseniia V. Markova, MD, PhD;
ORCID: 0000-0001-8652-8997;
eLibrary SPIN: 1743-6881;
e-mail: ksenija-sidorova@mail.ru

Anna V. Astapova, MD, PhD;
ORCID: 0000-0003-4153-4319;
eLibrary SPIN: 9766-2343;
e-mail: anna-syrovcev@mail.ru

Andrey V. Klimkin, MD, PhD;
ORCID: 0000-0002-6180-4403;
eLibrary SPIN: 6309-3260;
e-mail: klinkinpark@mail.ru

Alina V. Golubeva, MD;
ORCID: 0009-0001-3449-3080;
eLibrary SPIN: 5579-8344;
e-mail: golubeva-alinka@mail.ru

Polina S. Verbenko;
ORCID: 0000-0003-2128-0737;
eLibrary SPIN: 3792-2450;
e-mail: lotospoliv@mail.ru

АМБУЛАТОРНАЯ РЕГЕНЕРАТИВНАЯ ТЕРАПИЯ ХРОНИЧЕСКОЙ РАНЫ ДИАБЕТИЧЕСКОЙ СТОПЫ С ОТКРЫТЫМИ КОСТНЫМИ ПОВЕРХНОСТЯМИ

О.В. Павлова[1], В.А. Кальсин[1], М.А. Коноплянников[1, 2], С.М. Кузнецова[1], В.Л. Балдин[1], Ю.С. Суханова[3], А.В. Смирнов[1], В.П. Баклаушев[1, 3, 4, 5], Ю.В. Иванов[1]

[1] Федеральный научно-клинический центр специализированных видов медицинской помощи и медицинских технологий, Москва, Российская Федерация

[2] Первый Московский государственный медицинский университет имени И.М. Сеченова (Сеченовский Университет), Москва, Российская Федерация

[3] Российский национальный исследовательский медицинский университет имени Н.И. Пирогова, Москва, Российская Федерация

[4] Федеральный центр мозга и нейротехнологий, Москва, Российская Федерация

[5] Научно-исследовательский институт пульмонологии, Москва, Российская Федерация

АННОТАЦИЯ

Обоснование. *Лечение глубоких хронических ран с вовлечением костной ткани на фоне атеросклероза нижних конечностей и синдрома диабетической стопы не укладывается ни в какие сроки стационарной терапии и при этом не имеет эффективных амбулаторных методов. Решением этой проблемы может быть терапия с помощью кондиционированной мезенхимальными стволовыми клетками среды (КС-МСК).* ***Описание клинического случая.*** *Пациентка Ф., 77 лет, с локальным некрозом в области I пальца левой стопы обратилась за амбулаторным лечением в апреле 2022 года. Основной диагноз: «Атеросклероз периферических сосудов нижних конечностей. Мультифокальный атеросклероз. Окклюзия поверхностной бедренной и подколенной артерий, диффузное поражение артерий голени слева. Хроническая артериальная недостаточность IV степени. Попытки реваскуляризации левой нижней конечности. Ограниченная гангрена (Wagner IV) I пальца левой стопы». Сопутствующие заболевания: сахарный диабет 2-го типа, инсулинопотребный (стаж более 30 лет). Диабетическая полинейропатия. Синдром диабетической стопы, нейротрофическая форма. Проведено местное лечение путём микрохирургического дебридмента поражённой поверхности в сочетании с методом многоярусных повязок, согласно запатентованной ранее технологии. Микрохирургическую обработку костной поверхности в области раны проводили с применением КС-МСК. Уже на 6-м месяце терапии наблюдалась положительная динамика в виде частичного закрытия костного фрагмента мягкими тканями. Полное закрытие открытого костного фрагмента наблюдалось через 12 месяцев от начала лечения в амбулаторных условиях.* ***Заключение.*** *Разработанный нами метод лечения с помощью КС-МСК может быть эффективен в амбулаторной терапии хронических ран с открытыми костными поверхностями.*

Ключевые слова: *ампутация нижних конечностей; критическая ишемия нижней конечности; кондиционированная клеточная среда; хроническая рана; сахарный диабет.*

Для цитирования:
Павлова О.В., Кальсин В.А., Коноплянников М.А., Кузнецова С.М., Балдин В.Л., Суханова Ю.С., Смирнов А.В., Баклаушев В.П., Иванов Ю.В. Амбулаторная регенеративная терапия хронической раны диабетической стопы с открытыми костными поверхностями. *Клиническая практика.* 2024;15(2):116–126. doi: https://doi.org/10.17816/clinpract632973

Поступила 29.05.2024 Принята 26.06.2024 Опубликована online 30.06.2024

ОБОСНОВАНИЕ

Лечение пациентов с хроническими ранами нижних конечностей на фоне атеросклероза и синдрома диабетической стопы представляет нерешённую медицинскую проблему, особенно в случае глубоких ран с вовлечением в процесс костной ткани, наличия остеомиелита (III степень по классификации Wagner) или ограниченной гангрены

https://doi.org/10.17816/clinpract632973

клиническая практика 2024 Том 15 №2

OUTPATIENT REGENERATIVE THERAPY OF A CHRONIC DIABETIC FOOT ULCER WITH EXPOSED BONE SURFACE

O.V. Pavlova[1], V.A. Kalsin[1], M.A. Konoplyannikov[1, 2], S.M. Kuznetsova[1], V.L. Baldin[1], Iu.S. Sukhanova[3], A.V. Smirnov[1], V.P. Baklaushev[1, 3, 4, 5], Yu.V. Ivanov[1]

[1] Federal Research and Clinical Center of Specialized Medical Care and Medical Technologies, Moscow, Russian Federation

[2] The First Sechenov Moscow State Medical University (Sechenov University), Moscow, Russian Federation

[3] The Russian National Research Medical University named after N.I. Pirogov, Moscow, Russian Federation

[4] Federal Center of Brain Research and Neurotechnologies, Moscow, Russian Federation

[5] Pulmonology Scientific Research Institute, Moscow, Russian Federation

ABSTRACT

BACKGROUND: *Treatment of deep chronic wounds with the bone tissue involvement against the background of lower limb atherosclerosis and diabetic foot syndrome does not fit any reasonable hospital stay duration and at the same time has no effective outpatient methods. Therapy with conditioned medium derived from human mesenchymal stem cells (CM-MSC) may be a solution for this problem.* ***CLINICAL CASE DESCRIPTION:*** *Patient F., 77-year-old, arrived for an outpatient treatment of local necrosis in the area of the 1st toe of the left foot in April, 2022. The main diagnosis: Peripheral arterial disease of the lower extremities. Multifocal atherosclerosis. Occlusion of the superficial femoral and popliteal arteries, diffuse lesions of the lower leg arteries on the left. Chronic arterial insufficiency of the 4th degree. Attempts of revascularisation of the left lower limb. Limited gangrene (Wagner IV) of the 1st toe of the left foot. Associated diseases: insulin-dependent type 2 diabetes mellitus (for more than 30 years). Diabetic polyneuropathy. Diabetic foot syndrome, neurotrophic form. Local treatment was performed by the microsurgical debridement of the affected surface in combination with the method of multilayered dressings, according to the previously patented technology. The microsurgical treatment of the bone surface in the wound area was carried out with the use of CM-MSC. Positive dynamics in the form of a partial closure of the bone fragment with soft tissue was observed on the sixth month of therapy. The complete closure of the open bone fragment was observed in 12 months from the beginning of the outpatient treatment.* ***CONCLUSION:*** *The developed method of treatment using CM-MSC can be effective for chronic wounds with open bone surfaces.*

Keywords: *lower limb amputation; critical ischemia of the lower limb; cell conditioned medium; chronic wound; diabetes mellitus.*

For citation:
Pavlova OV, Kalsin VA, Konoplyannikov MA, Kuznetsova SM, Baldin VL, Sukhanova IuS, Smirnov AV, Baklaushev VP, Ivanov YuV. Outpatient regenerative therapy of a chronic diabetic foot ulcer with exposed bone surface. *Journal of Clinical Practice*. 2024;15(2):116–126.
doi: https://doi.org/10.17816/clinpract632973

Submitted 29.05.2024 Revised 26.06.2024 Published online 30.06.2024

пальцев или стопы (Wagner IV) [1]. Как правило, такие пациенты госпитализируются в стационар для оперативного лечения, которое часто заканчивается малыми ампутациями [2]. Госпитальный период у таких пациентов длительный, финансовые затраты учреждения велики, использование стационарной койки неэффективно. Потеря части стопы у пациента приводит к частичной или полной утрате функции стопы, нарушению качества жизни [2, 3].

Лечение хронических ран на фоне недостаточности артериального кровоснабжения является сложной медицинской задачей, которая усложняется ещё больше, если поражены глубокие сухожильные, хрящевые и костные структуры, подверженные высыханию, некрозу и вторичному инфицированию [4–6]. У пациентов с атеросклерозом нижних конечностей и декомпенсированным сахарным диабетом вероятность заживления глубоких хронических ран очень невелика из-за дефицита артериального кровоснабжения, ишемии и нейротрофических нарушений [7].

Малоинвазивное хирургическое лечение ран (местные, удалённые артериальные, свободные

лоскуты, трансплантация перифасциальной ареолярной ткани) с открытыми сухожилиями и/или костными поверхностями важно, в частности, для голени и стопы, но не всегда возможно, поскольку риск ишемии и нейропатии, вызванной осложнениями сахарного диабета, высок [8]. В последнее время описаны удачные случаи использования лоскута перифасциальной ареолярной ткани (ареолярный слой над мышечной фасцией) с местным введением основного фактора роста фибробластов (basic fibroblast growth factor, bFGF), который способствует ангиогенезу (трансплантации перифасциальной ареолярной ткани) [1, 9], однако возможность широкого внедрения этих методов отсутствует. Альтернативным и более простым неинвазивным методом лечения хронических ран является применение искусственной дермы, но этот метод пока не распространён широко и, кроме того, с его помощью не всегда удаётся добиться окончательного закрытия раны из-за инфицирования раневой поверхности [10, 11]. Несмотря на многообразие потенциально эффективных технологий, единого подхода к комплексному лечению хронических ран на сегодняшний день не выработано.

Одним из перспективных современных методов лечения хронических ран является клеточная терапия с помощью мезенхимальных стволовых клеток (МСК) — особой популяции клеток, обладающих способностью к хомингу (от англ. homing, home — возвращаться домой) в патологические очаги и активации регенерации тканей [12, 13]. Хорошо известен ангиогенный потенциал МСК, обусловленный их способностью к секреции сосудистого эндотелиального фактора роста (vascular endothelial growth factor, VEGF) и других проангиогенных факторов [12]. Паракринная активность в настоящее время считается основным механизмом терапевтического действия МСК. Секрето́м МСК, выделяемый непосредственно в межклеточную среду или в составе внеклеточных везикул — экзосом, включает в себя цитокины, факторы роста, ферменты, микроРНК и другие биологически активные вещества [12]. Все эти факторы МСК активно продуцируют в культуральную среду в процессе культивирования в гипоксических условиях *ex vivo*, вследствие чего кондиционированная МСК-среда (КС-МСК) в течение нескольких суток насыщается паракринными факторами и экзосомами и приобретает таким образом проангиогенное и регенеративное действие [14]. Необходимо отметить, что КС-МСК обладает рядом преимуществ по сравнению с самими МСК для применения в амбулаторных условиях: КС-МСК можно хранить в течение длительного времени, легко транспортировать и при этом при введении КС-МСК минимизируются риски, связанные с наличием в препарате живых аллогенных клеток [15].

КЛИНИЧЕСКИЙ ПРИМЕР

О пациенте

Пациентка Ф., 77 лет, с локальным некрозом в области I пальца левой стопы обратилась с целью амбулаторного лечения в мае 2022 года.

Из анамнеза. В начале 2022 года на фоне перенесённой инфекции SARS-CoV-2 в области левой нижней конечности манифестировали явления хронической ишемии, угрожающей потерей конечности. При поступлении в сосудистое отделение одной из городских больниц была предпринята попытка реваскуляризации облитерированных сосудов левой нижней конечности, которая оказалась неуспешной из-за развития ретромбоза зоны реконструкции, в связи с чем была предложена ампутация левой нижней конечности, от которой пациентка категорически отказалась.

В апреле 2022 года повторно обследована в сосудистом отделении ФГБУ «Федеральный научно-клинический центр специализированных видов медицинской помощи и медицинских технологий» Федерального медико-биологического агентства (ФГБУ ФНКЦ ФМБА). Установлен диагноз: «Атеросклероз периферических сосудов нижних конечностей. Мультифокальный атеросклероз. Окклюзия поверхностной бедренной и подколенной артерий, диффузное поражение артерий голени слева. Хроническая артериальная недостаточность IV степени. Попытки реваскуляризации левой нижней конечности. Ограниченная гангрена (Wagner IV) I пальца левой стопы. Сопутствующие заболевания: сахарный диабет 2-го типа, инсулинопотребный (стаж более 30 лет). Диабетическая полинейропатия, сенсомоторная, выраженная. Синдром диабетической стопы, нейротрофическая форма. Гипертоническая болезнь III стадии. Хроническая сердечная недостаточность I стадии. Бронхиальная астма».

Объективно. При поступлении в сосудистое отделение ФГБУ ФНКЦ ФМБА в апреле 2022 года выполнена селективная ангиография левой нижней конечности: окклюзия поверхностной бедренной артерии в дистальной части, подколенной артерии — на всём протяжении тибиоперонеального ствола, окклюзия передней и задней большеберцовых артерий.

https://doi.org/10.17816/clinpract632973

клиническая практика 2024 Том 15 №2

Учитывая критическую ишемию, выполнено бедренно-малоберцовое аутовенозное шунтирование слева реверсионной аутовеной. На фоне оперативного лечения купирован болевой синдром в левой нижней конечности, лодыжечно-плечевой индекс слева по задней большеберцовой артерии равен 0,8, по малоберцовой артерии — 1,0 (до операции сигнал на артериях левой стопы не лоцировался). В амбулаторных условиях продолжена комплексная терапия в соответствии с рекомендациями стационара.

Несмотря на проведённую реваскуляризацию облитерированных сосудов нижних конечностей и проводимую консервативную терапию, в области I пальца левой стопы сохранялись явления ограниченной гангрены, без положительной динамики в течение 4 недель после операции. В поликлинике по месту жительства пациентке предложена госпитализация для ампутации I пальца левой стопы, от которой пациентка категорически отказалась.

Физикальная диагностика

Общее состояние удовлетворительное; телосложение нормостеническое; кожные покровы и видимые слизистые без особенностей; температура 36,2°C; частота дыхательных движений 18/мин; артериальное давление 135/70 мм рт.ст., пульс 70 уд./мин. Живот при пальпации без особенностей, перистальтика выслушивается. Физиологические отправления в норме. В неврологическом статусе обращает на себя внимание картина полинейропатии нижних конечностей: болевая чувствительность отсутствует справа до середины стопы, слева — до середины голени; температурная чувствительность ослаблена с обеих сторон до колена; рефлексы на уровне ахиллова сухожилия симметрично ослаблены.

Лабораторная и инструментальная диагностика

Показатели общего анализа крови и мочи, биохимические анализы крови, коагулограммы соответствуют референсным значениям скорректированного коморбидного фона пациентки. Глюкоза крови 5,56 ммоль/л.

Микробиологическое культуральное исследование в амбулаторных условиях: *Staphylococcus epidermidis* $<10^3$; рост транзиторной микрофлоры, не имеющей клинического значения.

Ультразвуковое дуплексное сканирование артерий нижних конечностей: атеросклероз артерий нижних конечностей, слева с окклюзией дистального сегмента поверхностной бедренной артерии, подколенной артерии, передней и задней большеберцовых артерий; справа артериальный кровоток не снижен, не изменён.

Ультразвуковое дуплексное сканирование вен нижних конечностей: варикозное расширение притока большой подкожной вены на бедре слева. Проходимость глубоких и подкожных вен обеих конечностей сохранена.

Рентгенография дистальных отделов нижней конечности слева. Выраженная деструкция концевой фаланги I пальца левой стопы (рис. 1).

Локальный статус

Первичный осмотр в амбулаторных условиях произведён в условиях перевязочной, при дневном освещении, в положении пациентки лёжа, с использованием бинокулярной линзы. На I пальце левой стопы локальный плотный некроз чёрного цвета, распространяющийся на всю поверхность подушечки дистального отдела, с захватом переднебоковой поверхности латерального отдела I пальца. На момент осмотра болотирования некроза не отмечается, гнойного отделяемого нет. Окружающие ткани умеренно гиперемированы, отёчны. Демаркационной линии нет. Общая площадь поражения (S) 14,25 см^2. Дегенеративные изменения занимают 100% площади раны. Глубина не определяется (рис. 2).

Рис. 1. Рентгеновский снимок I пальца поражённой левой стопы перед началом амбулаторного лечения.

Fig. 1. Radiograph of the I toe of the affected left foot, before starting the outpatient treatment.

Рис. 2. Внешний вид I пальца левой стопы перед началом лечения.

Fig. 2. Appearance of the I toe of the affected left foot, before the start of the treatment.

Лечение

Амбулаторное лечение пациентки начали спустя 4 недели после операции по реканализации, когда все возможные пути восстановления микроциркуляции на левой стопе были исчерпаны.

Амбулаторное лечение включало четыре этапа (табл. 1). Визиты пациентки в амбулаторный хирургический кабинет на первом этапе проходили 1 раз в неделю, на втором и третьем этапах — 1 раз в 2 недели, на четвёртом этапе — 1 раз в месяц. При этом в домашних условиях пациентка самостоятельно выполняла перевязки и аппликацию КС-МСК на коллагеновую губку в режиме 1 раз в 2 дня. Клеточный препарат был изготовлен заранее по следующей технологии.

Методика получения и применения КС-МСК. Клеточный препарат (МСК) получен из вартонова студня плаценты человека согласно стандартной

Таблица 1 / Table 1

Индивидуальный план амбулаторного лечения пациентки Ф., 77 лет / Individual plan of outpatient treatment for patient F., 77 years old

Этап	Время*, нед	Методы лечения	Результат
I	0–4	Метод микрохирургической обработки раны. Метод многоярусных повязок с использованием антисептических и аутолитических препаратов, повидон-йод в виде 10% раствора бетадина (1 раз/нед в условиях хирургического кабинета)	Очищение раны от некротических тканей
II	4–10	Микрохирургическая обработка раны в области подушечки дистальной фаланги I пальца. Метод многоярусных повязок с использованием антисептических и аутолитических препаратов, повидон-йод в виде 10% раствора бетадина. Повязки с КС-МСК + коллагеновая раневая повязка (1 раз в 2 нед в условиях хирургического кабинета)	Завершение очищения раны от некротических тканей, разрешение воспаления, появление демаркационной линии и первых грануляций
III	10–16	Микрохирургическая коррекция рельефа раны, удаление гиперкератоза по краям раны. Повязки с КС-МСК + коллагеновая раневая повязка, КС-МСК + лиофилизированный коллаген в виде пломбировочного материала на костную поверхность (1 раз в 2 нед в условиях хирургического кабинета)	Множественные грануляции, эпителизация раны, кроме костного фрагмента
IV	16–48	Микрохирургическая коррекция открытого костного фрагмента раны, удаление гиперкератоза по краям раны. Пломбировка костного фрагмента с использованием КС-МСК + лиофилизированный коллаген (1 раз/мес в условиях хирургического кабинета)	Полная эпителизация раны

Примечание. * Время приведено в неделях от момента начала местной терапии (28-е сутки после операции по бедренно-малоберцовому аутовенозному шунтированию).

Note. * The time is given in weeks from the start of local therapy (28th day after surgery for femoral fibular autovenous bypass).

https://doi.org/10.17816/clinpract632973

клиническая практика 2024 Том 15 №2

процедуре [16]. В качестве ростовой среды служила содержащая минеральный солевой раствор и аминокислоты среда alphaMEM (Sigma, США) с добавлением антибиотиков — пенициллина (до 100 ЕД/мл), амфотерицина (до 100 нг/мл), стрептомицина (до 100 мкг/мл), L-глютамина (2–4 мМ), 4% лизата тромбоцитов человека (Human platelet lysate, GMP grade).

КС-МСК применяли после предварительной подготовки раневой поверхности в виде комплексного дебридмента, состоящего из микрохирургической обработки раны в сочетании с методом многоярусных повязок, в котором были использованы аутолитики и антисептики одновременно. На область открытого костного фрагмента КС-МСК наносилась в составе пломбировочного коллагенового материала (лиофилизованная губка предварительно пропитывалась КС-МСК, и затем КС-МСК добавлялась раз в 2 дня в течение всего срока лечения).

Этапы лечения. На первом этапе местного лечения использовалась микрохирургическая техника дебридмента поражённой поверхности в сочетании с методом многоярусных повязок, согласно запатентованной ранее технологии [17]. Этап продолжался до полного удаления плотных некротических тканей с полным иссечением деградированного подкожно-жирового слоя в области подушечки концевой фаланги I пальца левой стопы, частичной эпителизации раневой поверхности, затем раневая поверхность (площадь, S) оценивалась повторно: 8,25 см^2 —открытая рана; 4,75 см^2 — глубокий некроз с поражением кости концевой фаланги I пальца левой стопы. Размер открытого костного фрагмента — 2,2×0,6 см (среднее арифметическое ширины). Грануляции в области раны занимают 3,5 см^2 (рис. 3).

Второй этап лечения состоял из микрохирургической обработки поверхности раны в области подушечки дистальной фаланги I пальца, метода многоярусных повязок с КС-МСК и аутолитиков (рис. 4).

Третий этап лечения продолжался до 16-й недели и был сосредоточен на дебридменте открытого костного фрагмента и окружающих его тканей. Открытый костный фрагмент и окружающие его ткани оценивались по шкале Бейтс–Дженсена (Bates–Jensen) [18], сумма баллов составила 14, что соответствовало готовности к старту репарации.

Четвёртый, заключительный этап был самым продолжительным и составил 8 месяцев (с 16-й по 48-ю неделю). На протяжении этого периода проводились микрохирургические обработки открытого костного фрагмента в области раны с последующим использованием КС-МСК, удаление гиперкератоза по краям раны. В период с 16-й по 24-ю неделю (6 месяцев от начала лечения КС-МСК) на поверхности открытого костного фрагмента появилась сосудистая сеточка, спустя 2 недели по периметру открытого костного фрагмента отмечены бледно-розовые грануляции (рис. 5), ещё через 4 месяца весь костный

Рис. 3. Внешний вид I пальца левой стопы через 70 суток от первичного обращения на амбулаторный приём.

Fig. 3. Appearance of the I toe of the left foot, 70 days after the initial outpatient treatment.

Рис. 4. Внешний вид I пальца левой стопы через 112 суток от первичного обращения на амбулаторный приём.

Fig. 4. Appearance of the I toe of the left foot, 112 days after the initial outpatient treatment.

Рис. 5. Внешний вид раны через 5 недель после использования на открытую костную поверхность кондиционированной мезенхимальными стволовыми клетками среды (центробежное разрастание грануляций).

Fig. 5. Appearance of the wound, 5 weeks after the conditioned medium derived from human mesenchymal stem cells application on the open bone surface (centripetal granulation growth).

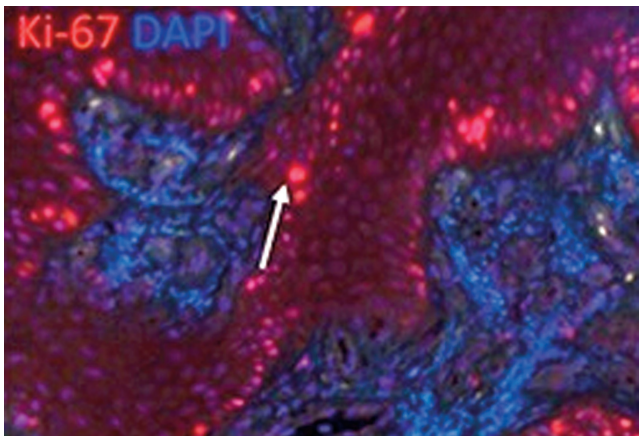

Рис. 6. Репрезентативные микрофотографии флюоресцентной микроскопии срезов кожи вновь образованной ткани в области раны после иммуногистохимического окрашивания на маркер делящихся клеток Ki-67 (красный), для окраски ядер использовали краситель DAPI (синий), жёлтый — цвет-неспецифическая флюоресценция. Стрелкой отмечены некоторые Ki-67-позитивные клетки.

Fig. 6. Fluorescence micrographs of skin slices, and of newly formed tissue in the wound area. Immunohistochemical staining for Ki-67, the marker of dividing cells (red), DAPI to stain nuclei (blue), yellow — color marks non-specific fluorescence. Some Ki-67-positive cells are marked with an arrow.

Рис. 7. Результаты терапии: внешний вид раны через 7 месяцев от первичного обращения на амбулаторный приём (*а*); через 12 месяцев от начала лечения в амбулаторных условиях (*б–г*).

Fig. 7. Therapy results: wound appearance, 7 months after the initial outpatient treatment (*a*); wound appearance, 12 months after the initial outpatient treatment (*б–г*).

фрагмент был покрыт бледно-розовыми грануляциями, цитограмма носила регенераторный тип.

В течение двух последующих месяцев продолжалось наращивание клеточной массы в области раны, рана полностью покрылась грануляциями. К концу этого срока восстановились мягкие ткани на уровне с кожей окружающих тканей, и произошла полная эпителизация раны.

В процессе лечения проведено иммуногистохимическое исследование вновь образованной ткани.

Биопсия и иммунофлюоресцентное исследование. Иммунофлюресцентное исследование выполнено на кафедре биологии РНИМУ им. Н.И. Пирогова (заведующий кафедрой — М.С. Кухарский). Ткань для гистологического исследования брали под местной анестезией путём иссечения грануляций в области поражённого участка. Биоптат фиксировали в 4% параформальдегиде, после чего выполняли дегидратацию восходящей концентрации спирта (70% этанол — 1 час; 96% этанол — 1 час; 100% изопропанол — 1 час) и проводку в ксилоле (15 минут). Заключение в парафиновые блоки выполняли при помощи станции Leica EG1160 (Leica Biosystems, Германия). С помощью ротационного микротома Leica RM2265 (Leica Biosystems, Германия) получали срезы толщиной 4 мкм и монтировали на предметные стёкла, покрытые поли-L-лизином (Thermo Scientific, Великобритания). Окрашивание проводили с помощью первичных поликлональных кроличьих антител к маркеру пролиферации Ki-67 (Cell Signaling, США) с последующей инкубацией с вторичными антителами козы против иммуноглобулинов кролика, меченными Alexa Fluor 568 (Thermo Fisher Scientific). Ядра клеток докрашивали DAPI (Sigma-Aldrich, США). Монтировали покровные стёкла с использованием среды Immu-Mount (Thermo Fisher Scientific, США). Микрофотографии получали при помощи прибора Cytation 3 (BioTek, США) с программным обеспечением Gen5 version 3.08.

Анализ пролиферативной активности клеток в ткани методом иммуногистохимического окрашивания маркера делящихся клеток Ki-67 позволил обнаружить хорошо выраженные слои клеток с характерным распределением делящихся клеток на границе между этими слоями, в базальном слое или его аналоге (рис. 6).

Исходы и прогноз

Через 7 месяцев после первичного обращения на амбулаторный приём наблюдалось значительное улучшение внешнего вида раны (рис. 7, *а*). Полное

https://doi.org/10.17816/clinpract632973

клиническая практика 2024 Том 15 №2

закрытие открытого костного фрагмента наблюдалось через 12 месяцев от начала лечения в амбулаторных условиях (рис. 7, *б–г*). На момент полной эпителизации раны рубцовая ткань над дефектом плотная, рубец малоподвижен, подкожно-жировой слой отсутствует. Рубец втянут. Пациентка наблюдается в динамике в течение 2 лет — каждые 3 месяца. За весь период наблюдения рецидивов не наблюдалось. Компьютерная томография стоп по окончании лечения демонстрирует эффективное восстановление костных и мягкотканных структур (рис. 8). Пациентка использует левую стопу в локомоции без каких-либо ограничений.

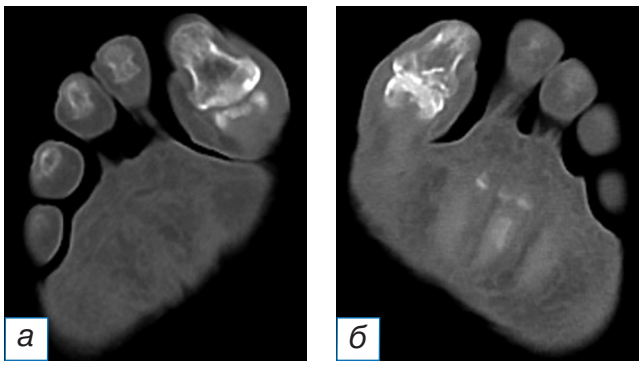

Рис. 8. Компьютерная томография (*а*) правой (здоровая) и (*б*) левой (поражённая) стоп после проведённого лечения.

Fig. 8. Computed tomography (*a*) of the right foot (healthy) and (*б*) left foot (affected), after the treatment.

ОБСУЖДЕНИЕ

Терапевтический эффект КС-МСК был продемонстрирован на различных моделях заболеваний. В частности, M. Saheli и соавт. [19] изучали влияние КС-МСК на заживление кожных ран у крыс-диабетиков и обнаружили значительное улучшение кинетики заживления диабетической раны. Грануляционная ткань в результате применения КС-МСК характеризовалась меньшими признаками воспаления, лучшим ремоделированием и васкуляризацией по сравнению с необработанными диабетическими ранами. Анализ экспрессии генов показал, что лечение КС-МСК приводит к повышению регуляции генов эпидермального фактора роста (EGF) и основного фактора роста фибробластов (bFGF). На основании этих данных авторы предположили, что КС-МСК может способствовать восстановлению ран и регенерации кожи в условиях диабетического микроокружения.

А.А. Темнов и соавт. [20] продемонстрировали благоприятный эффект подкожного введения КС от МСК, выделенных из костного мозга, оказываемый на тяжёлые местные лучевые поражения кожи крыс на ранних сроках после облучения. Проведённый авторами гистологический анализ показал, что использование паракринных факторов, полученных из МСК, снижает выраженность воспалительной реакции и ускоряет процессы регенерации поражённой ткани (лучевых язв).

В систематическом обзоре T. Montero-Vilchez и соавт. [21] оценили использование КС-МСК для лечения кожных заболеваний человека и в соответствующих экспериментах на животных моделях. Суммарно было проанализировано 101 исследование. КС-МСК оценивалась как средство для заживления ран, гипертрофических рубцов, реперфузии лоскутов, восстановления волос, омоложения кожи и лечения воспалительных заболеваний кожи. КС-МСК получали из различных источников МСК, в основном из жировой ткани, костного мозга и пуповинной крови. КС-МСК вводили внутривенно, внутрибрюшинно, подкожно, а также наносили на поверхность кожи: среда улучшала заживление ран, восстановление волос, омоложение кожи, оказывала лечебный эффект на атопический дерматит и псориаз как у животных, так и у людей; уменьшала гипертрофические рубцы и ишемию лоскутов у животных. В целом авторы отмечают, что применение КС-МСК является перспективной терапией кожных заболеваний.

Экзосомы, полученные из КС-МСК, были предложены в качестве эффективного бесклеточного подхода для поддержки регенерации кожи, что позволяет обойти регуляторные преграды, связанные с применением самих МСК. Экзосомы состоят из молекулярных компонентов, включая липиды, белки, ДНК, микроРНК, а также мРНК, действие которых направлено на различные молекулярные мишени в клетках-реципиентах. Секретируемые МСК экзосомы изменяют активацию макрофагов, стимулируют ангиогенез, вызывают пролиферацию и миграцию кератиноцитов и дермальных фибробластов [22]. Следует отметить, что клиническое применение КС-МСК остаётся весьма ограниченным. Согласно данным веб-ресурса clinicaltrials.gov, зарегистрировано одно завершённое клиническое исследование I фазы, проводимое в Индонезии, в котором кондиционированная среда от МСК из пуповины человека использовалась для лечения хронической язвы (NCT04134676). В данное исследование было включено 38 пациентов с хронической язвой сроком более 1 месяца, которым на 2 недели накладывали топический гель с кондиционирован-

ной средой, покрытый прозрачной повязкой. Оценка состояния и замена повязки проводились 1 раз в неделю. Первичные результаты показали, что отёк, эритема, а также размер язвы уменьшились, и появилась грануляционная ткань [23].

Ранее в нашем собственном исследовании было продемонстрировано, что применение КС-МСК может быть эффективным методом для заживления гнойно-некротической послеоперационной раны, образовавшейся вследствие ампутации конечности у пациентов с критической ишемией нижних конечностей [24]. В целом благотворное влияние КС-МСК на заживление ран наряду с несложным и безопасным её применением позволяют рекомендовать этот метод в качестве эффективной альтернативы для лечения хронических ран у пациентов с диабетом.

ЗАКЛЮЧЕНИЕ

Продемонстрированная нами эффективность лечения с помощью КС-МСК хронических ран с открытыми костными поверхностями в области дистальных отделов пальцев стопы требует тем не менее дальнейших клинических исследований на большем числе пациентов с целью детальной отработки протокола и создания на его основе новой медицинской технологии лечения хронических ран с открытыми костными поверхностями, не поддающихся стандартному местному лечению даже после успешно проведённых реваскуляризаций облитерированных сосудов нижних конечностей.

ДОПОЛНИТЕЛЬНАЯ ИНФОРМАЦИЯ

Источник финансирования. Работа выполнена в рамках государственного задания ФМБА России.

Конфликт интересов. Авторы декларируют отсутствие явных и потенциальных конфликтов интересов, связанных с публикацией настоящей статьи.

Вклад авторов. *О.В. Павлова* — концепция исследования, ведение пациентки, сбор и обработка материала, написание текста; *В.А. Кальсин* — подготовка КС-МСК; *Ю.С. Суханова* — проведение иммуногистохимического исследования; *М.А. Коноплянников*, *В.Л. Балдин*, *А.В. Смирнов*, *В.П. Баклаушев*, *Ю.В. Иванов* — дизайн исследования, написание и редактирование текста. Авторы подтверждают соответствие своего авторства международным критериям ICMJE (все авторы внесли существенный вклад в разработку концепции и подготовку статьи, прочли и одобрили финальную версию перед публикацией).

Информированное согласие на публикацию. От пациентки получено письменное информированное добровольное согласие на публикацию описания клинического случая, медицинских данных (результатов обследования, лечения и наблюдения) и анонимизированных изображений в медицинском журнале «Клиническая практика», включая его электронную версию (дата подписания 29.05.2024).

ADDITIONAL INFORMATION

Funding source. This study was supported by the FMBA of Russia.

Competing interests. The authors declare that they have no competing interests.

Authors' contribution. *O.V. Pavlova* — study concept, patient management, collection and processing of material, writing the text; *V.A. Kalsin* — preparation of CM-MSC; *Iu.S. Sukhanova* — immunohistochemical testing; *M.A. Konoplyannikov*, *V.L. Baldin*, *A.V. Smirnov*, *V.P. Baklaushev*, *Yu.V. Ivanov* — concept and design, text writing, editing. The authors made a substantial contribution to the conception of the work, acquisition, analysis, interpretation of data for the work, drafting and revising the work, final approval of the version to be published and agree to be accountable for all aspects of the work.

Consent for publication. A written voluntary informed consent was obtained from the patient to publish a description of the clinical case in the journal "Clinical Practice", including the use of his medical data (results of examination, treatment and observation) for scientific purposes (date of signing 29.05.2024).

ЛИТЕРАТУРА / REFERENCES

1. Miyanaga T, Haseda Y, Daizo H, et al. A perifascial areolar tissue graft with topical administration of basic fibroblast growth factor for treatment of complex wounds with exposed tendons and/or bones. *J Foot Ankle Surg.* 2018;57(1):104–110. doi: 10.1053/j.jfas.2017.08.026
2. Magliano DJ, Boyko EJ; IDF Diabetes Atlas 10th edition scientific committee. Brussels: International Diabetes Federation; 2021. Chapter 3, Global picture. Режим доступа: https://www.ncbi.nlm.nih.gov/books/NBK581940/. Дата обращения: 15.04.2024.
3. Canavan RJ, Unwin NC, Kelly WF, Connolly VM. Diabetes- and nondiabetes-related lower extremity amputation incidence before and after the introduction of better organized diabetes foot care: Continuous longitudinal monitoring using a standard method. *Diabetes Care.* 2008;31(3):459–463. doi: 10.2337/dc07-1159
4. Chen SL, Chen TM, Chou TD, et al. The distally based lesser saphenous venofasciocutaneous flap for ankle and heel reconstruction. *Plast Reconstr Surg.* 2002;110(7):1664–1672. doi: 10.1097/01.PRS.0000033025.43603.67
5. Parodi PC, Biasio FD, Rampino E, et al. The distally-based radial fasciosubcutaneous flap for soft tissue cover of the flexor aspect of the wrist. *Scand J Plast Reconstr Surg Hand Surg.* 2003;37(1):61–63. doi: 10.1080/alp.37.1.61.63

https://doi.org/10.17816/clinpract632973

6. Chen SL, Chen TM, Wang HJ. The distally based sural fasciomusculocutaneous flap for foot reconstruction. *J Plast Reconstr Aesthet Surg.* 2006;59(8):846–855. doi: 10.1016/j.bjps.2005.10.013
7. Hallock GG. Free-flap coverage of the exposed Achilles tendon. *Plast Reconstr Surg.* 1989;83(4):710–716. doi: 10.1097/00006534-198904000-00019
8. Ларичев А.Б., Чистяков А.Л., Комлев В.Л. Сравнительная оценка заживления раны при использовании локального лоскута и полнослойного кожного трансплантата в реконструктивно-восстановительной хирургии головы и шеи // *Раны и раневые инфекции. Журнал имени проф. Б.М. Костючёнка.* 2016. Т. 3, № 2. С. 37–46. [Larichev AB, Chistyakov AL, Komlev VL. Comparative assessment of wound healing by using a local flap and full-thickness skin graft in reconstructive head and neck surgery. *Wounds and wound infections. The prof. B.M. Kostyuchenok journal.* 2016;3(2):37–46. (In Russ).] EDN: XCNXVR doi: 10.17650/2408-9613-2016-3-2-37-46
9. Nakamichi M, Akishima Y, Fujisawa C, et al. Basic fibroblast growth factor induces angiogenic properties of fibrocytes to stimulate vascular formation during wound healing. *Am J Pathol.* 2016;186(12):3201–3216. doi: 10.1016/j.ajpath.2016.08.015
10. Suzuki S, Kawai K, Ashoori F, et al. Long-term follow-up study of artificial dermis composed of outer silicone layer and inner collagen sponge. *Br J Plast Surg.* 2000;53(8):659–666. doi: 10.1054/bjps.2000.3426
11. Chen X, Chen H, Zhang G. Management of wounds with exposed bone structures using an artificial dermis and skin grafting technique. *Clin Plast Surg.* 2012;39(1):69–75. doi: 10.1016/j.cps.2011.09.011
12. Pittenger MF, Discher DE, Péault BM, et al. Mesenchymal stem cell perspective: Cell biology to clinical progress. *NPJ Regen Med.* 2019;(4):22. EDN: MXZCWM doi: 10.1038/s41536-019-0083-6
13. Otero-Viñas M, Falanga V. Mesenchymal stem cells in chronic wounds: The spectrum from basic to advanced therapy. *Adv Wound Care (New Rochelle).* 2016;5(4):149–163. doi: 10.1089/wound.2015.0627
14. Heydari MB, Ghanbari-Movahed Z, Heydari M, Farzaei MH. In vitro study of the mesenchymal stem cells-conditional media role in skin wound healing process: A systematic review. *Int Wound J.* 2022;19(8):2210–2223. EDN: SRZLNT doi: 10.1111/iwj.13796
15. Ma H, Siu WS, Leung PC. The potential of MSC-based cell-free therapy in wound healing: A thorough literature review. *Int J Mol Sci.* 2023;24(11):9356. EDN: YJPOQS doi: 10.3390/ijms24119356
16. Bogatcheva NV, Coleman ME. Conditioned medium of mesenchymal stromal cells: A new class of therapeutics. *Biochem (Mosc).* 2019;84(11):1375–1389. EDN: ZRULLM doi: 10.1134/S0006297919110129
17. Патент РФ на изобретение № RU2575780 C1. Павлова О.В. Способ микрохирургической обработки длительно незаживающих хронических ран. [Patent RUS № RU2575780 C1. Pavlova OV. *Method of microsurgical treatment of long non-healing chronic wounds.* (In Russ).] Режим доступа: https://yandex.ru/patents/doc/RU2575780C1_20160220. Дата обращения: 15.04.2024.
18. Bates-Jensen BM, McCreath HE, Harputlu D, Patlan A. Reliability of the Bates-Jensen wound assessment tool for pressure injury assessment: The pressure ulcer detection study. *Wound Repair Regen.* 2019;27(4):386–395. doi: 10.1111/wrr.12714
19. Saheli M, Bayat M, Ganji R, et al. Human mesenchymal stem cells-conditioned medium improves diabetic wound healing mainly through modulating fibroblast behaviors. *Arch Dermatol Res.* 2020;312(5):325–336. EDN: WTLEWO doi: 10.1007/s00403-019-02016-6
20. Темнов А.А., Астрелина Т.А., Рогов К.А., и др. Исследование влияния факторов кондиционной среды, полученной при культивировании мезенхимальных стволовых клеток костного мозга, на течение тяжелых местных лучевых поражений кожи у крыс // Медицинская радиология и радиационная безопасность. 2018. № 1. С. 35–43. [Temnov AA, Astrelina TA, Rogov KA, et al. Investigation of the influence of the conditioning medium factors obtained during the cultivation of bone marrow mesenchymal stem cells on the course of severe local radiation injuries of skin in rats. *Medical Radiology and Radiation Safety.* 2018;(1):35–43. (In Russ).] EDN: YTGIIB doi: 10.12737/article_5a82eb9a9bbac1.67972336
21. Montero-Vilchez T, Sierra-Sánchez Á, Sanchez-Diaz M, et al. Mesenchymal stromal cell-conditioned medium for skin diseases: A systematic review. *Front Cell Dev Biol.* 2021;(9):654210. EDN: TQWLTX doi: 10.3389/fcell.2021.654210
22. Marofi F, Alexandrovna KI, Margiana R, et al. MSCs and their exosomes: A rapidly evolving approach in the context of cutaneous wounds therapy. *Stem Cell Res Ther.* 2021;12(1):597. EDN: VKILLO doi: 10.1186/s13287-021-02662-6
23. Therapeutic potential of stem cell conditioned medium on chronic ulcer wounds [2020 June 22]. Режим доступа: https://clinicaltrials.gov/study/NCT04134676?term=NCT04134676. Дата обращения: 15.04.2024.
24. Черепанин А.И., Павлова О.В., Кальсин В.А., и др. Клинический случай успешного применения кондиционированной клеточной среды для лечения хронической раны ампутационной культи // *Клиническая практика.* 2022. Т. 13, № 1. С. 92–98. [Cherepanin AI, Pavlova OV, Kalsin VA, et al. Successful application of conditioned culture medium for the treatment of a chronic wound of an amputation stump: A clinical case. *J Clinical Practice.* 2022;13(1):92–98. (In Russ).] EDN: WTJHAW doi: 10.17816/clinpract105089

ОБ АВТОРАХ

Автор, ответственный за переписку:
Павлова Ольга Владимировна;
адрес: Россия, 115682, Москва, Ореховый б-р, д. 28;
ORCID: 0000-0002-9459-7391;
e-mail: vasa-vasorum@mail.ru

Соавторы:
Кальсин Владимир Анатольевич;
ORCID: 0000-0003-2705-3578;
eLibrary SPIN: 1046-8801;
e-mail: vkalsin@mail.ru

Коноплянников Михаил Анатольевич, канд. биол. наук;
ORCID: 0000-0003-1180-2343;
eLibrary SPIN: 9211-6391;
e-mail: mkonopl@mail.ru

AUTHORS' INFO

The author responsible for the correspondence:
Olga V. Pavlova;
address: 28 Orekhovy boulevard, 115682 Moscow, Russia;
ORCID: 0000-0002-9459-7391;
e-mail: vasa-vasorum@mail.ru

Co-authors:
Vladimir A. Kalsin;
ORCID: 0000-0003-2705-3578;
eLibrary SPIN: 1046-8801;
e-mail: vkalsin@mail.ru

Mikhail A. Konoplyannikov, PhD, Cand. Sci. (Biol.);
ORCID: 0000-0003-1180-2343;
eLibrary SPIN: 9211-6391;
e-mail: mkonopl@mail.ru

Кузнецова София Марковна;
e-mail: sophijka1010@yandex.ru

Балдин Виктор Львович, канд. мед. наук;
ORCID: 0000-0003-3033-5605;
e-mail: baldinvl@gmail.com

Суханова Юлия Сергеевна;
ORCID: 0000-0002-1867-6813;
eLibrary SPIN: 1054-4905;
e-mail: sukhanova.js@gmail.com

Смирнов Александр Вячеславович, канд. мед. наук;
ORCID: 0000-0003-3897-8306;
eLibrary SPIN: 5619-1151;
e-mail: alvsmirnov@mail.ru

Баклаушев Владимир Павлович, д-р мед.наук;
ORCID: 0000-0003-1039-4245;
eLibrary SPIN: 3968-2971;
e-mail: baklaushev.vp@fnkc-fmba.ru

Иванов Юрий Викторович, д-р мед. наук, профессор;
ORCID: 0000-0001-6209-4194;
eLibrary SPIN: 3240-4335;
e-mail: ivanovkb83@yandex.ru

Sofia M. Kuznetsova;
e-mail: sophijka1010@yandex.ru

Victor L. Baldin, MD, PhD;
ORCID: 0000-0003-3033-5605;
e-mail: baldinvl@gmail.com

Iuliia S. Sukhanova;
ORCID: 0000-0002-1867-6813;
eLibrary SPIN: 1054-4905;
e-mail: sukhanova.js@gmail.com

Alexander V. Smirnov, MD, PhD;
ORCID: 0000-0003-3897-8306;
eLibrary SPIN: 5619-1151;
e-mail: alvsmirnov@mail.ru

Vladimir P. Baklaushev, MD, PhD;
ORCID: 0000-0003-1039-4245;
eLibrary SPIN: 3968-2971;
e-mail: baklaushev.vp@fnkc-fmba.ru

Yury V. Ivanov, MD, PhD, Professor;
ORCID: 0000-0001-6209-4194;
eLibrary SPIN: 3240-4335;
e-mail: ivanovkb83@yandex.ru

https://doi.org/10.17816/clinpract632973