

## ОТСРОЧЕННОЕ ВОССТАНОВЛЕНИЕ СИНУСОВОГО РИТМА ПОСЛЕ ТОРАКОСКОПИЧЕСКОЙ РАДИОЧАСТОТНОЙ ФРАГМЕНТАЦИИ ЛЕВОГО ПРЕДСЕРДИЯ: КЛИНИЧЕСКИЕ НАБЛЮДЕНИЯ

**С.А. Вачев, С.В. Королёв, А.С. Зотов, Р.И. Хабазов, А.В. Троицкий**

Федеральный научно-клинический центр специализированных видов медицинской помощи и медицинских технологий  
Федерального медико-биологического агентства России, Москва, Российская Федерация

*В статье представлено описание клинических примеров отсроченного восстановления синусового ритма у больных, страдающих длительно персистирующей формой фибрилляции предсердий. Оценка проводилась после торакоскопической радиочастотной фрагментации левого предсердия. В работе обсуждается необходимость дальнейших попыток восстановления синусового ритма вплоть до окончания «слепого периода» послеоперационного течения (90 дней).*

**Ключевые слова:** фибрилляция предсердий, торакоскопия, радиочастотная абляция, клинический случай.

**(Для цитирования:** Вачев С.А., Королёв С.В., Зотов А.С., Хабазов Р.И., Троицкий А.В. Отсроченное восстановление синусового ритма после торакоскопической радиочастотной фрагментации левого предсердия: клинические наблюдения. *Клиническая практика*. 2020;11(4):90–95 doi: 10.17816/clinpract59550)

## DELAYED SINUS RHYTHM RESTORATION AFTER THORACOSCOPIC LEFT ATRIUM FRAGMENTATION (A REPORT OF TWO CASES)

**S.A. Vachev, S.V. Korolev, A.S. Zotov, R.I. Khabazov, A.V. Troitskiy**

Federal Research and Clinical Center of Specialized Medical Care and Medical Technologies FMBA of Russia,  
Moscow, Russian Federation

*The article presents two clinical cases of delayed restoration of the sinus rhythm in patients with long-term persistent atrial fibrillation after the procedure of thoracoscopic radiofrequency fragmentation of the left atrium. The necessity of continuing attempts to restore the sinus rhythm up to the end of the "blind period" (90 days) is discussed.*

**Keywords:** atrial fibrillation, thoracoscopy, radiofrequency ablation, case report.

**(For citation:** Vachev SA, Korolev SV, Zotov AS, Khabazov RI, Troitskiy AV. Delayed Sinus Rhythm Restoration After Thoracoscopic Left Atrium Fragmentation (a Report of Two Cases). *Journal of Clinical Practice*. 2020;11(4):90–95. doi: 10.17816/clinpract59550)

### ОБОСНОВАНИЕ

Классическим критерием положительного исхода любой операции, направленной на купирование фибрилляции предсердий (ФП), признается восстановление синусового ритма (СР) либо в процессе, либо тотчас по завершении операции. Сохранение ФП в раннем послеоперационном периоде принято ассоциировать с неполноценностью выполненной операции, поскольку это свидетельствует о неадекватности качества и/или локализации абляционных линий [1]. При этом отсутствие СР после

катетерной радиочастотной абляции (РЧА) устьев легочных вен и задней стенки левого предсердия неоднократно описано в периодической литературе и не рассматривается как экстраординарное явление. Подобный результат операции расценивается как промежуточный между последовательными катетерными операциями [2–4].

В отличие от катетерных, торакоскопические операции, направленные на длительное сохранение СР, более агрессивны и по своей эффективности сравнимы с золотым стандартом хирургиче-

ского лечения подобных пациентов — операцией «лабиринт». В связи с этим одним из показаний к операции торакоскопической РЧА левого предсердия является наличие у пациента запущенной формы ФП, когда катетерные технологии рекомендовать уже нецелесообразно и/или когда они оказались неэффективными [5]. При этом типичным исходом торакоскопической РЧА левого предсердия является восстановление у пациента СР на операционном столе. Долгосрочная эффективность этой операции при длительно персистирующей ФП, по различным оценкам, превышает 70% [6].

Исходя из этого, ранний рецидив ФП либо отсутствие СР после торакоскопической РЧА левого предсердия может стать поводом для отказа от дальнейших попыток его восстановления и констатации диагноза постоянной формы ФП.

**Цель** — демонстрация клинических наблюдений отсроченного восстановления синусового ритма после торакоскопической радиочастотной фрагментации левого предсердия.

**Этические нормы:** исследования выполнены в соответствии со стандартами надлежащей клинической практики (Good Clinical Practice) и принципами Хельсинкской декларации. Протокол исследования одобрен этическим комитетом ФНКЦ ФМБА. От обоих пациентов получено письменное информированное согласие на медицинское вмешательство и возможность использования их клинических данных в научной публикации.

## ОПИСАНИЕ КЛИНИЧЕСКИХ СЛУЧАЕВ

### Клинический пример 1

Пациент Л., 1969 года рождения. Манифестация фибрилляции и трепетания предсердий произошла в 2010 г., тогда же была выполнена катетерная РЧА кавотрикуспидального перешейка. В раннем послеоперационном периоде поставлен диагноз: «Персистирующая форма ФП». Терапия  $\beta$ -адреноблокаторами, направленная на контроль частоты сердечных сокращений, — с положительным клиническим эффектом.

В 2015 г. совместно с лечащими врачами пациент принял решение о попытке восстановления синусового ритма. С этой целью последовательно выполнено 2 операции катетерной РЧА устьев легочных вен. Однако, несмотря на приверженность пациента к лечению (согласно рекомендациям врачей регулярно принимал амиодарон по назначенной схеме), ФП после каждой операции рециди-

вировала в течение 1–2 нед. Тем не менее эффект операций был признан положительным, поскольку произошла трансформация ФП в пароксизмальную форму.

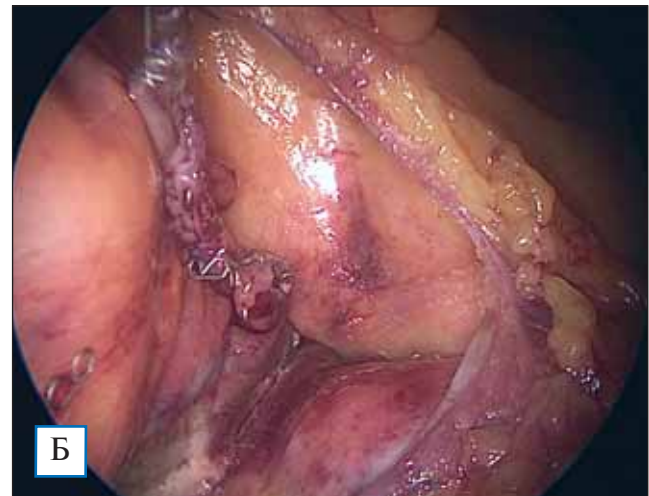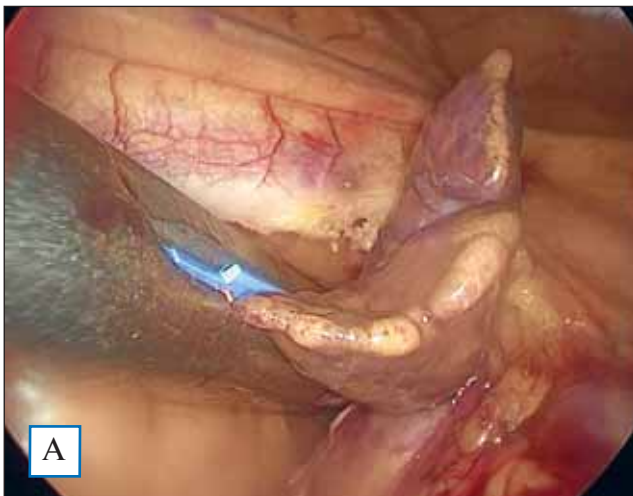В 2016 г. в связи с развитием у больного амиодарониндуцированного гипотиреоза антиаритмическая терапия была скорректирована путем назначения соталола и Аллапинина. Отсутствие антиаритмического эффекта на фоне приема препаратов обусловило постановку в мае 2016 г. диагноза «Длительно персистирующая форма ФП».

Появление и последующее прогрессирование клинической картины хронической сердечной недостаточности в январе 2017 г. послужили поводом к плановой электроимпульсной терапии с целью восстановления СР. Через 1 мес после достигнутого результата вновь произошел рецидив ФП. На этом фоне рецидивировала клиническая картина хронической сердечной недостаточности, в связи с чем пациент получил повторную консультацию аритмолога по вопросу возможности хирургического лечения с целью восстановления и длительного сохранения СР.

В марте 2017 г. по результатам электрофизиологического исследования патологических эктопических очагов в области устьев легочных вен и задней стенки левого предсердия не выявлено, ранее сформированные абляционные линии были состоятельными, однако диагностирован рецидив типичного трепетания предсердий, в связи с чем выполнена катетерная РЧА кавотрикуспидального перешейка. В течение 6 сут после операции у пациента сохранялся СР, однако затем рецидивировала ФП. На этом этапе пациент госпитализирован в отделение кардиохирургии. Были исключены корригируемые причины ФП и принято решение о торакоскопической радиочастотной фрагментации левого предсердия.

В мае 2017 г. с использованием биполярного абляционного устройства в полном соответствии с принятым в клинике протоколом [7] выполнена торакоскопическая радиочастотная фрагментация левого предсердия, включающая деструкцию связки Маршалла и резекцию ушка левого предсердия (рис. 1). В процессе операции сформировано 40 взаимно пересекающихся друг с другом абляционных линий (рис. 2), итогом формирования каждой из них было достижение трансмуральности. В результате вмешательства достигнута полная электрическая изоляция устьев легочных вен и задней стенки левого

**Рис. 1.** Интраоперационная фотография: захват основания ушка левого предсердия сшивающим аппаратом (А); культя ушка левого предсердия (Б)

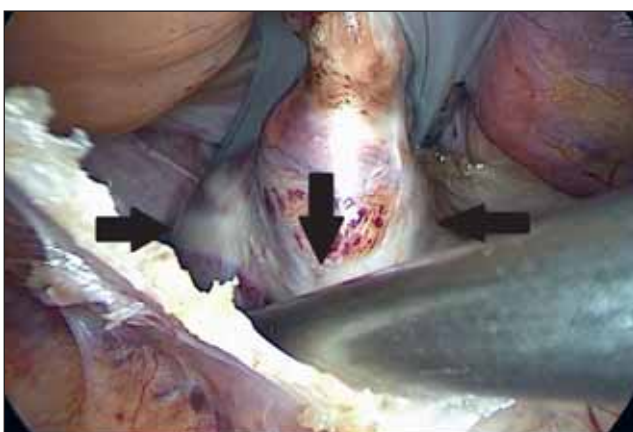


предсердия, что было подтверждено интраоперационной проверкой экзит-блоков (*exit block* — задержка или неудача импульса, проводимого из определенной области в окружающие ткани, или блокада выхода).

Согласно принятой в клинике схеме медикаментозного ведения пациентов, в течение операции производились коррекция гипокалиемии, инфузия амиодарона (600 мг). По окончании операции выполнена электроимпульсная терапия (1 разряд, 150 Дж). СР восстановлен.

После операции пациент наблюдался в стационаре в течение 4 сут: сохранялся стойкий СР, что подтверждено холтеровским мониторингом электрокардиограммы. При выписке пациенту в качестве антиаритмической терапии, направленной на предотвращение раннего рецидива ФП, рекомендован прием соталола в дозе 240 мг/сут.

**Рис. 2.** Интраоперационная фотография: абляционные линии на задней стенке левого предсердия и вокруг коллектора левых легочных вен (указаны черными стрелками)



Несмотря на тщательное соблюдение рекомендаций, через 28 дней после операции у больного произошел рецидив ФП. На консультации принято совместное с пациентом решение о прекращении попыток восстановления СР, констатации «постоянной формы ФП» и переходе к терапии, направленной на контроль частоты сердечных сокращений с полной отменой антиаритмических препаратов. Назначен прием  $\beta$ -адреноблокаторов с положительным клиническим эффектом.

Спустя 94 дня после операции пациент обратился в клинику с целью консультации по поводу исчезновения ощущения неправильного сердцебиения. В результате контрольного обследования (электрокардиография и суточное холтеровское мониторирование электрокардиограммы) констатировано восстановление СР.

В дальнейшем контроль состояния пациента производился 1 раз в 6 мес. По состоянию на декабрь 2020 г. (31 мес после торакоскопической РЧА левого предсердия) у пациента регистрируется стабильный СР (подтверждено холтеровским трехсуточным мониторированием электрокардиограммы).

### Клинический пример 2

Пациент Т., 1958 года рождения. Манифестация ФП произошла в 2008 г. Начиная с первого квартала 2016 г. у пациента регистрировалось отсутствие СР. Попыток катетерного лечения, направленного на купирование ФП и длительное сохранение СР, не предпринималось.

Медикаментозная терапия, проводимая больному, заключалась в назначении соталола, амиодарона. Регистрировался положительный клинический

эффект в виде уменьшения количества пароксизмов ФП. Однако, начиная с ноября 2016 г., несмотря на прием назначенных препаратов, ФП трансформировалась в персистирующую форму.

В первом квартале 2018 г. у пациента манифестировала и начала прогрессировать хроническая сердечная недостаточность. В ноябре 2018 г. пациент был госпитализирован в отделение кардиохирургии. Направительный диагноз: «Длительно персистирующая форма ФП. Хроническая сердечная недостаточность, NYHA III». У больного исключены корригируемые причины ФП, и на локальном аритмологическом консилиуме принято решение о проведении торакоскопической радиочастотной фрагментации левого предсердия.

В декабре 2018 г. выполнена торакоскопическая РЧА левого предсердия, включающая деструкцию связки Маршалла и резекцию ушка левого предсердия. Схема операции была полностью идентична таковой у пациента № 1 и строго соответствовала принятому в клинике протоколу [7].

Согласно принятой в клинике схеме медикаментозного ведения пациента, во время операции проводилась коррекция гипокалиемии, осуществлялось насыщение инфузионной формой амиодарона (600 мг внутривенно капельно в течение операции, затем 600 мг внутривенно капельно до окончания первых суток от момента начала операции).

К моменту окончания операции СР не восстановился, несмотря на трехкратную попытку электроимпульсной терапии (150 Дж, 170 Дж, 200 Дж).

Пациент переведен в отделение реанимации и интенсивной терапии. К окончанию третьих суток больной суммарно получил 3600 мг амиодарона (инфузионная форма препарата), после чего повторно были предприняты три попытки электроимпульсной терапии (150 Дж, 170 Дж, 200 Дж). В результате СР восстановился на 2 ч с последующим рецидивом ФП.

При выписке больному назначен амиодарон согласно схеме, рекомендованной производителем: таблетированная форма, 200 мг, 1 раз в день, в течение 5 дней с последующим двухдневным перерывом, длительно.

В феврале 2019 г. (через 44 дня после операции) пациенту выполнена электроимпульсная терапия (150 Дж, однократно), результатом которой стало восстановление СР. В течение 3 сут проводилось холтеровское мониторирование электрокардиограммы — возврата ФП не

произошло. Пациент выписан с рекомендацией продолжать прием амиодарона в течение 2 мес с последующей отменой препарата и началом приема  $\beta$ -адреноблокаторов под контролем частоты сердечных сокращений.

Контрольное обследование пациента, включавшее холтеровское суточное мониторирование электрокардиограммы, эхокардиографию, выполнялось через 3, 9, 12 мес после восстановления СР. Констатировано достижение стойкого антиаритмического эффекта. По состоянию на декабрь 2020 г. (24 мес после торакоскопической РЧА левого предсердия) у пациента регистрируется стабильный СР (подтверждено холтеровским трехсуточным мониторированием электрокардиограммы).

### ОБСУЖДЕНИЕ

Залогом стабильности СР после операций, направленных на купирование ФП, является деструкция либо изоляция очага патологической эктопии [8]. Однако в настоящее время известно, что вновь сформированное в процессе операции повреждение миокарда и эндокарда само по себе может стать причиной аритмии. Более того, чем больше площадь интраоперационного поражения, тем выраженнее может проявиться аритмогенный эффект. Как следствие, с клинической точки зрения, одним из предикторов стойкого отсутствия СР после катетерной РЧА устьев легочных вен является ранний рецидив ФП [8].

В соответствии с современными рекомендациями, окончательная оценка ритма сердца производится по истечении «слепого периода» послеоперационного наблюдения (3 мес), который соответствует завершению формирования рубца в области интраоперационного повреждения миокарда [8]. Этот период (3 мес) необходимо выждать потому, что сформированные устройством для РЧА абляционные линии электрически и гистологически неоднородны, что обуславливает появление так называемых прорывов в созданной рубцовой линии с развитием раннего рецидива ФП после операции [9–11].

Торакоскопическая радиочастотная фрагментация левого предсердия отличается от катетерных РЧА-вмешательств большей агрессивностью. Так, одним из кардинальных отличий этих операций является применение абляционного устройства, посредством которого возможно формировать непрерывное линейное повреждение миокарда.

Результатом становится полная изоляция обоих коллекторов легочных вен и задней стенки левого предсердия от всего остального сердца с ожидаемым эффектом восстановления СР тотчас после операции и длительного его сохранения в перспективе. В то же время площадь повреждения левого предсердия, которая во много раз превышает такую при катетерных операциях, сопряжена с риском «прорывов» в сформированных выше линиях, и, следовательно, развитием раннего рецидива ФП после операции.

Хорошо известно, что «созревание» рубцовой ткани в области инфаркта миокарда, вызванного формированием абляционных линий, длится до 90 дней («слепой период») после операции [12, 13], именно поэтому окончательный эффект операции торакаскопической РЧА следует оценивать не ранее чем через 90 дней. Пациентам, у которых в раннем периоде после торакаскопической РЧА рецидивирует или сохраняется ФП, требуется попытка восстановления СР отсроченно, в период до 90 дней.

Данное положение проиллюстрировано двумя клиническими наблюдениями.

### ЗАКЛЮЧЕНИЕ

После торакаскопической радиочастотной фрагментации левого предсердия целесообразно продолжать попытки восстановления синусового ритма вплоть до окончания периода формирования рубца миокарда в зоне его радиочастотного повреждения — до 90 сут.

### ИНФОРМИРОВАННОЕ СОГЛАСИЕ

От пациента № 1 получено письменное добровольное информированное согласие на публикацию результатов его обследования и лечения (дата подписания 15.05.2017).

От пациента № 2 получено письменное добровольное информированное согласие на публикацию результатов его обследования и лечения (дата подписания 01.12.2018).

### ИСТОЧНИК ФИНАНСИРОВАНИЯ

Исследование и публикация статьи осуществлены на личные средства авторского коллектива.

### КОНФЛИКТ ИНТЕРЕСОВ

Авторы данной статьи подтвердили отсутствие конфликта интересов, о котором необходимо сообщить.

### УЧАСТИЕ АВТОРОВ

Все авторы приняли активное участие в выполнении работы, прочли, внесли правки и одобрили окончательную версию статьи.

### СПИСОК ЛИТЕРАТУРЫ

- Liang J, Dixit S, Santangeli P. Mechanisms and clinical significance of early recurrences of atrial arrhythmias after catheter ablation for atrial fibrillation. *World J Cardiol.* 2016;8(11):638–646. doi:10.4330/wjc.v8.i11.638.
- Sanders P, Morton JB, Deen VR, et al. Immediate and long-term results of radiofrequency ablation of pulmonary vein ectopy for cure of paroxysmal atrial fibrillation using a focal approach. *Intern Med J.* 2002;32(5-6):202–207. doi:10.1046/j.1445-5994.2002.00215.x.
- Koyama T, Sekiguchi Y, Tada H, et al. Comparison of characteristics and significance of immediate versus early versus no recurrence of atrial fibrillation after catheter ablation. *Am J Cardiol.* 2009;103(9):1249–1254. doi:10.1016/j.amjcard.2009.01.010.
- Rostock T, Steven D, Hoffmann B, et al. Chronic atrial fibrillation is a biatrial arrhythmia: data from catheter ablation of chronic atrial fibrillation aiming arrhythmia termination using a sequential ablation approach. *Circ Arrhythm Electrophysiol.* 2008;1(5):344–353. doi:10.1161/CIRCEP.108.772392.
- Salzberg SP, van Boven WJ, Wyss C, et al. “AF HeartTeam” guided indication for stand-alone thoracoscopic left atrial ablation and left atrial appendage closure. *J Atr Fibrillation.* 2019;11(5):2039. doi:10.4022/jafib.2039.
- Johnkoski J, Miles B, Sudbury A, et al. Safety and long-term efficacy of thoracoscopic Epicardial ablation in patients with paroxysmal atrial fibrillation: a retrospective study. *J Cardiothorac Surg.* 2019;14(1):188. doi:10.1186/s13019-019-1018-4.
- Вачев С.А., Богачев-Прокофьев А.В., Зотов А.С., и др. Хирургическое лечение фибрилляции предсердий: технология выполнения торакаскопической радиочастотной фрагментации левого предсердия // *Ангиология и сосудистая хирургия.* — 2019. — Т.25. — №4. — С. 146–157. [Vachev SA, Bogachev-Prokofiev AV, Zotov AS, et al. Surgical treatment of atrial fibrillation: technique of thoracoscopic radiofrequency fragmentation of the left atrium. *Angiologija i Sosudistaia Khirurgija.* 2019;25(4):146–157. (In Russ.)] doi:10.33529/angio2019416.
- Calkins H, Hindricks G, Cappato R, et al. 2017 HRS/EHRA/ECAS/APHS/SOLAECE expert consensus statement on catheter and surgical ablation of atrial fibrillation. *Heart Rhythm.* 2017;14(10):e275–e444. doi:10.1016/j.hrthm.2017.05.012.
- Jefairi NA, Camaioni C, Sridi S, et al. Relationship between atrial scar on cardiac magnetic resonance and pulmonary vein reconnection after catheter ablation for paroxysmal atrial fibrillation. *J Cardiovasc Electrophysiol.* 2019;30(5):727–740. doi:10.1111/jce.13908.
- Honarbaksh S, Schilling RJ, Orini M, et al. Left atrial scarring and conduction velocity dynamics: Rate dependent conduction slowing predicts sites of localized reentrant atrial tachycardia. *Int J Cardiol.* 2019;278:114–119. doi:10.1016/j.ijcard.2018.10.072.
- Methachittiphan N, Akoum N, Gopinathannair R, et al. Dynamic voltage threshold adjusted substrate modification technique for complex atypical atrial flutters with varying circuits. *Pacing Clin Electrophysiol.* 2020;43(11):1273–1280. doi:10.1111/pace.14068.
- Haines DE. Biophysics and pathophysiology of lesion formation by transcatheter radiofrequency ablation catheter ablation of cardiac arrhythmias: basic concepts and clinical applications, third edition. New York: WB Saunders; 2006. P. 20–34. doi:10.1002/9780470696279.ch2.
- Tanno K, Kobayashi Y, Kurano K, et al. Histopathology of canine hearts subjected to catheter ablation using radiofrequency energy. *Jpn Circ J.* 1994;58(2):123–135. doi:10.1253/cj.58.123.

**КОНТАКТНАЯ ИНФОРМАЦИЯ**

**Вачев Сергей Алексеевич**, к.м.н. [**Sergey A. Vachev**, MD, PhD]; **адрес:** 115682, Москва, Ореховый бульвар, д. 28 [**address:** 28, Orechovy boulevard, Moscow, 115682, Russia]; **e-mail:** s.a.vachev@mail.ru, **SPIN-код:** 4940-0634, **ORCID:** <https://orcid.org/0000-0002-2747-3057>

**Королёв Сергей Владимирович**, к.м.н. [**Sergey V. Korolev**, MD, PhD]; **e-mail:** sergejkorolev@yandex.ru, **SPIN-код:** 4545-3450, **ORCID:** <https://orcid.org/0000-0001-5513-2332>

**Зотов Александр Сергеевич**, к.м.н. [**Aleksandr S. Zotov**, MD, PhD]; **e-mail:** zotov.alex.az@gmail.com, **SPIN-код:** 9315-6570, **ORCID:** <https://orcid.org/0000-0003-0494-0211>

**Хабазов Роберт Иосифович**, д.м.н. [**Robert I. Khabazov**, MD, PhD]; **e-mail:** khabazov119@gmail.com, **SPIN-код:** 8264-7791, **ORCID:** <https://orcid.org/0000-0001-6801-6568>

**Троицкий Александр Витальевич**, д.м.н. [**Aleksandr V. Troitskiy**, MD, PhD]; **e-mail:** dr.troitskiy@gmail.com, **SPIN-код:** 2670-6662, **ORCID:** <https://orcid.org/0000-0003-2143-8696>