

ВОЗМОЖНОСТИ СОВРЕМЕННЫХ МЕТОДОВ НЕЙРОВИЗУАЛИЗАЦИИ В ДИАГНОСТИКЕ И НЕЙРОМОНИТОРИНГЕ ВОССТАНОВИТЕЛЬНОГО ПРОЦЕССА У ПАЦИЕНТОВ ПОСЛЕ ИШЕМИЧЕСКОГО ИНСУЛЬТА

Е.В. Екушева, Е.С. Кипарисова, О.О. Курзанцева, О.А. Смирнова

ФГБОУ ДПО «Институт повышения квалификации» ФМБА России, г. Москва

Ишемический инсульт по-прежнему лидирует по первичной инвалидности, обусловленной резидуальным неврологическим дефектом у большей части пациентов. Стойкие двигательные нарушения наблюдаются даже после своевременно и адекватно проведенных реабилитационных мероприятий. В статье обсуждаются возможности современных инструментальных технологий для диагностики и дальнейшего мониторинга процесса восстановления постинсультного дефицита, в основе которого лежит феномен нейропластичности.

КЛЮЧЕВЫЕ СЛОВА: ишемический инсульт, нейровизуализация, магнитно-резонансная томография, нейропластичность.

POSSIBILITIES OF MODERN NEUROIMAGING TECHNIQUES IN THE DIAGNOSTICS AND NEUROMONITORING OF THE RECOVERY PROCESS IN PATIENTS AFTER ISCHEMIC STROKE

E.V. Ekusheva, E.S. Kiparisova, O.O. Kurzanceva, O.A. Smirnova

Institute of Advanced Training of the FMBA of Russia, Moscow

Ischemic stroke is still leading in terms of primary disability caused by residual neurologic defect in the majority of patients. Persistent motor disorders are observed even after timely and adequately carried out rehabilitation measures. The article discusses the possibilities of modern instrumental technologies for diagnostics and further monitoring of the process of restoration of post-stroke deficit, which is based on the phenomenon of neuroplasticity.

KEYWORDS: ischemic stroke, motor disorders, neuroimaging, magnetic resonance imaging, neuroplasticity.

Большинство заболеваний центральной нервной системы (ЦНС) сопровождаются двигательными нарушениями, приводящими к значительной инвалидизации, социальной дезадаптации и снижению качества жизни пациентов. Среди этих заболеваний церебральный инсульт по-прежнему занимает лидирующие позиции, находясь на втором месте в структуре общей смертности в России и на первом – среди причин первичной инвалидности [1; 8], обусловленной резидуальным неврологическим дефектом у большей части пациентов [6]. Это определяет высокую актуальность, социально-экономическую значимость и необходимость дальнейшего всестороннего изучения проблемы инсульта для уточнения теоретической основы и методологии диагностики и дальнейших путей оптимизации восстановительного процесса у пациентов после ишемического инсульта.

Многочисленные фундаментальные и прикладные клинические исследования последних десятилетий позволили расширить и углубить наши знания о структурной и функциональной реорганизации или пластичности нервной ткани на протяжении всей жизни [3; 5; 11; 17; 18]. Процесс нейропластичности осуществляется во всех клетках и тканях организма и имеет большое значение для физиологического развития, обучения, адаптации и восстановления нарушенных после повреждения функций [3; 15; 18]. Подавляющая часть исследований нейропластического потенциала и реализующих его механизмов с применением высокоинформативных нейровизуализационных методов были проведены при патологии головного мозга, в частности после инсульта, поскольку именно церебральная кора от-

личается наибольшим адаптационным ресурсом [11; 15; 21; 22]. Значительное число работ были посвящены восстановлению двигательных функций [3; 5; 11; 15]. Это связано с большим процентом представленности моторного дефицита, его определенной «стойкостью» и выраженностью у большей части больных, перенесших инсульт, даже после проведения интенсивного восстановительного лечения.

Биологический феномен нейропластичности играет ключевую роль в реабилитации пациентов с неврологическими заболеваниями. Разнообразные технологии и методы восстановительного лечения основаны на знаниях о механизмах и процессах пластической перестройки. В частности, полученные в экспериментальных исследованиях данные позволили постулировать один из важных принципов процесса нейропластичности, активно используемый в настоящее время при определении программы реабилитации у пациентов с заболеваниями ЦНС: возникновение и существование нейрональных связей напрямую зависят от их функциональной активности [2; 11; 19].

Нейровизуализационные методы исследования позволяют изучать разнообразные процессы реорганизации в ЦНС, клинически сопровождающиеся функциональным улучшением [26]. Наиболее распространенными среди этих методов являются различные варианты магнитно-резонансной томографии (МРТ) и позитронно-эмиссионная томография (ПЭТ). Применение современных методов структурной и функциональной визуализации позволяет выявлять различные изменения уже в первые часы появления неврологической симптоматики; оценивать вероятность и степень спонтанного восстановления и планировать в соответствии с полученными данными программу реабилитационных мероприятий у больных с двигательным дефицитом [4].

МРТ представляет собой неинвазивный, высокоинформативный и высокочувствительный (от 60 до 100%) метод исследования внутренних органов и тканей, в основе которого лежит феномен ядерного магнитного резонанса [9; 12]. Стандартное магнитно-резонансное сканирование с использованием различных последовательностей импульсов позволяет получить T1-, T2-взвешенные изображения исследуемой ткани в нескольких плоскостях. Применяя различные вариации подачи импульсов, можно анализировать большой объем информации о характере, локализации и распространенности патологического процесса в исследуемой ткани [5; 12]. Использование дополнительного контрастирования тканей при МРТ с помощью внутривенного введения препаратов на основе гадолиния (например, магневиста, омнискана, гадовиста), сокращающих продолжительность T1-, T2-релаксации, позволяет

получить более четкую визуализационную картину и соответственно повысить информативность проводимой томографии.

МРТ является безопасным диагностическим методом с возможностью многократного повторного выполнения исследования. При этом абсолютное противопоказание для проведения всех вариантов МРТ – наличие в теле пациента металлических инородных тел и электронных приборов; относительные противопоказания – клаустрофобия, некупированный судорожный синдром, непроизвольная двигательная активность пациента и психические заболевания. В последнем случае у больных в тяжелом состоянии, как и у детей, используют средства для анестезии до проведения процедуры сканирования [9; 12]. Стандартный режим МРТ при исследовании головного и спинного мозга с высокой степенью достоверности позволяет диагностировать неврологические заболевания на ранних стадиях развития, и сегодня этот метод является неотъемлемой составляющей диагностического алгоритма в ежедневной работе невролога.

Томографы последнего поколения с мощностью магнитного поля 1,5–3 Тл и выше имеют быстро нарастающие градиенты, обеспечивающие точную локализацию радиочастотного сигнала и селективную активацию протонов в определенной области МР-исследования, что способствует сокращению времени сканирования. Специализированные режимы МРТ (диффузионная, перфузионная, функциональная МРТ и магнитно-резонансная спектроскопия), называемые еще методами молекулярной визуализации, предоставляют новые диагностические возможности, позволяя более детально изучать различные процессы как на клеточном, так и на молекулярном уровне и выявлять минимальные патологические изменения нейрональной функции [9; 25]. В частности, с помощью МР-трактографии возможно визуализировать диффузионное движение протонов в тканях, посредством перфузионной и функциональной МРТ – перемещение этих частиц с региональным кровотоком; на основе полученных с помощью диффузионной томографии данных изучать активные нейронные связи. Однако эти технически усовершенствованные варианты МРТ требуют дополнительной математической обработки полученного набора изображений.

Диффузионно-взвешенная МРТ является одним из наиболее быстрых, неинвазивных и информативных методов диагностики церебрального ишемического инфаркта без введения контрастного вещества на самых ранних его стадиях (в течение первых минут после сосудистой катастрофы) и дальнейшего наблюдения за развитием патологических изменений в тканях головного мозга [5; 18].

Оперативное определение признаков ишемического поражения церебральной ткани (до 6 часов) позволяет использовать временной промежуток так называемого терапевтического окна для тромболиза и частичного или полного восстановления кровотока в пораженных тканях мозга. Данный вариант МРТ (рис. 1) позволяет дифференцировать свежие сосуди-

стые очаги от более старых по относительной гиперденсивности (повышенной интенсивности) первых [24] и тем самым определять формирование повторного инфаркта головного мозга на фоне существующих постишемических изменений, что имеет большое практическое значение для выбора тактики ведения больных после инсульта (табл. 1).

Рис. 1. Диффузионно-взвешенная МРТ головного мозга

А: диффузионно-взвешенное изображение; Б: диффузионная цветовая карта на этом уровне

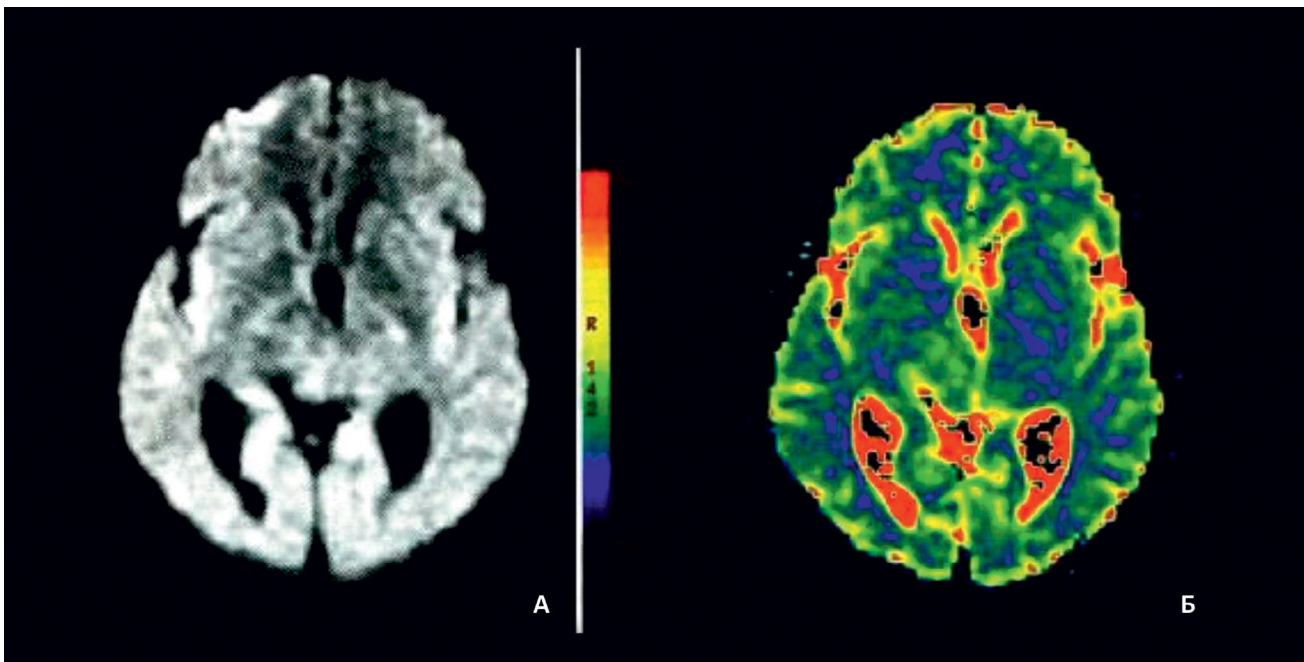


Таблица 1

Характеристики сигнала в разных режимах МРТ головного мозга у больных с ишемическим инсультом в динамике [23]			
Период после инсульта	Интенсивность сигнала в зависимости от используемого режима МРТ головного мозга у больных после инсульта		
	T2-взвешенное изображение	Диффузионно-взвешенное изображение	ИКД-изображение
0–6 часов	Нормальная	Повышенная	Пониженная
6–48 часов	От нормальной до повышенной		
3–10 дней	Повышенная		Повышенная или нормальная
10 дней		От повышенной до пониженной	Повышенная

Примечание: ИКД – измеряемый коэффициент диффузии.

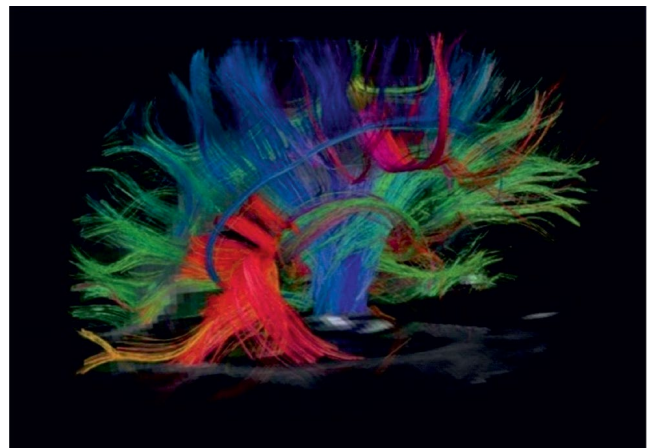
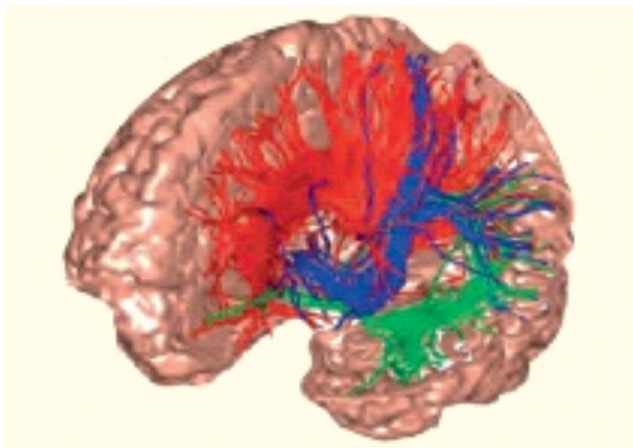
Показано, что значимыми факторами в процессе восстановления произвольной моторной активности после поражения головного мозга являются степень повреждения проводящих путей и активация ипсилатеральных двигательных трактов [1; 5; 14]. Оценка структурной целостности кортикоспинального тракта возможна при использовании методики диффузионно-взвешенной МРТ и в меньшей степени – стандартного режима исследования; однако при небольших повреждениях мозга это не всегда осуществимо (см., например: [4; 16]). Более удобным и информативным методом оценки структурной целостности белого вещества является диффузионно-тензорный режим МРТ.

В белом веществе мозга молекулы воды легко диффундируют вдоль аксонов нервных клеток, при этом их движение поперек волокон ограничено непроницаемой миелиновой оболочкой [10]. Данное явление зависимости проникающей способности молекул от направления их перемещения называют анизотропией диффузии, для визуализации которой в ткани применяют диффузионно-тензорную МРТ. В сером веществе и цереброспинальной жидкости данный биологический процесс стремится к нулю, так как диффузия молекул одинакова во всех направлениях [7]. С помощью данного режима томографии, называемого МР-трактографией, исследуют траекторию волокон, составляющих нервные тракты, реконструируя в виде пучка кривых трехмерную макроскопическую картину проводящих путей, составляющих белое вещество мозга. Важным преимуществом этого метода является относительное постоянство полученных данных:

при выполнении исследования оцениваются основные направления диффузии молекул воды в зависимости от расположения волокон в пространстве, что позволяет узнать как величину диффузии в этой точке, так и ориентацию волокон в трехмерном пространстве [7].

Для проведения МР-трактографии применяются аппараты с индукцией магнитного поля 1,5–3 Тл. После получения изображений выделяется область исследования, в которой будет проводиться реконструкция трактограмм, в частности кортикоспинальный тракт на аксиальных изображениях, мозолистое тело на сагиттальных. Реконструкция трактограмм осуществляется при обработке исходных данных с помощью специального программного обеспечения. В результате получаются векторные карты, в которых направление диффузии визуализируется тремя цветами: зеленым – для изображения волокон, ход которых спереди назад и наоборот (у-элементы); красным – для волокон, расположенных слева направо и справа налево (x-элементы); синим – для представления вертикально идущих нервных волокон (z-элементы). Так создаются трехмерные изображения проводящих трактов (рис. 2). Диффузионно-тензорная МРТ позволяет количественно оценить структурную целостность белого вещества, в том числе кортикоспинального тракта, и более точно локализовать поражение функционально значимых проводящих путей, а у постинсультных больных соотнести эти данные с зоной инфаркта [10; 16]. Использование этого метода также позволяет получить определенную информацию и о микроструктуре серого вещества головного мозга [12; 19; 26].

*Рис. 2. Диффузионно-тензорная МРТ головного мозга (МР-трактография)
Изображение проводящих путей головного мозга*



Перфузионная МРТ, как и перфузионная компьютерная томография, применяется для наиболее ранней верификации патологических изменений в веществе головного мозга и анализа степени выраженности ишемии и гипоксии при церебральном поражении: количественной оценки зон гипер- и гипоперфузии, объема мозгового кровотока и других по-

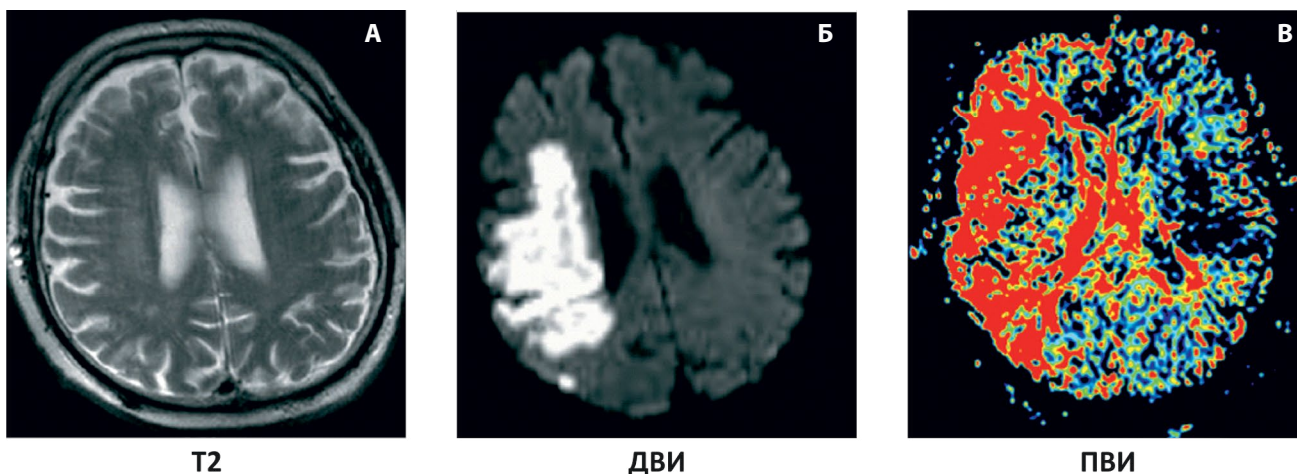
казателей [13], в связи с чем последние годы все чаще перфузионно-взвешенные изображения становятся неотъемлемой частью диагностического протокола у больного с подозрением на церебральную ишемию (рис. 3). Следует отметить, что большая информативность перфузионной МРТ достигается при сочетании с диффузионными исследованиями, МР-ангиографией

и МР-спектроскопией [1]. Диффузионная и перфузионная МРТ используются в острейшем и остром периодах ишемического инсульта для выявления изменений нейрональных структур головного мозга. Сопоставление данных, полученных с помощью обоих

методов сканирования, имеет прогностическое значение, в частности позволяет дифференцировать обратимые и необратимые ишемические повреждения нейрональных структур [20], что важно для ведения больных с инсультом [12].

Рис. 3. Разные режимы МРТ головного мозга у больного с ишемическим инсультом

А: T2-изображение при стандартной МРТ – отсутствие видимых изменений вещества головного мозга; Б: ишемический очаг повышенного сигнала при диффузионно-взвешенной МРТ; В: зона гипоперфузии при карте при перфузионной МРТ превышает очаг поражения при диффузионно-взвешенной МРТ



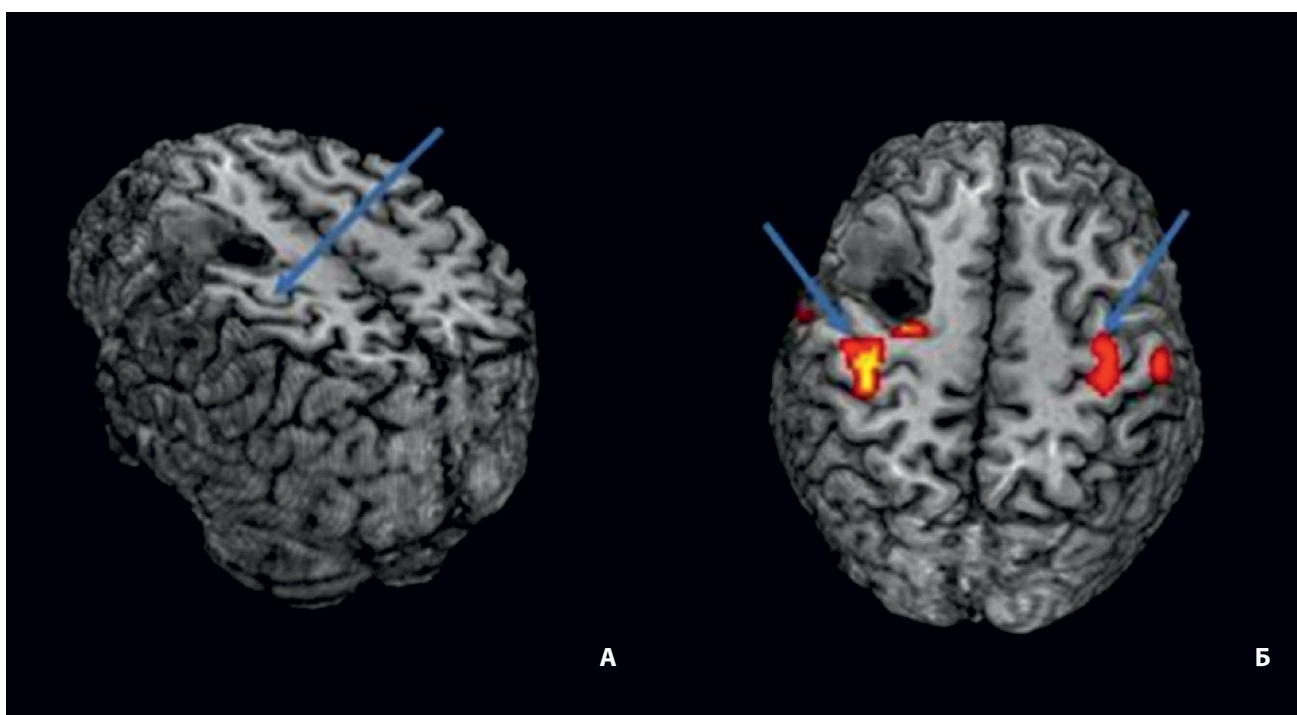
Функциональная МРТ (фМРТ), как и ПЭТ, является методом исследования функционально обусловленных изменений нейрональной активности головного мозга

в зависимости от уровня метаболизма и скорости локального мозгового кровотока [4; 12] (рис. 4).

Рис. 4. Функциональная МРТ головного мозга

А: стрелкой указано расположение моторной коры в прецентральной извилине;

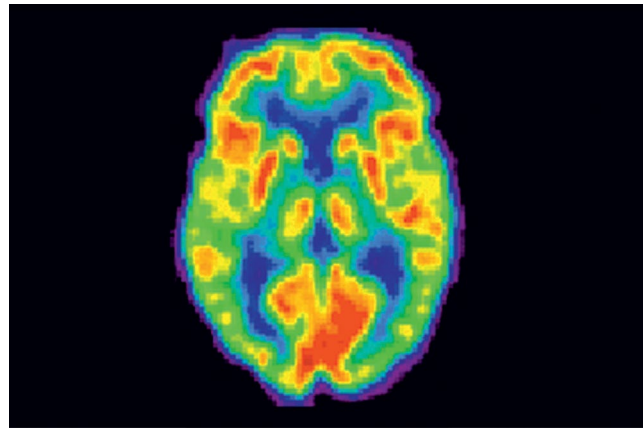
Б: карта функциональной МРТ-активности в прецентральной извилине при движении рукой



Пространственное разрешение фМРТ наиболее высокое среди всех методов функциональной диагностики, что позволяет применять данную технологию для картирования функционально-специализированных церебральных зон, изучать функциональную активность различных структур головного мозга в норме и при различных патологических состояниях, а также осуществлять динамическое наблюдение за реорганизацией зон церебральной активации в ответ на проводимую фармакологическую терапию или реабилитационные мероприятия на всем протяжении восстановительного периода [12; 13]. Это помогает определить прогностическое значение различных вариантов пластических изменений церебральной коры для восстановления нарушенных функций и выработать оптимальные алгоритмы лечения [4]. Вместе с тем фМРТ является достаточно сложной (как в интерпретации данных, так и в условиях применения) и дорогостоящей методикой и имеет ряд ограничений при ее использовании, влияющих на достоверность и чувствительность полученной информации [4]. В частности, с помощью фМРТ невозможно исследовать изменение кровоснабжения в перинфарктной зоне головного мозга и в прилежащем белом веществе, которое может оказывать значимое влияние на функциональную активность церебральных нейронов в процессе восстановления [1].

Позитронно-эмиссионная томография позволяет оценивать функциональные изменения на уровне клеточного метаболизма еще на ранних, «доклинических» стадиях заболевания, когда структурные методы нейровизуализации не обнаруживают каких-либо патологических отклонений [4] (рис. 5). Применение этого метода позволяет решать достаточно разнообразные задачи в неврологической практике, в частности прогнозировать течение болезни, в том числе оценить возможность восстановления поврежденной ткани после нарушения мозгового кровообращения, и анализировать эффективность проводимой терапии [19]. Однако ПЭТ также имеет ряд ограничений при ее использовании, препятствующих широкому применению метода в клинической и научно-исследовательской практике [4]. Многие из рассматриваемых вариантов МР-сканирования, как и ПЭТ, не входят в число стандартных или рутинных диагностических методов и используются преимущественно в научно-исследовательских целях. Это касается также воксельной МРТ-морфометрии – одного из наиболее распространенных вариантов МРТ-морфометрии, позволяющей вычислять объем серого и белого вещества головного мозга как в целом, так и в отдельности; выявлять фокальные очаги ишемии и изучать функциональное значение происходящих с течением времени изменений, например более точно оценивать влияние церебральных ишемических очагов на степень утраты тех или иных функций у больных после инсульта [1].

Рис. 5. Позитронно-эмиссионная томография головного мозга



Современные методы нейровизуализации позволяют оценивать структурные и функциональные изменения нейрональных структур и систем ЦНС, в том числе изучать многие процессы в динамике, например церебральный метаболизм и кровоток, функциональное состояние различных отделов головного мозга и многие другие процессы, что, безусловно, значимо влияет на развитие и дальнейшие направления и перспективы всей нейронауки. Поскольку любое повреждение нервной системы приводит к активации процессов нейропластичности в различных структурах на разных уровнях всей системы [15], совершенно очевидно, что разнообразные реабилитационные методы могут способствовать более значительному восстановлению существующего дефекта [3; 15]. При этом неясно, насколько полно использован потенциал ЦНС для компенсации существующих нарушений, какие структуры нервной системы наиболее значимы при пластической реорганизации и какие механизмы лежат в основе данного процесса [5; 13; 26].

В последние годы различные нейровизуализационные технологии и нейрофизиологические методы исследования стали все чаще использоваться на всех этапах медицинской реабилитации для оценки прогностических факторов восстановления нарушенных функций, улучшения критериев отбора пациентов после инсульта, направляемых на реабилитацию, а также в качестве динамического нейромониторинга для анализа структурно-функциональных изменений в процессе лечения, своевременного внесения необходимой коррекции в текущую восстановительную терапию и, следовательно, оптимизации проводимых мероприятий. Непрерывное техническое совершенствование методов МРТ (повышение скорости получения и обработки изображений, создание новых технологий процесса сканирования и других особенностей исследования), наблюдаемое в настоящее время во всем мире, позволяет предположить, что в ближайшем будущем и эти нейровизуализационные технологии станут рутинными в повседневной неврологической практике.

ЛИТЕРАТУРА

1. Бархатов Ю.Д., Кадыков А.С. Прогностические факторы восстановления нарушенных в результате ишемического инсульта двигательных функций // *Анналы клинической и экспериментальной неврологии*. 2017. № 11(1). С. 80–89.
2. Дамулин И.В., Екушева Е.В. Деменция вследствие поражения мелких церебральных сосудов: патогенез, клиника, лечение // *Неврология, нейропсихиатрия, психосоматика*. 2014. № 4. С. 94–100.
3. Дамулин И.В., Екушева Е.В. Инсульт и нейропластичность // *Журнал неврологии и психиатрии имени С.С. Корсакова*. 2014. № 114(8). С. 136–142.
4. Добрынина Л.А. Возможности функциональной и структурной нейровизуализации в изучении восстановления двигательных функций после ишемического инсульта // *Анналы клинической и экспериментальной неврологии*. 2011. № 5(3). С. 53–56.
5. Екушева Е.В. Сенсомоторная интеграция при поражении центральной нервной системы: клинические и патогенетические аспекты: Автореф. дисс. ... д-ра мед. наук. М.: РНИМУ им. Н.И. Пирогова, 2016.
6. Ишемический инсульт и транзиторная ишемическая атака у взрослых: Клинические рекомендации Министерства здравоохранения Российской Федерации. М., 2015.
7. Пирадов М.А., Танащян М.М., Кротенкова М.В. и др. Передовые технологии нейровизуализации // *Анналы клинической и экспериментальной неврологии*. 2015. № 9(4). С. 11–17.
8. Скворцова В.И. Реперфузионная терапия ишемического инсульта // *Медицинский консилиум*. 2004. № 6(8). С. 610–614.
9. Труфанов Г.Е. Лучевая диагностика. М.: ГЭОТАР-Медиа, 2011.
10. Basser P.J., Pierpaoli C. Microstructural and physiological features of tissues elucidated by quantitative-diffusion-tensor MRI // *Journal Magnetic Resonance*. 1996. Vol. 111. P. 209–219.
11. Di Pino G., Pellegrino G., Assenza G. et al. Modulation of brain plasticity in stroke: A novel model for neurorehabilitation // *Nature Reviews Neurology*. 2014. Vol. 10. No. 10. P. 597–608.
12. EEG-fMRI. Physiological basis, technique, and applications / Ed. by A. Schmel. Berlin; Heidelberg: Springer-Verlag, 2010.
13. Hara Y. Brain plasticity and rehabilitation in stroke // *Journal of Nippon Medical School*. 2015. Vol. 82. No. 1. P. 4–13.
14. Jang S.H. The role of the corticospinal tract in motor recovery in patients with a stroke: A review // *NeuroRehabilitation*. 2009. Vol. 24. No. 3. P. 285–290.
15. Johansson B.B. Brain plasticity in health and disease // *The Keio Journal of Medicine*. 2004. Vol. 53. No. 4. P. 231–246.
16. Lee J.S., Han M.K., Kim S.H. et al. Fiber tracking by diffusion tensor imaging in corticospinal tract stroke: Topographical correlation with clinical symptoms // *NeuroImage*. 2005. Vol. 26. P. 771–776.
17. Leukel C., Taube W., Beck S., Schubert M. Pathway-specific plasticity in the human spinal cord // *European Journal of Neuroscience*. 2012. Vol. 35. No. 10. P. 1622–1629.
18. McDonnell M., Koblar S., Ward N.S. et al. An investigation of cortical neuroplasticity following stroke in adults: Is there evidence for a critical window for rehabilitation // *BMC Neurology*. 2015. Vol. 109. No. 15.
19. Moller A.R. Neural plasticity and disorders of the nervous system. Cambridge: Cambridge University Press, 2006.
20. Moser E., Meyerspeer M., Fischmeister F. et al. Windows on the human body – in vivo high-field magnetic resonance research and applications in medicine and psychology // *Sensors (Basel, Switzerland)*. 2010. Vol. 10. No. 6. P. 5724–5757.
21. Murphy T.H., Corbett D. Plasticity during stroke recovery: From synapse to behavior // *Nature Reviews Neuroscience*. 2009. No. 10. P. 861–872.
22. Rossini P.M., Burke D., Chen R. et al. Non-invasive electrical and magnetic stimulation of the brain, spinal cord, roots and peripheral nerves: Basic principles and procedures for routine clinical and research application. An updated report from an I.F.C.N. Committee // *Clinical Neurophysiology*. 2015. Vol. 126. No. 6. P. 1071–1107.
23. Warach S., Dashe J.F., Edelman R.R. Clinical outcome in ischemic stroke predicted by early diffusion weighted and perfusion magnetic resonance imaging: A preliminary analysis // *The Journal of Cerebral Blood Flow & Metabolism*. 1996. Vol. 16. P. 53–59.
24. Winnubst J., Cheyne J.E., Niculescu D., Lohmann C. Spontaneous activity drives local synaptic plasticity in vivo // *Neuron*. 2015. Vol. 87. No. 2. P. 399–410.
25. Wissel J., Olver J., Stibrant Sunnerhagen K. Navigating the poststroke continuum of care // *Journal of Stroke Cerebrovascular Disease*. 2013. Vol. 22. No. 1. P. 1.
26. Zorowitz R., Brainin M. Advances in brain recovery and rehabilitation 2010 // *Stroke*. 2011. Vol. 42. No. 2. P. 294–297.

ИНФОРМАЦИЯ ОБ АВТОРАХ

Екушева Евгения Викторовна, д.м.н., профессор кафедры нервных болезней ФГБОУ ДПО «Институт повышения квалификации» ФМБА России, г. Москва, e-mail: ekushevaev@mail.ru, тел.: +7 (916) 678 62 01;

Кипарисова Елена Сергеевна, д.м.н., профессор кафедры нервных болезней ФГБОУ ДПО «Институт повышения квалификации» ФМБА России, г. Москва, e-mail: kiparisova-es@yandex.ru, тел.: +7 (916) 678 62 01;

Курзанцева Ольга Олеговна, к.м.н., доцент кафедры лучевой диагностики и маммологии ФГБОУ ДПО «Институт повышения квалификации» ФМБА России, г. Москва, e-mail: olgakurzan@yandex.ru, тел.: +7 (916) 678 62 01;

Смирнова Ольга Анатольевна, заведующая учебной частью кафедры лучевой диагностики и маммологии ФГБОУ ДПО «Институт повышения квалификации» ФМБА России, г. Москва.

ИНФОРМАЦИЯ

В ФНКЦ ФМБА России открылся суперсовременный гинекологический кабинет

В Федеральном научно-клиническом центре открылся кабинет, оснащенный новейшим немецким оборудованием. В кабинете соблюден баланс между комфортом пациентки и простором для манипуляций врача. Так, гинекологическое кресло ATMOS Chair 41 Gyne отличается удобной посадкой перед обследованием для пациентов в возрасте и с плохим самочувствием. Плавное электромеханическое изменение высоты кресла от 540 до 900 мм делает процесс позиционирования быстрым, простым и плавным – пациентка находится в центре внимания доктора и чувствует себя комфортно во время приема. Потеря времени и постоянная необходимость в переходе из кабинета в кабинет для следующего осмотра больше не актуальны. Время ожидания последующих диагностических или терапевтических процедур минимизируется.

В кабинете инсталлирован кальпоскоп ATMOS® i View 31, который позволяет гинекологу в ходе осмотра своевременно обнаруживать и правильно интерпретировать изменения вульвы, влагалища и слизистой оболочки шейки матки. А запатентованная конструкция с пассивным охлаждением (без вентилятора – никакого раздражающего шума и мешающей исследованию вибрации) обеспечивает максимальный комфорт для пациентки.

Еще одной новинкой кабинета стал высокочастотный радиохирurgical аппарат с функцией монополярной резки, монополярной коагуляции, монополярной импульсной коагуляции, биполярной коагуляции, биполярной импульсной коагуляции RS 221. В основе его действия лежит использование высокочастотной энергии для осуществления «холодного разреза», разреза с одновременной коагуляцией и коагуляции мягких тканей. Аппарат работает на частоте 2,2МГц, что минимизирует нагрев ткани в зоне разреза. В результате практически в тканях не происходят изменения на клеточном уровне, и их образцы можно использовать для гистологического исследования вплоть до его краев.