

ПРИМЕНЕНИЕ КВАДРОТЕРАПИИ ПРИ ХРОНИЧЕСКОЙ СЕРДЕЧНОЙ НЕДОСТАТОЧНОСТИ У ОНКОЛОГИЧЕСКИХ БОЛЬНЫХ (СЕРИЯ КЛИНИЧЕСКИХ СЛУЧАЕВ)

А.К. Пересада, Н.В. Дупик, Д.П. Дундуа, А.Г. Кедрова, С.В. Королев, Р.С. Чайкин

Федеральный научно-клинический центр специализированных видов медицинской помощи и медицинских технологий, Москва, Российская Федерация

Обоснование. Хроническая сердечная недостаточность (ХСН) у пациентов с онкологическими заболеваниями представляет серьёзную проблему, так как повышает риски противоопухолевого лечения, затягивает начало химиотерапии, ухудшает качество жизни и прогноз больного. В ряде случаев тяжёлая ХСН является противопоказанием к проведению химиотерапии или хирургического лечения. Несмотря на значительные успехи в фармакотерапии ХСН, некоторые группы препаратов, в частности блокаторы ангиотензиновых и неприлизиновых рецепторов, ингибиторы натрий-глюкозного котранспортера 2-го типа, не исследованы у онкологических пациентов, опыт их применения основан на малых выборках. **Описание клинических случаев.** Публикуем два клинических наблюдения, в которых усилиями кардиоонкологической команды удалось решить сложные задачи лечения больных с ХСН и онкологическим заболеванием. В первом случае у пациента с тяжёлой ХСН удалось достигнуть регресса систолической дисфункции, несмотря на прогрессирование рака мочевого пузыря T4N1M0. Во втором случае, благодаря своевременному назначению квадротерапии, больному с тяжёлой ишемической кардиопатией и ХСН удалось улучшить кардиальный статус и повысить фракцию выброса левого желудочка настолько, что он без осложнений перенёс операции гастрэктомии и холецистэктомии по поводу рака кардиального отдела желудка cT2N0M0. **Заключение.** Приведённые клинические случаи наглядно демонстрируют возможности командного, мультидисциплинарного подхода в лечении сложной категории больных, какими являются пациенты с ХСН и активным онкологическим заболеванием. Современная терапия онкологических больных с тяжёлой сердечной недостаточностью позволяет успешно проводить противоопухолевое лечение.

Ключевые слова: кардиоонкология; кардиотоксичность; квадротерапия хронической сердечной недостаточности; ингибиторы натрий-глюкозного котранспортера 2-го типа; катетерная абляция желудочковой аритмии.

Для цитирования: Пересада А.К., Дупик Н.В., Дундуа Д.П., Кедрова А.Г., Королев С.В., Чайкин Р.С. Применение квадротерапии при хронической сердечной недостаточности у онкологических больных (серия клинических случаев). *Клиническая практика*. 2023;14(2):96–104. doi: <https://doi.org/10.17816/clinpract202813>

Поступила 09.02.2023

Принята 21.02.2023

Опубликована 06.06.2023

ОБОСНОВАНИЕ

Сердечно-сосудистые заболевания часто встречаются у онкологических больных, а у больных с хронической сердечной недостаточностью (ХСН) чаще выявляют злокачественные новообразования, чем у больных без заболеваний сердца и сосудов [1]. В первую очередь это связано с увеличением продолжительности жизни пациентов, при котором возрастает вероятность возникновения обоих заболеваний. Во-вторых, риск-факторы сердечно-сосудистых и онкологических заболеваний часто общие: низкая физическая активность, ожи-

рение, сахарный диабет, курение, стресс и неблагоприятная экология. Третья причина — влияние противоопухолевого лечения на развитие сердечно-сосудистого заболевания. Пациенты с онкологическим заболеванием требуют оценки риска осложнений со стороны сердечно-сосудистой системы. Некоторые виды химиотерапии и лучевой терапии оказывают токсическое влияние на сердце, которое проявляется нарушениями ритма сердца, тромбозами, эмболиями, ишемической болезнью сердца, артериальной гипертензией, ХСН и др. [2].

THE USE OF QUADROTHERAPY OF CHRONIC HEART FAILURE IN CANCER PATIENTS (CASE SERIES)

A.K. Peresada, N.V. Dupik, D.P. Dundua, A.G. Kedrova, S.V. Korolev, R.S. Chaikin

Federal Scientific and Clinical Center for Specialized Medical Assistance and Medical Technologies, Moscow, Russian Federation

Background: Chronic heart failure (CHF) for a patient with cancer is complex, as it complicates antitumor treatment. In some cases, severe CHF is a contraindication to the chemotherapy or surgical treatment. Despite significant progress in CHF treatment, some groups of drugs, particularly mineralocorticoid receptor inhibitors, angiotensin receptor-neprilysin inhibitors, and sodium-glucose co-transporter type 2 inhibitors, have not been studied related to cancer patients. **Clinical case description:** In this report, we introduce two clinical cases in which, because of the invaluable contribution of the cardio-oncological team, we have managed to solve complex problems of treating patients with CHF and cancer. In patient 1 with severe CHF, it was possible to achieve regression of systolic dysfunction, despite the progression of bladder cancer T4N1M0. In patient 2 with severe ischemic cardiopathy and CHF, owing to the timely administration of quadruple therapy, we managed to significantly improve the cardiac status and increase the LV EF that the patient underwent gastrectomy and cholecystectomy for cancer of the cardiac part of the stomach cT2N0M0 without complications. **Conclusion:** The above clinical cases demonstrate the possibilities of a team, multidisciplinary approach in the treatment of complex category of patients with CHF and active oncological disease. Modern therapy of cancer patients with severe heart failure allows successful antitumor treatment.

Keywords: cardio-oncology; cardiotoxicity; quadrotherapy of chronic heart failure; sodium-glucose cotransporter type 2 inhibitors; catheter ablation of ventricular arrhythmia.

For citation: Peresada AK, Dupik NV, Dundua DP, Kedrova AG, Korolev SV, Chaikin RS. The Use of Quadrotherapy of Chronic Heart Failure in Cancer Patients (Case Series). *Journal of Clinical Practice*. 2023;14(2):96–104. doi: <https://doi.org/10.17816/clinpract202813>

Submitted 09.02.2023

Revised 21.02.2023

Published 06.06.2023

При лечении злокачественных новообразований кардиотоксичными химиопрепаратами (в первую очередь антрациклинами) происходит необратимая гибель кардиомиоцитов, которая зависит от суммарной дозы препаратов. Некоторые таргетные препараты (трастузумаб) вызывают обратимую дисфункцию миокарда. Ингибиторы тирозинкиназы и средства, влияющие на фактор роста эндотелия, вызывают артериальную гипертензию, нарушение коронарной микроциркуляции, уменьшение плотности капилляров, что, в конечном итоге, может привести к снижению сократимости миокарда и ХСН [3].

В патогенезе ХСН ишемического генеза основную роль играют активация ренин-ангиотензин-альдостероновой системы, повышение уровня натрийуретических пептидов. Современное лечение ХСН подразумевает одномоментное назначение четырёх основных групп препаратов (квадротерапия): ингибиторов ангиотензинпревращающего фермента, или блокаторов рецепторов ангиотензина, или инги-

битора неприлизиновых рецепторов (сакубитрил/валсартан); блокаторов минералокортикоидных рецепторов; бета-адреноблокаторов и ингибиторов натрий-глюкозного котранспортера 2-го типа. На данный момент у онкологических больных, получающих кардиотоксическую химиотерапию, только два класса препаратов доказали свою эффективность в лечении и профилактике ХСН — ингибиторы ангиотензинпревращающего фермента/блокаторы рецепторов ангиотензина и бета-адреноблокаторов [4] или их комбинация [5]. Единичные работы посвящены успешному применению комбинации ингибитора неприлизиновых рецепторов и блокатора рецепторов ангиотензина (сакубитрила/валсартана) у онкобольных с ХСН [6, 7].

Обсуждается роль статинов в профилактике и лечении ХСН у кардиоонкологических больных. Достоверных данных за эффективность на данный момент не получено, однако статины необходимы онкобольным с высоким риском кардиотоксичности, факторами риска атеросклероза и ишемиче-

ской болезнью сердца, как и больным с атеросклерозом без онкозаболеваний [8].

В последние годы большой вклад в лечение ХСН внесли, в частности, ингибиторы минералокортикоидных рецепторов, блокаторы ангиотензиновых и неприлизиновых рецепторов и ингибиторы натрий-глюкозного котранспортера 2-го типа. Механизм действия последнего на кардиомиоциты всё ещё до конца не ясен, однако установлено, что эта группа препаратов имеет многовекторное влияние. Известно, что при различных фенотипах ХСН снижается выработка аденозинтрифосфата кардиомиоцитами. Этот механизм в большей степени выражен у пациентов с сахарным диабетом 2-го типа за счёт сниженного митохондриального окисления глюкозы [9]. Ингибиторы натрий-глюкозного котранспортера 2-го типа повышают уровень циркулирующих кетонов, вследствие чего улучшается митохондриальная функция, увеличивается продукция аденозинтрифосфата и растёт сократительная функция желудочков [10]. Ингибиторы натрий-глюкозного котранспортера 2-го типа стали препаратами выбора у пациентов с сахарным диабетом и высоким риском сердечно-сосудистых осложнений [11]. Благодаря своему многовекторному действию они уже показали высокую эффективность в лечении пациентов с сердечной недостаточностью как со сниженной, так и сохранённой фракцией выброса левого желудочка (ФВ ЛЖ) [12, 13].

До появления результатов рандомизированных клинических исследований или крупных метаанализов применение ингибиторов минералокортикоидных рецепторов, блокаторов ангиотензиновых и неприлизиновых рецепторов и ингибиторов натрий-глюкозного котранспортера 2-го типа у онкологических пациентов с ХСН остаётся в категории off label. Именно поэтому интересны клинические случаи успешного применения ингибиторов натрий-глюкозного котранспортера 2-го типа в комплексе квадротерапии у онкологических больных с ХСН.

КЛИНИЧЕСКИЕ ПРИМЕРЫ

Клинический случай 1

О пациенте. Больной К., 62 года, в анамнезе ишемическая болезнь сердца, нижний инфаркт миокарда от 2016 года. Артериальная гипертензия без систематического лечения. Факторы риска ишемической болезни сердца: курение более 30 лет, дислипидемия, артериальная гипертензия,

в прошлом злоупотребление алкоголем. С декабря 2019 года отметил появление крови в моче. В феврале 2020 года установлен диагноз: «Рак мочевого пузыря T4N1M0, пиелокаликотазия слева, вторично сморщенная левая почка, хроническая болезнь почек II стадии». В июне 2020 года при обычных физических нагрузках стал отмечать одышку без болевого синдрома в грудной клетке.

Физикальная, лабораторная и инструментальная диагностика. Объективно при осмотре от 06.06.2020: состояние удовлетворительное, худощав (рост 176 см, вес 62 кг). Артериальное давление 140/90 мм рт.ст. Частота сердечных сокращений 78 уд./мин, ритм правильный. При аускультации S3 тон на верхушке сердца. В лёгких признаков застоя нет, сухие хрипы. Печень не увеличена, отёков нет. Из лабораторных данных: уровень NT-proBNP 3656 пг/мл (норма до 300), тропонин Т 24 пг/мл (норма до 15); мочевины 7,7 ммоль/л; глюкоза 8,64 ммоль/л. Расчётная скорость клубочковой фильтрации по Кокрофту–Голту 68 мл/мин. По эхокардиограмме: конечный диастолический объём ЛЖ 225 мл, конечный систолический объём ЛЖ 147 мл, ударный объём 78 мл, систолическое давление в лёгочной артерии 35 мм рт.ст. Нарушения локальной сократимости ЛЖ: акинез задней и заднебоковой стенок ЛЖ, глобальная сократимость миокарда снижена, ФВ ЛЖ 33%.

Лечение, динамика и исходы. План лечения больного обсуждался на кардиоонкологическом консилиуме: проведение радикального хирургического вмешательства или неoadъювантной терапии кардиотоксичными препаратами неоправданно из-за высокого риска кардиальных осложнений. Рекомендована иммунотерапия. На момент первичного обращения пациент получал сакубитрил+валсартан в дозе 50 мг 2 раза в сутки, карведилол по 6,125 мг 2 раза в сутки, фуросемид по 40 мг 2 раза в сутки. После первичной консультации в течение 1,5 месяцев проводилась титрация оптимальной дозировки: сакубитрил+валсартан 200 мг 2 раза в сутки (за 2,5 месяца суммарно достигнута максимальная суточная доза), карведилол 12,5 мг 2 раза в сутки, эплеренон 25 мг в сутки, торасемид 5 мг в сутки, аторвастатин 20 мг в сутки (рис. 1). Увеличение доз сакубитрила+валсартана и бета-блокаторов происходило очень плавно из-за тенденции к гипотонии. С первого месяца лечения к терапии добавлен эмпаглифлозин в дозе 10 мг в сутки. В августе 2020 года начата терапия ингибитором контрольных точек иммунного от-

вета пембролизумабом. Лечение больного, лабораторные и инструментальные исследования проводились по месту жительства, консультации кардиолога — дистанционно, контроль над лечением — с участием членов семьи. На фоне проводимой терапии признаки сердечной недостаточности регрессировали, отмечалось повышение ФВ ЛЖ до 45%, снижение уровней кардиомаркеров (тропонин Т до 5 пг/мл, NT-proBNP 370 пг/мл); рис. 2. Больной получал назначенную иммунотерапию в течение 10 месяцев.

Спустя 14 месяцев отмечен рост опухоли мочевого пузыря, больной без согласования с кардиоонкологом переведён на химиотерапию карбоплатином и гемцитабином. Проведена первая инфузия препаратов. Терапия сопровождалась общей слабостью, однократным приступом за грудины дискомфорта, по поводу которого за медицинской помощью не обращался, снижением уровня гемоглобина до 80 г/л, лейкопенией.

Спустя 2 недели, перед вторым курсом химиотерапии, внезапная смерть в медицинском учреждении с документированной желудочковой тахикардией с переходом в фибрилляцию желудочков. Реанимационные мероприятия оказались безуспешными. Вскрытие не проводилось.

Клинический случай 2

О пациенте. Больной И., 71 год, в анамнезе перенесённый Q-образующий инфаркт миокарда нижней локализации от 2002 года, операция маммарно-коронарного и аортокоронарного шунтирования от 2003 года, повторный инфаркт миокарда нижнебоковой локализации от 06.01.2021 года. Факторы риска ишемической болезни сердца: артериальная гипертензия, дислипидемия. Злоупотреблял алкоголем. В феврале 2020 года обратился в ФГБУ ФНКЦ ФМБА России.

Физикальная, лабораторная и инструментальная диагностика. При обследовании: частота сердечных сокращений 62 удара в минуту, ритм синусовый. Артериальное давление 100/70 мм рт.ст. Признаков застоя в малом и большом круге кровообращения нет, но при минимальной физической нагрузке отмечаются одышка, слабость. При коронарной ангиографии и шунтографии выявлены окклюзия передней межжелудочковой и огибающей ветвей левой коронарной артерии, окклюзия правой коронарной артерии; дистальные сегменты коронарных артерий заполняются через функционирующие маммаро-коронарный и аортокоронарные шунты.

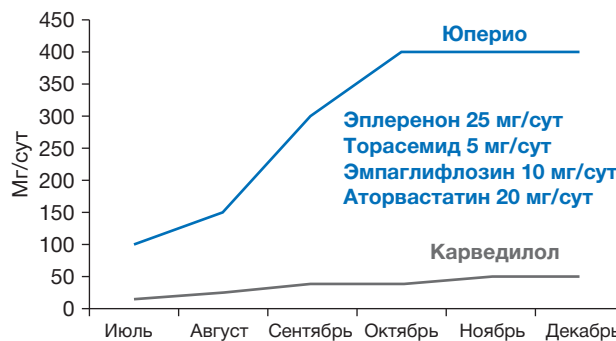


Рис. 1. Дозировки и длительность кардиопротективной терапии у больного К.

Fig. 1. Doses and duration of cardioprotective therapy in patient K.




Рис. 2. Изменение уровня кардиомаркеров в динамике больного К.

Fig. 2. Change of patient K's cardiomarkers in dynamics.

При эхокардиографии выявлено значительное расширение полости ЛЖ. Конечный диастолический объём ЛЖ 190 мл, конечный систолический объём ЛЖ 140 мл, значительное расширение объёма левого предсердия, митральная регургитация III степени, лёгочная гипертензия II степени, диффузное снижение сократительной функции миокарда левого желудочка с ФВ ЛЖ до 26%. Сцинтиграфия миокарда: обширные зоны гипоперфузии в состоянии покоя и при нагрузке. На момент обращения в 2020 году — постоянная форма фибрилляции предсердий, нормосистолия, принимал амиодарон по 200 мг в сутки, прямые оральные антикоагулянты, статины и петлевые диуретики. Из лабораторных данных в августе 2021 года: уровень предсердного натрийуретического гормона 3255 пг/мл, постоянно повышенный уровень сверхчувствительного тропонина Т (выше верхней границы нормальных значений). Расчётная скорость клубочковой фильтрации 59 мл в минуту.

Лечение, динамика и прогноз. С учётом невозможности проведения реваскуляризации миокарда назначена оптимальная медикаментозная терапия комбинацией сакубитрил+валсартан с титрованием дозы от 50 мг 2 раза в сутки (в течение 3 месяцев доза увеличена до 150 мг 2 раза в сутки), спиронолактоном по 50 мг 1 раз в сутки, торасемидом по 10 мг 1 раз в сутки, карведилолом по 12,5 мг 2 раза в сутки, аторвастатином по 40 мг 1 раз в сутки, ривароксабаном по 20 мг 1 раз в сутки. На амбулаторном этапе назначен дапаглифлозин в дозе 10 мг 1 раз в сутки. При холтеровском мониторинге электрокардиограммы выявлены неустойчивые пароксизмы желудочковой тахикардии. С целью профилактики внезапной смерти в августе 2021 года проведена имплантация двухкамерного кардиовертера-дефибриллятора. Спустя 3 месяца при повторном обследовании отмечалось нарастание ФВ ЛЖ до 35%. В течение 10 месяцев на фоне оптимальной медикаментозной терапии состояние больного оставалось удовлетворительным, госпитализаций по поводу сердечной недостаточности не было. Учитывая выраженную митральную регургитацию, больной готовился к плановому чрескожному вмешательству — эндоваскулярному клипированию митрального клапана. В мае 2022 года при плановой эзофагогастродуоденоскопии выявлен инфильтративный рак кардиального отдела желудка cT2N0M0, морфологически — низкодифференцированная G3 аденокарцинома.

Больной обсуждался на кардиоонкологическом консилиуме. С учётом ранней стадии онкологического заболевания, в отсутствие региональных и отдалённых метастазов, невозможности проведения химиотерапии, больному рекомендовано хирургическое лечение, несмотря на высокий кардиальный риск осложнений. 21.06.2022 под общим обезболиванием выполнена операция: видеоассистированная гастрэктомия, лимфодиссекция, реконструкция по Ру, холецистэктомия. Послеоперационное течение стабильное. Проводилось парентеральное питание. В раннем послеоперационном периоде антикоагулянты и мочегонные препараты вводились инъекционно, начиная со 2 суток — таблетированная терапия через назодуоденальный зонд. Активизирован в пределах стационара в течение 7 суток. Сразу после выписки из стационара, спустя 10 дней после операции, больной сообщил о приступах сердцебиения, срабатывании имплантируемого кардиовертера-дефибриллятора. В течение последующего месяца больной госпитализировался 7 раз по поводу устойчивых пароксизмов «медленной» желудочковой тахикардии, требующих проведения наружной электрической кардиоверсии (рис. 3).

Антиаритмическая терапия комбинированными препаратами 1-й и 3-й групп не давала результатов. С учётом неэффективности медикаментозной терапии 16.08.2022 под внутрисердечным ультразвуковым контролем (без флюороскопии) выпол-

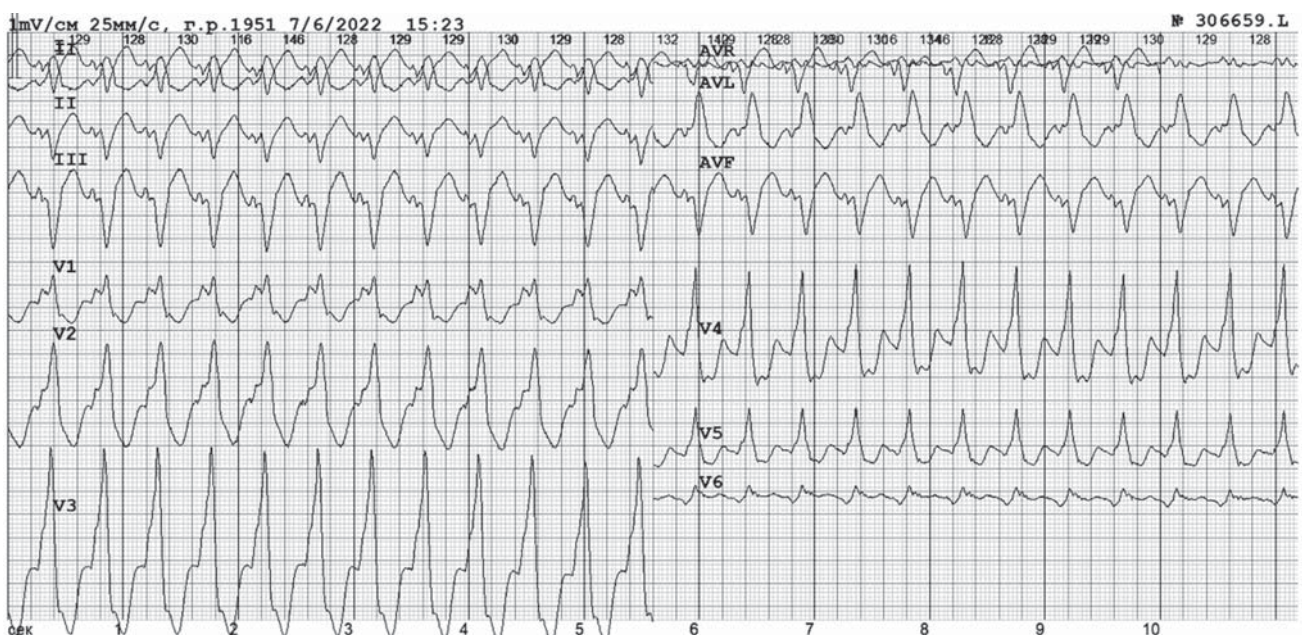


Рис. 3. Пароксизм устойчивой желудочковой тахикардии у больного И.

Fig. 3. Paroxysm of sustained ventricular tachycardia in patient I.

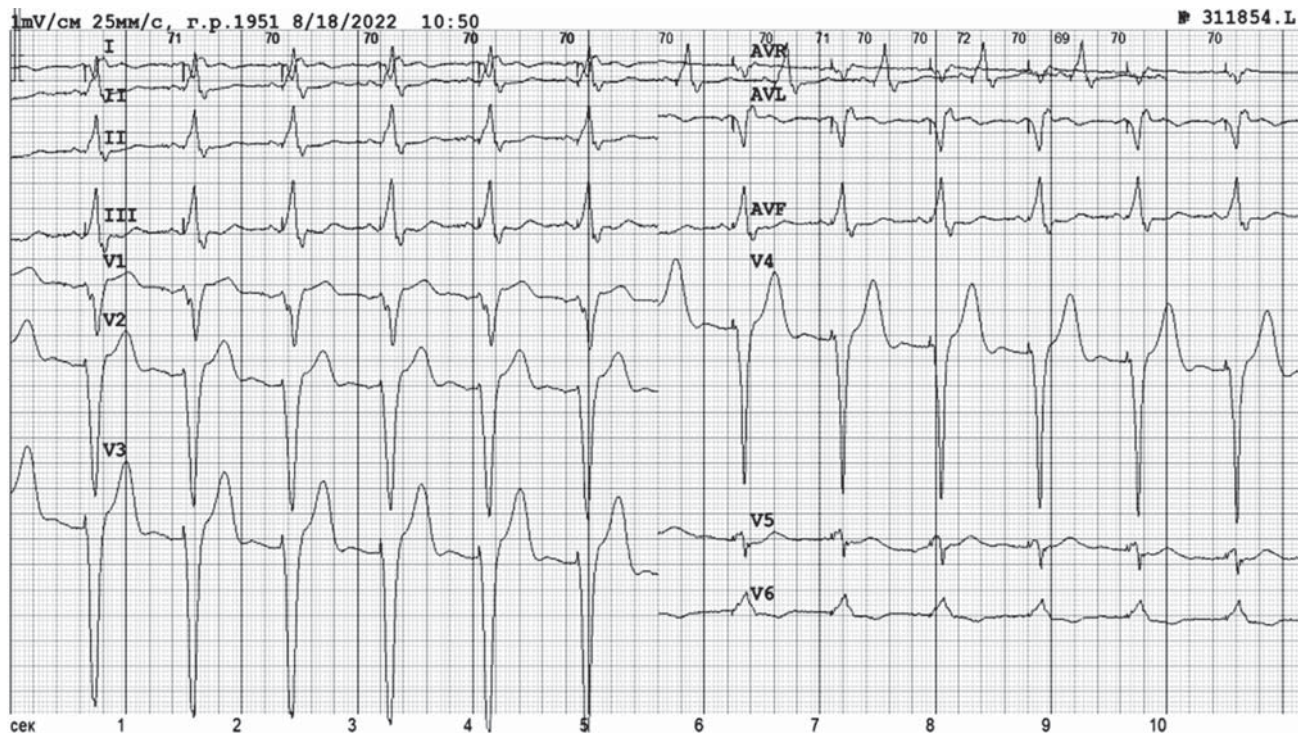


Рис. 4. Электрокардиограмма больного И.: ритм Р-синхронизированной желудочковой электрокардиостимуляции.
Fig. 4. Electrocardiogram of patient I.: Rhythm of P-synchronized ventricular pacing.

нены внутрисердечное электрофизиологическое исследование и радиочастотная абляция желудочковой экстрасистолии/тахикардии. Послеоперационное течение гладкое. Выписан домой на 3-и сутки (рис. 4). Спустя 4 месяца при контрольном исследовании пароксизмов желудочковой тахикардии не выявлено, признаки сердечной недостаточности не нарастают. При контрольном исследовании от 28.09.2022: ФВ ЛЖ 35%, уровень предсердного натрийуретического пептида 525 пг/мл. Терапия продолжена спиронолактоном, дапаглифлозином, карведилолом, аторвастатином, ривароксабаном. Из-за стойкой гипотонии временно отменён сакубитрил+валсартан, вновь начат приём спустя 2 месяца.

В течение 8 мес наблюдения состояние больного удовлетворительное. Госпитализаций по поводу сердечной недостаточности не было, прогрессирования онкологического заболевания нет. Ожидается благоприятный клинический прогноз при соблюдении всех рекомендаций и продолжении квадротерапии.

ОБСУЖДЕНИЕ

Сердечно-сосудистые заболевания часто отмечаются у онкологических пациентов. ХСН может сосуществовать при онкологическом заболевании,

но может возникать или усугубляться в процессе противоопухолевой терапии [14]. С другой стороны, атеросклеротическое заболевание сердца может сочетаться с онкологическим заболеванием в силу общности факторов риска двух заболеваний. Терапия больных с ХСН со сниженной ФВ ЛЖ подразумевает назначение четырёх групп препаратов: ингибиторов ренин-ангиотензин-альдостероновой системы, блокаторов минералокортикоидных рецепторов, бета-адреноблокаторов и ингибиторов натрий-глюкозного котранспортера 2-го типа (так называемая квадротерапия). Показано, что подобный подход снижает смертность и госпитализацию по причине сердечной недостаточности [15]. Однако у больных с онкологическим заболеванием и ХСН эффективность доказана только для ингибиторов ангиотензинпревращающего фермента/блокаторов рецепторов ангиотензина и бета-адреноблокаторов. Нет рандомизированных исследований эффективности и безопасности квадротерапии у этой категории больных.

Приведённые клинические примеры, как и другие отдельные исследования [6, 7, 16], демонстрируют принципиальную возможность лечения синдрома ХСН у онкологических пациентов с применением современных подходов. В первом случае квадротерапия ХСН с назначением эмпаглифлозина спо-

способствовала значительному улучшению сократительной функции ЛЖ у больного раком мочевого пузыря. Терапия протекала без осложнений, не привела к появлению уроинфекции (больной регулярно проходил лабораторные обследования, включая общий анализ и посев мочи). Иммуноterapia по поводу рака мочевого пузыря в течение первого года была эффективна, больной перенес её без осложнений. Благодаря квадротерапии сердечная недостаточность регрессировала. Спустя год от начала противоопухолевой терапии отмечен рост злокачественной опухоли, больной переведён на потенциально кардиотоксическую химиотерапию по месту жительства. Карбоплатин в редких случаях может вызывать сердечную недостаточность, тромбоэмболию лёгочной артерии, цереброваскулярные нарушения, кровотечения и кровоизлияния, гипотензию. Гемцитабин часто вызывает анемию, тромбоцитопению, редко — обострение ишемической болезни сердца [17]. Можно только предположить, могло ли помочь исследование коронарного резерва (стресс-тест, коронарография) больному К. перед назначением данной схемы противоопухолевой терапии.

Во втором случае назначение препаратов четырёх групп позволило улучшить состояние пациента с тяжёлой ишемической кардиопатией и ХСН, повысить ФВ ЛЖ настолько, что он без осложнений перенёс операцию гастрэктомии и холецистэктомии. Больному И. с высоким риском внезапной сердечной смерти с целью профилактики, по показаниям I класса, был имплантирован двухкамерный кардиовертер-дефибриллятор. После операции гастрэктомии стали возникать эпизоды «медленной» желудочковой тахикардии, при которой имплантируемый кардиовертер-дефибриллятор не срабатывал, антиаритмическая терапия была неэффективна, поэтому выполнена чрескожная абляция желудочковой аритмии с хорошим клиническим эффектом.

В терапии ХСН, особенно с низкой ФВ ЛЖ, антагонисты минералокортикоидных рецепторов занимают одну из ведущих позиций. За счёт снижения фиброза миокарда и блокирования эффектов альдостерона их добавление к двойной и тройной кардиопротективной терапии у онкологических пациентов, получающих кардиотоксичную химиотерапию, выглядит вполне оправданным. В обоих наших случаях применялся спиронолактон с положительным эффектом. В одном из исследований у пациентов с раком молочной железы было показано, что назна-

чение спиронолактона одновременно с терапией антрациклинами сопровождалось менее значимым снижением ФВ ЛЖ и диастолической функции [18]. Перспективным выглядит применение комбинированного препарата сакубитрил+валсартан у пациентов со сниженной систолической функцией ЛЖ, которая развилась в связи с кардиотоксичной химиотерапией. Принимая во внимание полное нейрогуморальное ингибирование и значимое снижение смертности и госпитализации по поводу ХСН, можно ожидать достижения аналогичных результатов и у данной группы пациентов [19]. Исследование PRADA II, направленное на изучение возможности предотвращения дисфункции ЛЖ и сердечной недостаточности метопрололом, кандесартаном или их комбинацией у пациентов с раком молочной железы, получающих адъювантную химиотерапию антрациклинами и/или трастузумабом, на относительно небольшой выборке не показало различий по влиянию кардиопротективных препаратов на ФВ ЛЖ. Однако спустя 2 года в группе кандесартана конечный диастолический объём ЛЖ был меньше, а продольная деформация миокарда снижалась в меньшей степени, чем в группе сравнения. В группе метопролола снижался выброс сверхчувствительного тропонина.

Лечение синдрома ХСН включает назначение препаратов с доказанной клинической и прогностической эффективностью (квадротерапия ХСН), применение имплантируемого кардиовертера-дефибриллятора и современную противоаритмическую терапию (при наличии показаний). Наши наблюдения особенно интересны тем, что в обоих случаях применялись ингибиторы натрий-глюкозного котранспортера 2-го типа у онкологических больных. При этом в первом случае больной К. страдал сахарным диабетом 2-го типа, во втором случае больной И. не имел сопутствующего сахарного диабета.

Препараты данной группы недостаточно изучены у онкобольных. Опубликованы первые данные о применении ингибиторов натрий-глюкозного котранспортера 2-го типа у онкологических пациентов с сахарным диабетом, которые получают терапию антрациклинами [16]. В данном исследовании в одинаковых по многим параметрам группах частота сердечно-сосудистых событий была ниже у пациентов, получающих ингибиторы натрий-глюкозного котранспортера 2-го типа, в сравнении с участниками контрольной группы (3 против 20%; $p=0,025$). Пациенты основной группы (32 пациен-

та) также имели более низкую общую смертность по сравнению с участниками контрольной группы (92 пациента) (9 против 43%; $p < 0,001$), однако частота сепсиса и нейтропенической лихорадки у них была ниже (16 против 40%; $p = 0,013$). Кроме того, ингибиторы натрий-глюкозного котранспортера 2-го типа оказались полностью безопасными.

ЗАКЛЮЧЕНИЕ

Наши наблюдения, а также первые сообщения об использовании квадротерапии ХСН у онкологических пациентов, в частности ингибиторов натрий-глюкозного котранспортера 2-го типа, обнадеживают. Однако, безусловно, они требуют дальнейшего подтверждения в специально спланированных рандомизированных клинических исследованиях у больных с онкологическим заболеванием и ХСН, с сопутствующим сахарным диабетом и без него.

Приведённые клинические случаи наглядно демонстрируют возможности командного мультидисциплинарного подхода в лечении столь сложной категории больных, какими являются пациенты с ХСН и активным онкологическим заболеванием. Современная терапия онкологических больных с тяжёлой сердечной недостаточностью позволяет успешно проводить противоопухолевое лечение.

ИНФОРМИРОВАННОЕ СОГЛАСИЕ

От пациента К. (06.06.2020) и пациента И. (01.03.2021) получены письменные добровольные информированные согласия на описание и публикацию клинических случаев.

INFORMED CONSENT

Written voluntary informed consent was obtained from each, patient K. (06.06.2020) and patient I. (01.03.2021), for publication and description of clinical cases.

ДОПОЛНИТЕЛЬНАЯ ИНФОРМАЦИЯ

Вклад авторов. А.К. Пересада — дизайн работы, написание текста, поисково-аналитическая работа; Н.В. Дупик — дизайн работы, сбор материала, лечение пациентов; Д.П. Дундуа — сбор материала, лечение пациентов, написание и редактирование текста; С.В. Королёв, Р.С. Чайкин — лечение пациентов и редактирование текста; А.Г. Кедрова — лечение пациентов, обсуждение и редактирование текста. Авторы подтверждают соответствие своего авторства международным критериям ICMJE (все

авторы внесли существенный вклад в разработку концепции, проведение исследования и подготовку статьи, прочли и одобрили финальную версию перед публикацией).

Authors' contribution. A.K. Peresada — research design, text writing, search and analytical work; N.V. Dupik — research design, collection of material, treating patients; D.P. Dundua — collection of material, treating patients, writing and text editing; S.V. Korolev, R.S. Chaikin — treating patients, text editing; A.G. Kedrova — treating patients, discussion and text editing. The authors made a substantial contribution to the conception of the work, acquisition, analysis, interpretation of data for the work, drafting and revising the work, final approval of the version to be published and agree to be accountable for all aspects of the work.

Источник финансирования. Исследование и публикация статьи осуществлены на личные средства авторского коллектива.

Funding source. The study had no sponsorship.

Конфликт интересов. Авторы декларируют отсутствие явных и потенциальных конфликтов интересов, связанных с публикацией настоящей статьи.

Competing interests. The authors declare that they have no competing interests.

ЛИТЕРАТУРА / REFERENCES

1. Hasin T., Gerber Y., McNallan S.M., et al. Patients with heart failure has an increased risk of incident cancer. *J Am Coll Cardiol.* 2013;62(10):881–886. doi: 10.1016/j.jacc.2013.04.088
2. Lyon A.R., López-Fernández T., Couch L.S., et al. ESC Guidelines on cardio-oncology developed in collaboration with the European Hematology Association (EHA), the European Society for Therapeutic Radiology and Oncology (ESTRO) and the International Cardio-Oncology Society (IC-OS). *Eur Heart J.* 2022. doi: 10.1093/eurheartj/ehac244
3. Chen M.H., Colan S.D., Diller L. Cardiovascular disease: Cause of morbidity and mortality in adult survivors of childhood cancers. *Circ Res.* 2011;108(5):619–628. doi: 10.1161/CIRCRESAHA.110.224519
4. Seicean A., Alan N. Cardioprotective effect of β -adrenoceptor blockade in patients with breast cancer undergoing chemotherapy: Follow-up study of heart failure. *Circ Heart Fail.* 2013;6(3):420–426. doi: 10.1161/CIRCHEARTFAILURE.112.000055
5. Livi L., Barletta G., Martella F., et al. Cardioprotective strategy for patients with nonmetastatic breast cancer who are receiving an anthracycline-based chemotherapy: A randomized clinical trial. *JAMA Oncol.* 2021;7(10):1544–1549. doi: 10.1001/jamaoncol.2021.3395
6. Виценья М.В., Потехина А.В., Гаврюшина С.В., и др. Профилактика и лечение дисфункции левого желудочка и сердечной недостаточности, связанных с противоопухолевой терапией: возможности и перспективы // *Эффективная фармакотерапия.* 2020. Т. 16, № 18. С. 108–120. [Vitsenya M.V., Potekhina A.V., Gavryushina S.V., et al. Prevention and treatment of left ventricular dysfunction and heart failure associated with antitumor therapy: Opportunities and prospects. *Effect Pharmacother.* 2020;16(18):108–120. (In Russ).] doi: 10.33978/2307-3586-2020-16-18-108-120

7. Vitsenya M.V., Potekhina A.V., Stukalova O.V. Onset of heart failure after anthracycline therapy in the adult: Treatment and expectations for recovery. In: R.M. Steingart, J.E. Liu, eds. Atlas of imaging in cardio-oncology. Springer, Cham; 2021. doi: 10.1007/978-3-030-70998-3_27
8. Seicean S., Seicean A., Plana J.C., et al. Effect of statin therapy on the risk for incident heart failure in patients with breast cancer receiving anthracycline chemotherapy: An observational clinical cohort study. *J Am Coll Cardiol.* 2012;60(23):2384–2390. doi: 10.1016/j.jacc.2012.07.067
9. Zelniker T.A., Braunwald E. Mechanisms of cardiorenal effects of sodium-glucose cotransporter 2 inhibitors: JACC state-of-the-art review. *J Am Coll Cardiol.* 2020;75(4):422–434. doi: 10.1016/j.jacc.2019.11.031
10. Verma S., Rawat S., Ho K.L., et al. Empagliflozin increases cardiac energy production in diabetes: Novel translational insights into the heart failure benefits of SGLT2 Inhibitors. *JACC Basic Transl Sci.* 2018;3(5):575–587. doi: 10.1016/j.jacbts.2018.07.006
11. Чазова И.Е., Шестакова М.В., Жернакова Ю.В., и др. Евразийские рекомендации по профилактике и лечению сердечно-сосудистых заболеваний у больных с диабетом и предиабетом // *Евразийский кардиологический журнал.* 2021. № 2. С. 6–61. [Chazova I.E., Shestakova M.V., Zhernakova Yu.V., et al. Eurasian Association of Cardiology (EAC) guidelines for the prevention and treatment of cardiovascular diseases in patients with diabetes and prediabetes. *Eur Heart J.* 2021;(2):6–61. (In Russ.)] doi: 10.38109/2225-1685-2021-2-6-61
12. Zannad F., Ferreira J.P., Pocock S.J., et al. SGLT2 inhibitors in patients with heart failure with reduced ejection fraction: A meta-analysis of the EMPEROR-Reduced and DAPA-HF trials. *Lancet.* 2020;396(10254):819–829. doi: 10.1016/S0140-6736(20)31824-9
13. Anker S.D., Butler J., Filippatos G., et al. Empagliflozin in heart failure with a preserved ejection fraction. *N Engl J Med.* 2021;385(16):1451–1461. doi: 10.1056/NEJMoa2107038
14. Ponikowski P., Voors A.A., Anker S.D., et al. ESC Guidelines for the diagnosis and treatment of acute and chronic heart failure. *Eur Heart J.* 2016;18(8):891–975. doi: 10.1002/ehf.592
15. McDonagh T.A., Metra M., Adamo M., et al. ESC Guidelines for the diagnosis and treatment of acute and chronic heart failure. *Eur Heart J.* 2021;42(36):3599–3726. doi: 10.1093/eurheartj/ehab368
16. Gongora C.A., Drobni Z.D., Silva T.Q., et al. Sodium-glucose cotransporter-2 inhibitors and cardiac outcomes among patients treated with anthracyclines. *JACC Heart Fail.* 2022;10(8):559–567. doi: 10.1016/j.jchf.2022.03.006
17. Васюк Ю.А., Гендлин Г.Е. Согласованное мнение российских экспертов по профилактике, диагностике и лечению сердечно-сосудистой токсичности противоопухолевой терапии // *Российский кардиологический журнал.* 2021. Т. 26, № 9. С. 4703. Vasyuk Yu.A., Gendlin G.E. The agreed opinion of Russian experts on the prevention, diagnosis and treatment of cardiovascular toxicity of antitumor therapy. *Russ J Cardiol.* 2021;26(9):4703. (In Russ.)] doi: 10.15829/1560-4071-2021-4703
18. Akpek M., Ozdogru I., Sahin O., et al. Protective effects of spironolactone against anthracyclin-induced cardiomyopathy. *Eur J Heart Fail.* 2015;17:81–89. doi: 10.1002/ehf.196
19. McMurray J.J., Packer M., Desai A.S., et al. PARADIGM-HF Investigators and Committees. Angiotensin-neprilysin inhibition versus enalapril in heart failure. *N Engl J Med.* 2014;37:993–1004. doi: 10.1056/NEJMoa1409077

ОБ АВТОРАХ

Автор, ответственный за переписку:

Пересада Антон Константинович;

адрес: Россия, 115682, Москва, Ореховый б-р, д. 28;

ORCID: <https://orcid.org/0000-0001-7128-0183>;

eLibrary SPIN: 2518-6553; e-mail: tony.peresada@yandex.ru

Соавторы:

Дупик Николай Васильевич;

ORCID: <https://orcid.org/0000-0002-3597-4265>;

e-mail: dnv-74@yandex.ru

Дундуа Давид Петрович, д.м.н., профессор;

ORCID: <https://orcid.org/0000-0001-7345-0385>;

e-mail: david.doundoua@gmail.com

Кедрова Анна Генриховна, д.м.н., профессор;

ORCID: <https://orcid.org/0000-0003-1031-9376>;

eLibrary SPIN: 3184-9760; e-mail: kedrova.anna@gmail.com

Королёв Сергей Владимирович, К.М.Н.;

ORCID: <https://orcid.org/0000-0001-5513-2332>;

eLibrary SPIN: 4545-3450; e-mail: sergejkorolev@yandex.ru

Чайкин Роман Сергеевич;

ORCID: <https://orcid.org/0000-0002-8667-0392>;

e-mail: chaikin.transpl@gmail.com

AUTHORS' INFO

The author responsible for the correspondence:

Anton K. Peresada;

address: 28 Orekhovy boulevard, 115682 Moscow, Russia;

ORCID: <https://orcid.org/0000-0001-7128-0183>;

eLibrary SPIN: 2518-6553; e-mail: tony.peresada@yandex.ru

Co-authors:

Nikolay V. Dupik;

ORCID: <https://orcid.org/0000-0002-3597-4265>;

e-mail: dnv-74@yandex.ru

David P. Doundua, Dr. Sci. (Med.), Professor;

ORCID: <https://orcid.org/0000-0001-7345-0385>;

e-mail: david.doundoua@gmail.com

Anna G. Kedrova, Dr. Sci. (Med.), Professor;

ORCID: <https://orcid.org/0000-0003-1031-9376>;

eLibrary SPIN: 3184-9760; e-mail: kedrova.anna@gmail.com

Sergey V. Korolev, MD, PhD;

ORCID: <https://orcid.org/0000-0001-5513-2332>;

eLibrary SPIN: 4545-3450; e-mail: sergejkorolev@yandex.ru

Roman S. Chaikin;

ORCID: <https://orcid.org/0000-0002-8667-0392>;

e-mail: chaikin.transpl@gmail.com