

ИССЛЕДОВАНИЕ ЭФФЕКТИВНОСТИ МИКРОИМПУЛЬСНОЙ ТРАНССКЛЕРАЛЬНОЙ ЦИКЛОФОТОКОАГУЛЯЦИИ В КОМБИНИРОВАННОМ ЛЕЧЕНИИ ПАЦИЕНТОВ С ВТОРИЧНОЙ НЕОВАСКУЛЯРНОЙ ГЛАУКОМОЙ

А.В. Сидорова¹, А.В. Старостина¹, М.А. Печерская¹, М.Р. Хабазова², А.А. Арисов¹

¹ Национальный медицинский исследовательский центр «Межотраслевой научно-технический комплекс “Микрохирургия глаза” имени академика С.Н. Федорова», Москва, Российская Федерация

² Московский государственный медико-стоматологический университет имени А.И. Евдокимова, Москва, Российская Федерация

Обоснование. Неоваскулярная глаукома (НВГ) представляет собой тяжелую форму глаукомы высшей степени рефрактерности, которая отличается быстрыми темпами развития и высоким уровнем внутриглазного давления (ВГД). **Цель исследования** — оценить эффективность микроимпульсной транссклеральной циклофотокоагуляции (мЦФК) в комбинированном лечении пациентов с вторичной неоваскулярной глаукомой. **Методы.** В исследование были включены 32 пациента (32 глаза) с вторичной НВГ, имеющих в анамнезе сахарный диабет и/или тромбоз центральной вены сетчатки или ее ветвей. ВГД до операции составляло в среднем $38,8 \pm 8,8$ мм рт.ст. на максимальном гипотензивном режиме. Всем пациентам проводилась мЦФК. В послеоперационном периоде пациенты были обследованы в первые и седьмые сутки после операции, через 1; 3; 6 и 12 мес. **Результаты.** Все операции были проведены без осложнений. Болевой синдром во всех случаях был купирован в первые сутки после операции. У 6 пациентов в первые сутки выявлена реактивная гипертензия, в связи с чем была усилена гипотензивная терапия. Уровень ВГД через неделю после мЦФК составил $20,9 \pm 7,9$ мм рт.ст., через месяц наблюдений — $23,7 \pm 6,0$ мм рт.ст. на гипотензивном режиме. Через 3–4 нед. после операции у 6 пациентов с сохранной зрительной функцией выявлено повторное повышение ВГД, выполнена имплантация клапанного дренажа из силикона. Через 6 мес после мЦФК уровень ВГД в среднем составлял $22,8 \pm 7,7$ мм рт.ст. на гипотензивном режиме. На фоне компенсации ВГД в 4 случаях выполнены инъекции анти-VEGF-препаратов и последующая лазерная коагуляция сетчатки. **Заключение.** При проведении мЦФК у пациентов с НВГ отмечено незначительное количество послеоперационных осложнений. Указанный метод лечения глаукомы может применяться в комплексе с панретинальной лазерной коагуляцией сетчатки до или после операции, в том числе с введением анти-VEGF-препаратов перед хирургическим вмешательством или после него. При повышении ВГД возможно проведение повторной мЦФК.

Ключевые слова: неоваскулярная глаукома; анти-VEGF-препараты; микроимпульсная транссклеральная циклофотокоагуляция; клапанный дренаж.

Для цитирования: Сидорова А.В., Старостина А.В., Печерская М.А., Хабазова М.Р., Арисов А.А. Исследование эффективности микроимпульсной транссклеральной циклофотокоагуляции в комбинированном лечении пациентов с вторичной неоваскулярной глаукомой. *Клиническая практика.* 2021;12(4):44–50. doi: <https://doi.org/10.17816/clinpract89576>

Поступила 02.12.2021

Принята 21.12.2021

Опубликована 24.12.2021

ОБОСНОВАНИЕ

Неоваскулярная глаукома (НВГ) относится к одной из наиболее тяжелых форм рефрактерной глаукомы, отличающейся быстрыми темпами развития и высокими показателями внутриглазного давления (ВГД), а также сопровождающейся выраженным болевым синдромом и снижением остроты зрения

вплоть до слепоты. По классификации А.М. Бесмертного [1], НВГ относится к высшей (III) степени рефрактерности. Наиболее часто данное заболевание развивается у пациентов с ишемической формой тромбоза центральной вены сетчатки или ее ветвей, а также с пролиферативной формой диабетической ретинопатии, при которых возникает ги-

THE STUDY OF THE EFFICIENCY OF MICROPULSE TRANSSCLERAL CYCLOPHOTOCOAGULATION IN THE COMBINED TREATMENT OF PATIENTS WITH SECONDARY NEOVASCULAR GLAUCOMA

A.V. Sidorova¹, A.V. Starostina¹, M.A. Pecherskaia¹, M.R. Khabazova², A.A. Arisov¹

¹ The S. Fyodorov Eye Microsurgery Federal State Institution, Moscow, Russian Federation

² Moscow State University of Medicine and Dentistry named after A.I. Evdokimov, Moscow, Russian Federation

Background: Neovascular glaucoma (NVG) is a highly refractory form, it is characterized by fast development and a high level of the intraocular pressure (IOP). **Aims:** To evaluate the effectiveness of micropulse transscleral cyclophotocoagulation (mCPC) in the combined treatment of patients with secondary neovascular glaucoma. **Methods:** The study included 32 patients (32 eyes) with secondary NVG as an outcome of diabetes mellitus and (or) thrombosis of the central retinal vein or its branches. The preoperative IOP averaged 38.8 ± 8.8 mm Hg with the most intense hypotensive therapy. All the patients underwent mCPC. In the postoperative period, the patients were examined on the first day after the operation, then in 1 week, 1, 3, 6 months, 1 year after the operation. **Results:** All the operations were performed without complications. Pain syndrome in all cases was stopped on the first day after surgery. Six patients had reactive hypertension on the first day, therefore, the hypotensive therapy was intensified. The IOP 1 week after mCPC was 20.9 ± 7.9 mm Hg, after 1 month of observation — 23.7 ± 6.0 mm Hg with the hypotensive therapy. 3–4 weeks post-surgery, six patients with the preserved visual function experienced a repeated IOP increase, and the Ahmed valve was implanted. 6 months after mCPC, the IOP level averaged 22.8 ± 7.7 mm Hg with the hypotensive therapy. Against the background of the IOP compensation, anti-VEGF drugs were injected in 4 cases, followed by laser coagulation of the retina. **Conclusion:** Application of mCPC in NVG glaucoma patients showed only a small number of postoperative complications. This method of laser treatment can be used in combination with panretinal laser coagulation before or after the surgery, including administration of anti-VEGF drugs before or after the surgery. In case of the IOP increase, mCPC may be repeated.

Keywords: neovascular glaucoma; anti-VEGF drugs; micropulse transscleral cyclophotocoagulation; valve drainage.

For citation: Sidorova AV, Starostina AV, Pecherskaia MA, Khabazova MR, Arisov AA. The Study of the Efficiency of Micropulse Transscleral Cyclophotocoagulation in the Combined Treatment of Patients with Secondary Neovascular Glaucoma. *Journal of Clinical Practice*. 2021;12(4):44–50. doi: <https://doi.org/10.17816/clinpract89576>

Submitted 02.12.2021

Revised 21.12.2021

Published 24.12.2021

поксия и ишемия сетчатки [2–5]. Выраженная диффузная хроническая ишемия сетчатки приводит к продукции факторов роста и ревазуляризации ишемизированных зон. Сосудистый эндотелиальный фактор роста (vascular endothelial growth factor, VEGF) играет существенную роль в патогенезе заболевания и представляет собой высокоактивный стимулятор физиологического и патологического ангиогенеза. При его диффузии в передний отрезок глаза индуцируется неоваскуляризация структур угла передней камеры глаза и радужной оболочки.

Выделяют 4 последовательные стадии НВГ:

- 1) прерубеотическая (выделяется не во всех классификациях);
- 2) рубеоз радужки;

- 3) вторичная открытоугольная глаукома;
- 4) закрытоугольная, или синехиальная, глаукома [6, 7].

Медикаментозная терапия может применяться в качестве самостоятельного метода лечения только на ранних стадиях открытоугольной глаукомы, когда еще возможно воздействие на усиление оттока внутриглазной жидкости или уменьшение ее продукции при помощи комбинированных гипотензивных лекарственных средств. На поздних же стадиях, особенно при развитии закрытоугольной глаукомы, консервативное лечение малоэффективно, однако обосновано в качестве вспомогательного способа снижения ВГД перед оперативным вмешательством [4, 5, 7].

При НВГ основными направлениями хирургического лечения являются фистулизирующие операции, имплантация трубчатых дренажей, циклодеструктивные методики [6, 8–10]. Выполнение проникающих антиглаукомных операций при НВГ зачастую сопровождается геморрагическими осложнениями вследствие травматизации неоваскулярной претрабекулярной мембраны и резкого перепада ВГД во время операции.

Большинство литературных источников указывают на лучший гипотензивный эффект и меньшее число осложнений при комбинированном поэтапном лечении. Сочетание проникающей хирургии

с интравитреальным введением анти-VEGF-препаратов и панретинальной лазерной коагуляции сетчатки позволяет добиться более стабильного эффекта [4, 6, 11–13].

С целью снижения ВГД при лечении НВГ целесообразно применение микроимпульсной транссклеральной циклофотоконгуляции (мЦФК), позволяющей избежать серьезных послеоперационных осложнений [14, 15]. По результатам ряда работ, данный метод хорошо зарекомендовал себя в лечении терминальной глаукомы, рефрактерной глаукомы, различных форм вторичной глаукомы, а также на ранних стадиях первичной глаукомы [16, 17].

Цель исследования — оценить эффективность микроимпульсной транссклеральной циклофотоконгуляции в комплексном лечении пациентов с вторичной неоваскулярной глаукомой.

МЕТОДЫ

В исследование включены 32 пациента (32 глаза) с вторичной НВГ. Средний возраст пациентов $65,3 \pm 9,8$ (от 35 до 84) лет, из них 15 мужчин и 17 женщин. Сохранные зрительные функции с остротой зрения от 0,005 до 0,6 с коррекцией в среднем $0,16 \pm 0,1$ имели 15 (46,9%) пациентов, а в 17 (53,1%) случаях у пациентов с терминальной стадией НВГ (рис. 1) и болевым синдромом остроты зрения составила 0 (светощущение с неправильной светопроекцией, или *pr. l. incertae*). Уровень ВГД до лечения в среднем составлял $38,8 \pm 8,8$ мм рт.ст. на максимальном гипотензивном режиме

В 24/32 (75%) случаях пациенты в анамнезе имели сахарный диабет 2-го типа, в 14 (43,8%) — тромбоз центральной вены сетчатки или ее ветвей (из них 6 пациентов с сахарным диабетом). У 5 (15,6%) пациентов ранее выполнены антиглаукомные операции, у 9 (28,1%) — панретинальная лазерная коагуляция сетчатки; на 6 (18,8%) глазах проводилась витрэктомия, в 7 (21,9%) случаях — интравитреальные инъекции анти-VEGF-препаратов.

Биомикроскопически во всех случаях выявлен рубец радужки различной степени выраженности. При гониоскопии у 6 (18,8%) пациентов угол передней камеры был открыт, в его структурах визуализировались новообразованные сосуды (рис. 2); в 26 (81,3%) случаях угол передней камеры был закрыт синехиями и неоваскулярной мембраной различной протяженности.

Предоперационная подготовка и послеоперационное ведение пациентов осуществлялись по

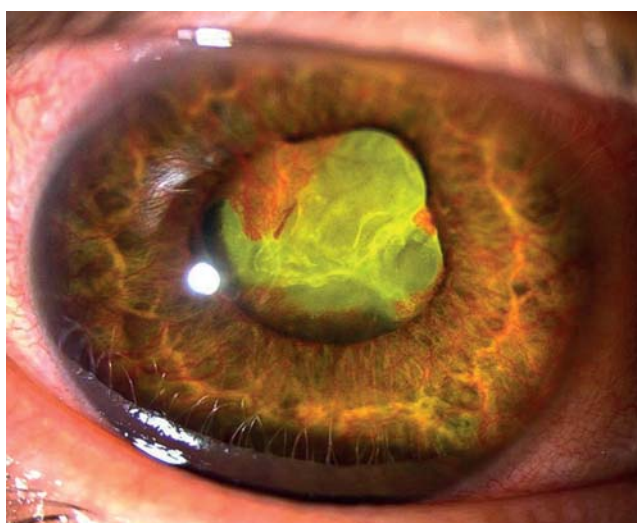

Рис. 1. Фотография переднего отрезка глаза: выраженный рубец радужки у пациента с терминальной глаукомой.

Fig. 1. A photograph of the anterior segment of the eye: severe iris rubeosis in a patient with terminal glaucoma.

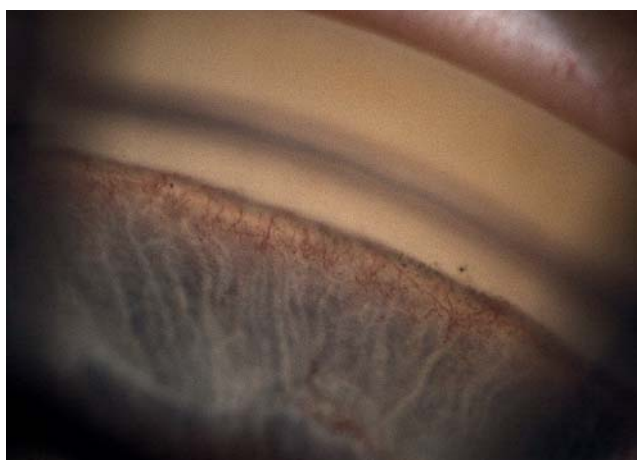

Рис. 2. Электронная гониоскопия: неоваскуляризация структур угла передней камеры.

Fig. 2. Electronic gonioscopy: neovascularization of the structures of the anterior chamber angle.

стандартной схеме. Во всех случаях проводилась операция мЦФК на приборе Cyclo G6 (IRIDEX, США) со следующими параметрами лазерного воздействия: мощность 2000–2500 мВт; экспозиция 160 сек (80 сек на каждую полусферу, исключая зоны, ранее подвергавшиеся антиглаукомным операциям); суммарное лазерное воздействие от 160 до 200 Дж; рабочий цикл 31,3% (согласно стандартным настройкам микроимпульсного режима).

Всем пациентам было выполнено стандартное офтальмологическое обследование.

Сроки наблюдения — от 1 мес до 1 года.

РЕЗУЛЬТАТЫ

Во время операций осложнений не отмечено. В раннем послеоперационном периоде в 6 (18,8%) случаях выявлена реактивная гипертензия, которая купировалась противовоспалительными препаратами и усилением гипотензивной терапии. У пациентов с отсутствием зрительных функций при терминальной стадии НВГ основной жалобой в предоперационном периоде было наличие выраженного болевого синдрома. В первые сутки после операции во всех случаях болевой синдром был купирован. Появление гифемы не отмечалось ни в одном случае.

Уровень ВГД через 7 дней после мЦФК в среднем составил $20,9 \pm 7,9$ мм рт.ст. на гипотензивном режиме. Биомикроскопически у большинства пациентов было выявлено уменьшение рubeоза радужки и неоваскуляризации структур угла передней камеры (рис. 3). Предположительно, полученный эффект связан с активацией синтеза антиангиогенного фактора пигментным эпителием цилиарного тела.

Средний уровень ВГД через 1 мес после операции составил $23,7 \pm 6,0$ мм рт.ст. Через 3–4 нед. после проведенной мЦФК у 6 (18,8%) пациентов с сохранными зрительными функциями выявлено повторное повышение ВГД, в связи с чем им выполнена имплантация клапанного дренажа из силикона (рис. 4), в том числе в 3 (9,4%) случаях — в заднюю камеру глаза (рис. 5). Спустя 3 мес после операции уровень ВГД составил от 9 до 20 мм рт.ст. (без гипотензивных препаратов).

После проведенной мЦФК на фоне компенсации ВГД в 4 (12,5%) случаях выполнены интравитреальные инъекции анти-VEGF-препаратов с последующей лазерной коагуляцией сетчатки, что привело к улучшению зрительных функций.

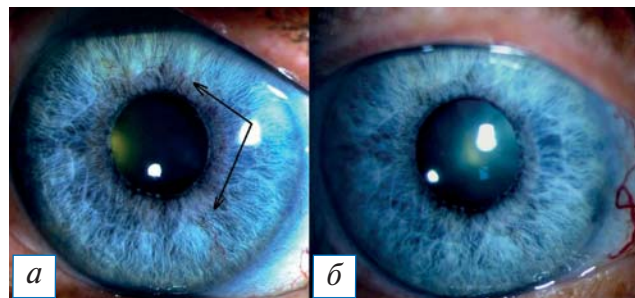


Рис. 3. Фотография переднего отрезка глаза: а — до микроимпульсной транссклеральной циклофотокоагуляции (стрелками указан рubeоз радужки); б — через 7 дней после микроимпульсной транссклеральной циклофотокоагуляции (отмечается уменьшение рubeоза радужки).

Fig. 3. A photograph of the anterior segment of the eye: a — before micropulse transscleral cyclophotocoagulation (arrows point to iris rubeosis); б — 7 days after micropulse transscleral cyclophotocoagulation (rubeosis iridis is less pronounced).

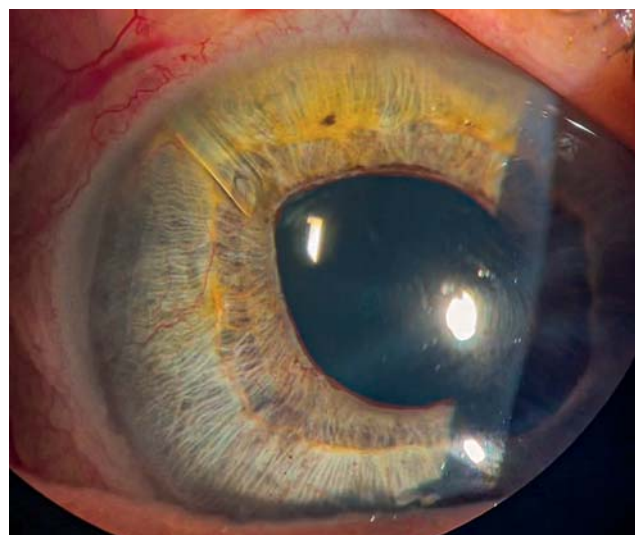


Рис. 4. Фотография переднего отрезка глаза: трубочка клапанного дренажа из силикона в передней камере (рubeоз радужки).

Fig. 4. A photograph of the anterior segment of the eye: silicone valve drainage tube in the anterior chamber (iris rubeosis).

Через 6 мес после мЦФК уровень ВГД варьировал от 12 до 36 мм рт.ст. и в среднем составил $22,8 \pm 7,7$ мм рт.ст. на гипотензивном режиме.

Из 15 (46,9%) пациентов с сохранными зрительными функциями у 8 (53,3%) компенсация ВГД сохранялась в сроки до 1 года (на гипотензивных каплях). В 6 (40,0%) случаях проведена имплантация клапанного дренажа из силикона: к первому году наблюдения ВГД варьировало от 13 до 22 мм рт.ст. (в 2 случаях — на гипотензивном режиме).

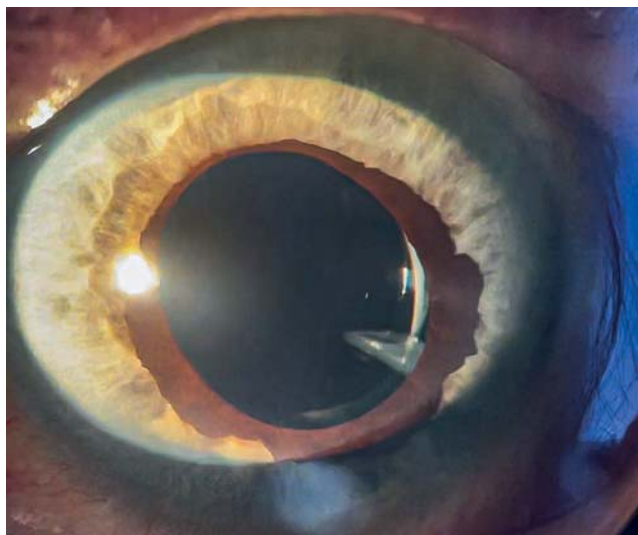


Рис. 5. Фотография переднего отрезка глаза: трубочка клапанного дренажа из силикона в задней камере.

Fig. 5. A photograph of the anterior segment of the eye: silicone valve drain tube in the posterior chamber.

Одному пациенту с высокими зрительными функциями (VIS=0,5 с коррекцией) с НВГ после тромбоза ветви центральной вены сетчатки и макулярным отеком через 10 мес после мЦФК в связи с повышением ВГД до 30 мм рт.ст. на гипотензивном режиме проведена повторная мЦФК. Спустя 1 мес после операции ВГД было снижено до 12 мм рт.ст. на одном гипотензивном препарате, а через 4 мес ВГД составило 20 мм рт.ст. (на гипотензивном режиме).

На 17 глазах при терминальной стадии НВГ достигнуть компенсации ВГД удалось в 7 (41,2%) случаях, у остальных пациентов ВГД не было компенсировано, несмотря на применение гипотензивных препаратов. При этом во всех 17 случаях болевой синдром был купирован.

ОБСУЖДЕНИЕ

Механизм действия мЦФК при НВГ до конца не изучен, но можно предположить, что он схож с процессами, происходящими при фотокоагуляция сетчатки в микроимпульсном режиме, которые способствуют снижению явлений неоваскуляризации [18, 19]. Вследствие дисбаланса между проангиогенным фактором VEGF и антиангиогенным фактором PEDF (pigment epithelium-derived factor) развивается неоваскуляризация глазных структур. По сообщениям, во время работы в микроимпульсном режиме лазер демонстрирует избирательное воздействие на пигментный эпителий сетчатки: отмечается его повреждение на уровне органелл вследствие повышения температуры

в клетках, что приводит к регенерации эпителия, активации метаболических процессов, резорбции жидкости, поддержанию гематоретинального барьера, транспорту веществ и активации синтеза внутриклеточных биологических факторов, одним из которых является фактор пигментного эпителия (pigment epithelium-derived factor, PEDF), обладающий нейротрофическим, нейропротективным и антиангиогенным действием, поддерживающим клеточную жизнеспособность. При воздействии лазера на пигментный эпителий в микроимпульсном режиме отсутствует повреждение окружающих тканей [19–21]. Для выяснения точного механизма воздействия мЦФК необходимы дополнительные исследования.

Ингибиторы VEGF и лазерная коагуляция сетчатки представляют собой патогенетически ориентированные методы снижения неоваскуляризации структур глаза. Гипотензивное действие данных методов в монорежимах может быть недостаточным, тем не менее они позволяют значительно снизить риск геморрагических осложнений после хирургического лечения и добиться лучших результатов [6, 13, 22].

Трубочатые дренажи широко применяются в лечении пациентов с НВГ, позволяя решать проблемы избыточного рубцевания созданных операцией путей оттока и снижать вероятность геморрагических осложнений за счет отсутствия необходимости выполнения иридэктомии. Имплантация клапанного дренажа из силикона имеет относительно высокий процент успеха — 63,2–70,0% (на гипотензивных каплях) — в течение первого года после операции [8, 23, 24]. В нашем исследовании достижение гипотензивного эффекта в сроки до 12 мес было зафиксировано у всех 6 пациентов (у 2 из них на гипотензивном режиме).

ЗАКЛЮЧЕНИЕ

При проведении мЦФК у пациентов с НВГ отмечено незначительное количество послеоперационных осложнений. Указанный лазерный метод лечения глаукомы может применяться до или после панретинальной лазерной коагуляции сетчатки, а также совместно с введением анти-VEGF-препаратов перед хирургическим вмешательством или после него. При повышении ВГД возможно проведение повторной мЦФК. Пациентам при терминальной стадии НВГ целесообразно проведение мЦФК с целью купирования болевого синдрома и в качестве органосохраняющей операции.

Учитывая сложное рефрактерное течение НВГ, при ее лечении необходимо выстроить сложный многоступенчатый алгоритм поэтапного воздействия, включающий применение как хирургических, так и лазерных вмешательств, при необходимости — их повторное проведение. Преимуществом мЦФК является отсутствие осложнений наряду с высокой эффективностью лечения при НВГ, а также возможность проведения операции амбулаторно. Все эти преимущества позволяют «встраивать» данную технологию в алгоритм на любом этапе лечения НВГ.

ДОПОЛНИТЕЛЬНАЯ ИНФОРМАЦИЯ

Вклад авторов. *А.В. Сидорова* — лечение пациентов, обсуждение результатов исследования, редактирование текста статьи; *А.В. Старостина* — лечение пациентов, обсуждение результатов исследования, написание текста статьи; *М.А. Печерская* — поиск и обработка литературы, написание текста статьи, коррекция текста; *М.Р. Хабазова* — поиск и обработка литературы, обработка данных, написание текста статьи; *А.А. Арисов* — анализ данных, поиск и обработка литературы, написание статьи. Авторы подтверждают соответствие своего авторства международным критериям ICMJE (все авторы внесли существенный вклад в разработку концепции, проведение исследования и подготовку статьи, прочли и одобрили финальную версию перед публикацией).

Author contribution. *A.V. Sidorova* — treatment of patients, discussion of the study results, manuscript editing; *A.V. Starostina* — treatment of patients, discussion of the study results, manuscript writing; *M.A. Pecherskaia* — literature search and analysis, manuscript writing, manuscript editing; *M.R. Khabazova* — literature search and analysis, data analysis, manuscript writing; *A.A. Arisov* — data analysis, literature search and analysis, manuscript writing. The authors made a substantial contribution to the conception of the work, acquisition, analysis, interpretation of data for the work, drafting and revising the work, final approval of the version to be published and agree to be accountable for all aspects of the work.

Источник финансирования. Исследование и публикации статьи финансируются из бюджета ФГАУ «МНТК «Микрохирургия глаза» имени академика С.Н. Федорова» Минздрава России.

Funding source. The study was funded by S.N. Fedorov National Medical Research Center MNТK “Eye Microsurgery”.

Конфликт интересов. Авторы данной статьи подтвердили отсутствие конфликта интересов, о котором необходимо сообщить.

Competing interests. The authors declare that they have no competing interests.

ЛИТЕРАТУРА / REFERENCES

1. Бессмертный А.М. К вопросу о дифференцированном хирургическом лечении основных форм рефрактерной глаукомы // *РМЖ. Клиническая офтальмология*. 2005. Т. 6, № 2. С. 80. [Bessmertny AM. To the question on the differentiated surgical treatment of basic forms refractory glaucoma. *Russian Journal of Clinical Ophthalmology*. 2005;6(2):80. (In Russ).]
2. Browning DJ. Retinal vein occlusions. Evidence-based management. New York; 2012. doi: 10.1007/978-1-4614-3439-9
3. Липатов Д.В., Викулова О.К., Железнякова А.В., и др. Эпидемиология диабетической ретинопатии в Российской Федерации по данным федерального регистра пациентов с сахарным диабетом (2013–2016 гг.) // *Сахарный диабет*. 2018. Т. 21, № 4. С. 230–240. [Lipatov DV, Vikulova OK, Zheleznyakova AV, et al. Trends in the epidemiology of diabetic retinopathy in Russian Federation according to the Federal Diabetes Register (2013–2016). *Diabetes Mellitus*. 2018;21(4):230–240. (In Russ).] doi: 10.14341/DM9797
4. Липатов Д.В., Чистяков Т.А., Кузьмин А.Г. Дренажная хирургия вторичной рубцозной глаукомы у пациентов с сахарным диабетом // *РМЖ. Клиническая офтальмология*. 2009. Т. 10, № 4. С. 137–139. [Lipatov DV, Chistyakov TA, Kuzmin AG. Drainage surgery of secondary glaucoma with rubeosis in patients with diabetes mellitus. *Russian Journal of Clinical Ophthalmology*. 2009;10(4):137–139. (In Russ).]
5. Hayreh SS. Neovascular glaucoma. *Progress in Retinal and Eye Research*. 2007;26(5):470–485. doi: 10.1016/j.preteyeres.2007.06.001
6. Barac IR, Pop MD, Gheorghie AI, et al. Neovascular secondary glaucoma, etiology and pathogenesis. *Rom J Ophthalmol*. 2015;59(1):24–28.
7. Ходжаев Н.С., Сидорова А.В., Смирнова Е.А., и др. Терапия неоваскулярной глаукомы // *Глаукома*. 2020. Т. 19, № 2. С. 76–87. [Khodzhaev NS, Sidorova AV, Smirnova EA, et al. Neovascular glaucoma treatment. *Glaucoma*. 2020;19(2):76–87. (In Russ).] doi: 10.25700/NJG.2020.02.09
8. Ndulue JK, Rahmatnejad K, Sanvicente C, et al. Evolution of cyclophotocoagulation. *J Ophthalmic Vis Res*. 2018;13(1):55–61. doi: 10.4103/jovr.jovr_190_17
9. Xie Z, Liu H, Du M, et al. Efficacy of Ahmed glaucoma valve implantation on neovascular glaucoma. *Int J Med Sci*. 2019;16(10):1371–1376. doi: 10.7150/ijms.35267
10. Карлова Е.В., Радайкина М.В. Клапанные и бесклапанные дренажные системы в хирургическом лечении рефрактерной глаукомы // *Офтальмология*. 2019. Т. 16, № 1S. С. 123–126. [Karlova EV, Radaykina MV. Valved and non-valved drainage systems in the surgical treatment of refractory glaucoma. *Ophthalmology in Russia*. 2019;16(1S):123–126. (In Russ).] doi: 10.18008/1816-5095-2019-1S-123-126
11. Netland PA. The Ahmed glaucoma valve in neovascular glaucoma (an AOS thesis). *Trans Am Ophthalmol Soc*. 2009;107:325–342.
12. Yalvac IS, Eksioglu U, Satana B, Duman S. Long-term results of Ahmed glaucoma valve and Molteno implant in neovascular glaucoma. *Eye (Lond)*. 2007;21(1):65–70. doi: 10.1038/sj.eye.6702125
13. Hwang HB, Lee NY. Effect of anti-vascular endothelial growth factor on the surgical outcome of neovascular glaucoma: an overview and meta-analysis. *Medicine*. 2021;100(39):e27326.
14. Ходжаев Н.С., Сидорова А.В., Старостина А.В., и др. Микроимпульсная транссклеральная циклофотокоагуляция в лечении глаукомы: литературный обзор // *Российский офтальмологический журнал*. 2020. Т. 13, № 2. С. 105–111. [Khodzhaev NS, Sidorova AV, Starostina AV, et al. Micropulse trans-

scleral cyclophotocoagulation for the treatment of glaucoma. *Russian Ophthalmological Journal*. 2020;13(2):105–111. (In Russ.) doi: 10.21516/2072-0076-2020-13-2-105-111

15. Souissi S, Baudouin C, Labbé A, et al. Micropulse transscleral cyclophotocoagulation using a standard protocol in patients with refractory glaucoma naive of cyclodestruction. *Eur J Ophthalmol*. 2021;31(1):112–119. doi: 10.1177/1120672119877586

16. Старостина А.В., Сидорова А.В., Норман К.С., и др. Микроимпульсная хирургия глаукомы в комбинированном лечении неоваскулярной глаукомы // *Современные технологии в офтальмологии*. 2021. № 3. С. 271–273. [Starostina AV, Sidorova AV, Norman KS, et al. Micropulse glaucoma surgery in the combined treatment of neovascular glaucoma. *Modern Technologies in Ophthalmology*. 2021;(3):271–273. (In Russ.) doi: 10.25276/2312-4911-2021-3-271-273

17. Иошин И.Э., Толчинская А.И., Максимов И.В., и др. Оценка повторной микроимпульсной циклофотокоагуляции у пациентов с рефрактерной глаукомой // *Глаукома*. 2021. Т. 20, № 3. С. 30–39. [Ioshin IE, Tolchinskaya AI, Maksimov IV, et al. Evaluation of repeated micropulse cyclophotocoagulation in patients with refractory glaucoma. *Glaucoma*. 2021;20(3):30–39. (In Russ.) doi: 10.25700/2078-4104-2021-20-3-30-39

18. Дога А.В., Качалина Г.Ф., Горшков И.М., и др. Перспективы применения микроимпульсного лазерного воздействия при макулярном отеке после хирургического удаления эпиретинальной мембраны // *Вестник Оренбургского государственного университета*. 2013. № 4. С. 71–74. [Doga AV, Kachalina GF,

Gorshkov IM, et al. Prospects of micropulse laser impact at macular edema after surgical removal of epiretinal membranes. *Vestnik Orenburg State University*. 2013;(4):71–74. (In Russ.)]

19. Yu AK, Merrill KD, Truong SN, et al. The comparative histologic effects of subthreshold 532 and 810 nm diode micropulse laser on the retina. *Invest Ophthalmol Vis Sci*. 2013;54(3):2216–2224. doi: 10.1167/iops.12-11382

20. Binz N. Long term effect of therapeutic laser photocoagulation on gene expression in the eye. *FASEB J*. 2006;20(2):383–385.

21. Sanchez FG, Lerner F, Sampaolesi J, et al. Efficacy and safety of Micropulse® transscleral cyclophotocoagulation in glaucoma. *Arch Soc Esp Ophthalmol (Engl Ed)*. 2018;93(12):573–579. doi: 10.1016/j.oftal.2018.08.003

22. Балалин С.В., Ефремова Т.Г., Потапова В.Н. Применение анти-VEGF препаратов и транссклеральной циклофотокоагуляции в лечении неоваскулярной глаукомы на фоне сахарного диабета // *Практическая медицина*. 2016. № 6. С. 12–14. [Balanin SV, Efremova TG, Potapova VN. Application of anti-VEGF drugs and trans-scleral cyclophotocoagulation in the treatment of neovascular glaucoma with diabetes mellitus. *Practical Medicine*. 2016;(6):12–14. (In Russ.)]

23. Yalvac IS, Eksioglu U, Satana B, et al. Long-term results of Ahmed glaucoma valve and Molteno implant in neovascular glaucoma. *Eye*. 2007;21:65–70. doi: 10.1038/sj.eye.6702125

24. Shen CC, Salim S, Du H, et al. Trabeculectomy versus Ahmed glaucoma valve implantation in neovascular glaucoma. *Clin Ophthalmol*. 2011;5:281–286. doi: 10.2147/OPTH.S16976

ОБ АВТОРАХ

Автор, ответственный за переписку:

Хабазова Маргарита Робертовна,

клинический ординатор;

адрес: Российская Федерация, 127473,

Москва, ул. Десятская, д. 20, стр. 1;

e-mail: rita.khabazova@mail.ru;

ORCID: <https://orcid.org/0000-0002-7770-575X>

Соавторы:

Сидорова Алла Валентиновна, врач-офтальмолог высшей категории;

e-mail: sidorova@mntk.ru; eLibrary SPIN: 2571-9398;

ORCID: <https://orcid.org/0000-0001-9384-6117>

Старостина Анна Владимировна, к.м.н.;

e-mail: anna.mntk@mail.ru; eLibrary SPIN: 7106-2347;

ORCID: <https://orcid.org/0000-0002-4496-0703>

Печерская Мария Алексеевна, врач-офтальмолог, аспирант;

e-mail: mari.praze@yandex.ru;

ORCID: <http://orcid.org/0000-0002-3905-794X>

Арисов Алексей Андреевич, клинический ординатор;

e-mail: docarisov@gmail.com;

ORCID: <http://orcid.org/0000-0002-3172-3880>

AUTHOR'S INFO

The author responsible for the correspondence:

Margarita R. Khabazova, M.D.;

address: 20/1, Delegatskaya street,

Moscow, 127473, Russia;

e-mail: rita.khabazova@mail.ru;

ORCID: <https://orcid.org/0000-0002-7770-575X>

Co-authors:

Alla V. Sidorova, M.D.;

e-mail: sidorova@mntk.ru;

eLibrary SPIN: 2571-9398;

ORCID: <https://orcid.org/0000-0001-9384-6117>

Anna V. Starostina, M.D., Ph.D.;

e-mail: anna.mntk@mail.ru; eLibrary SPIN: 7106-2347;

ORCID: <https://orcid.org/0000-0002-4496-0703>

Mariia A. Pecherskaia, MD,

Graduate Student;

e-mail: mari.praze@yandex.ru;

ORCID: <http://orcid.org/0000-0002-3905-794X>

Alexey A. Arisov, M.D.;

e-mail: docarisov@gmail.com;

ORCID: <http://orcid.org/0000-0002-3172-3880>