

КЛИНИЧЕСКИЙ СЛУЧАЙ УСПЕШНОГО ЛЕЧЕНИЯ ГИГАНТСКОГО СЕРОЗНОГО РАКА ЭНДОМЕТРИЯ

А.И. Беришвили, Ю.В. Иванов, Д.П. Лебедев, Ф.Г. Забозлаев, Э.В. Кравченко, Т.В. Клыпа, А.Г. Кедрова

Федеральный научно-клинический центр специализированных видов медицинской помощи и медицинских технологий, Москва, Российская Федерация

Обоснование. Гигантские опухоли брюшной полости возникают, как правило, у возрастных пациентов с характерологическими особенностями и представляют серьезную проблему в плане выбора радикального метода терапии. Особую сложность составляют случаи гигантского серозного рака эндометрия, требующие дифференциальной диагностики с раком яичников. **Описание клинического случая.** Представлен клинический случай гигантского серозного рака эндометрия, имитирующего рак яичников у женщины в возрасте 55 лет. Пациентка обратилась в онкологическое отделение с жалобами на увеличение живота, затруднение дыхания и кровянистые выделения из половых путей. При обследовании были выявлены гигантское образование (40×65 см), занимающее весь малый таз и всю брюшную полость, асцит, поражение забрюшинных лимфатических узлов и большого сальника, пупочная грыжа, при компьютерной томографии (КТ) органов грудной клетки — множественные метастазы до 3–13 мм, накапливающие контраст. По решению консилиума, после предварительной химиоэмболизации обеих маточных и яичниковых артерий были выполнены надвлагалищная ампутация матки с придатками, резекция большого сальника, удаление пупочной грыжи с пластикой сетчатым имплантатом и иссечением избыточного кожного лоскута. При морфологическом исследовании операционного материала верифицирована серозная карцинома эндометрия с субтотальным некрозом опухоли, инвазией миометрия более 1/2 толщины, участками опухолевого роста в периметрии, метастатическим поражением обоих яичников, большого сальника, передней брюшной стенки. Стадия T3b (FIGO IIIB). В послеоперационном периоде проведено 6 курсов химиотерапии комбинацией паклитаксела/карбоплатина (AUC4-5) с хорошим клиническим эффектом. Пациентка выписана в удовлетворительном состоянии. После 6-го курса химиотерапии при контрольной позитронно-эмиссионной томографии с одновременной КТ патологии в грудной клетке не обнаружено, в брюшной полости — без признаков прогрессирования процесса. В настоящий момент ремиссия заболевания составляет 9 мес. **Заключение.** Представлен алгоритм диагностических мероприятий, направленных на постановку правильного диагноза, описана тактика успешного лечения больной с гигантским серозным раком эндометрия.

Ключевые слова: серозный рак эндометрия; гигантская опухоль; хирургия; химиотерапия.

Для цитирования: Беришвили А.И., Иванов Ю.В., Лебедев Д.П., Забозлаев Ф.Г., Кравченко Э.В., Клыпа Т.В., Кедрова А.Г. Клинический случай успешного лечения гигантского серозного рака эндометрия. *Клиническая практика*. 2021;12(4):80–85. doi: <https://doi.org/10.17816/clinpract90662>

Поступила 10.12.2021

Принята 19.12.2021

Опубликована 24.12.2021

ОБОСНОВАНИЕ

Серозный рак эндометрия (СРЭ) является агрессивной, не до конца изученной формой рака: составляя менее 10% рака эндометрия, он обуславливает до 80% смертей от рака эндометрия [1, 2]. Современное лечение СРЭ начинается с хирургии, дополненной химио- или лучевой терапией. Комбинация ТКарбо (паклитаксел 175 мг/м² и карбоплатин АUC 6) доказала свое преимущество в исследовании III фазы NRG Oncology GOG 0209 при сравнении со схемой TAP (доксорубин 45 мг/м²,

цисплатин 50 мг/м², паклитаксел 160 мг/м² + гранулоцитарный колониестимулирующий фактор) и более 8 лет остается золотым стандартом терапии метастатического рака тела матки первой линии [3]. Однако молекулярно-генетический анализ рака тела матки позволил выделить ряд генетических маркеров, влияющих на лечение, таких как HER2, PI3K3CA, p53, MSS или MSI-H. В зависимости от молекулярного портрета опухоли подбирается вторая линия терапии: например, ингибиторы рецептора PD-1 (пембролизумаб) в монорежиме или

A CLINICAL CASE OF SUCCESSFUL TREATMENT OF A GIANT SEROUS ENDOMETRIAL CARCINOMA IMITATING OVARIAN CANCER

A.I. Berishvili, Yu.V. Ivanov, D.P. Lebedev, F.G. Zabozaev, E.V. Kravchenko, T.V. Klypa, A.G. Kedrova

Federal Scientific and Clinical Center for Specialized Medical Assistance and Medical Technologies, Moscow, Russian Federation

Background: Giant tumors of the abdominal cavity, as a rule, occur in elderly patients with characteristic features and represent a serious problem in terms of choosing a radical method of therapy. Of particular difficulty are cases of giant serous endometrial cancer, requiring a differential diagnosis with ovarian cancer. **Clinical case description:** A clinical case of giant serous endometrial cancer mimicking ovarian cancer in a 55-year-old woman is presented. The patient came to the oncology department with complaints of abdominal enlargement, difficulty breathing and bloody discharge from the genital tract. The examination revealed the following: a giant formation (40×65 cm), occupying the entire pelvic and the entire abdominal cavities, ascites, lesions of the retroperitoneal lymph nodes, and the greater omentum, an umbilical hernia. A chest CT showed multiple contrast-accumulating circular shadows of 3–13 mm (metastases). By the decision of the council, after the preliminary chemoembolization of both the uterine and ovarian arteries, a supravaginal amputation of the uterus with appendages was performed, along with the resection of the greater omentum, removal of the umbilical hernia with positioning a plastic mesh implant and excision of an excess skin flap. The histological examination of the intraoperative material made it possible to verify the diagnosis of a serous endometrial carcinoma with subtotal tumor necrosis, the myometrium invasion of more than a half of its thickness, with the egress to the perimetrium, metastatic lesions of both ovaries, the greater omentum, anterior abdominal wall. Stage T3b (FIGO IIIB). In the postoperative period, 6 courses of Paclitaxel / Carboplatin (AUC4-5) chemotherapy were carried out with a pronounced clinical effect. The patient was discharged in a satisfactory condition. The control PET-CT scan after the 6th chemotherapy course showed no pathology in the thoracic cavity, and no process progress in the abdominal cavity. Currently, the remission of the disease is 9 months. **Conclusion:** An algorithm for the diagnostic measures aimed at making the correct diagnosis is presented, and the tactics of treating a patient with giant serous endometrial cancer is described.

Keywords: serous endometrial cancer; giant tumor; surgery; chemotherapy.

For citation: Berishvili AI, Ivanov YuV, Lebedev DP, Zabozaev FG, Kravchenko EV, Klypa TV, Kedrova AG. A Clinical Case of Successful Treatment of a Giant Serous Endometrial Carcinoma Imitating Ovarian Cancer. *Journal of Clinical Practice*. 2021;12(4):80–85. doi: <https://doi.org/10.17816/clinpract90662>

Submitted 10.12.2021

Revised 19.12.2021

Published 24.12.2021

в комбинации с пероральным ингибитором тирозинкиназы (ленватинибом).

КЛИНИЧЕСКИЙ ПРИМЕР

О пациенте

Пациентка Г., 55 лет, обратилась в отделение онкологии ФНКЦ ФМБА России с жалобами на увеличение живота в объеме, затруднение дыхания и снижение мобильности, а также кровяные выделения из половых путей на фоне менопаузы в течение 6 лет.

Анамнез жизни: беременностей 5, из них родов — 1, аборт — 4. Рост 155 см, масса тела 109 кг, индекс массы тела 45,4 кг/м². Самостоятельно больная передвигаться не могла из-за огромного объема опухоли.

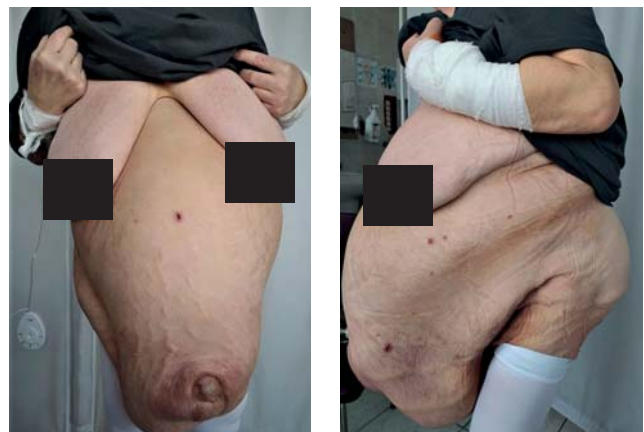

Рис. 1. Общий вид пациентки при поступлении.

Fig. 1. A patient's photograph before the surgical intervention.

При осмотре и бимануальном исследовании: живот резко увеличен в размерах за счет гигантского образования, заполняющего всю брюшную полость и умеренно смещаемого при пальпации (рис. 1). В области пупочного кольца — пупочная грыжа 10×12 см с измененной гиперемированной кожей (метастаз). Наружные половые органы сформированы правильно, оволосение по женскому типу. Влагалище емкое, своды укорочены за счет нависания образования брюшной полости. Шейка матки бочкообразной формы, до 10 см в диаметре, «вколочена» в малый таз. Весь малый таз и всю брюшную полость занимает гигантское образование (40×65 см), исходящее, вероятно, из придатков матки. Матка и придатки отдельно не определяются.

Инструментальная и лабораторная диагностика

По данным ультразвукового исследования и компьютерной томографии органов брюшной полости и забрюшинного пространства с контрастным усилением: в проекции шейки и тела матки определяется объемное очаговое образование, гипervasкулярное, с бугристым контуром, размерами 35,2×26,4×11,4 см. Цервикальный канал, М-эхо, полость матки не дифференцируются

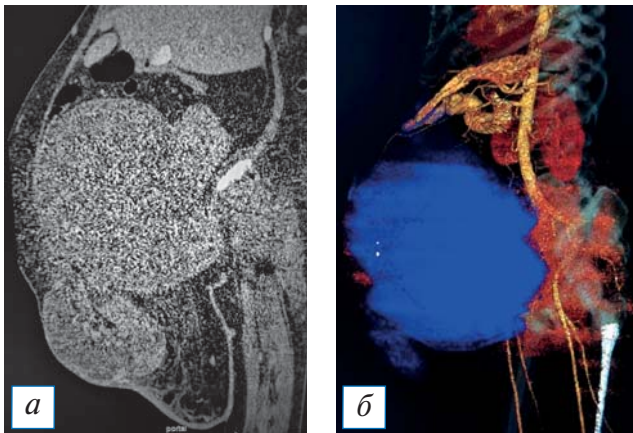


Рис. 2. Результаты инструментального обследования: а — компьютерная томография органов брюшной полости; б — 3D-реконструкция по данным компьютерной томографии, в результате которой было оценено расположение опухоли по отношению к крупным сосудам брюшной полости.

Fig. 2. Results of instrumental examination: а — computed tomography of abdominal organs; б — 3D reconstruction according to computed tomography, as a result of which the location of the tumor in relation to large vessels of the abdominal cavity was estimated.

(рис. 2). Яичники не визуализируются, в их проекции определяется образование кистозно-солидной структуры с множественными перегородками и отчетливой васкуляризацией по перегородкам, заполняющее всю брюшную полость (С-г яичников?). Асцит преимущественно в верхних отделах брюшной полости. Большой сальник утолщен, изменен в виде множественных гипоехогенных мелкозернистых образований, максимальный размер узлов 7,5×6,4 см. Увеличены лимфатические узлы: парааортально — до 17 мм, по ходу общих подвздошных сосудов слева — 40×51 мм, справа — 28×31 мм. Определяется пупочная грыжа до 13,0 см в диаметре, в грыжевом мешке визуализируются измененный большой сальник, свободная жидкость.

Заключение: Объемное образование малого таза, брюшной полости (из яичников?). Асцит. Поражение забрюшинных лимфатических узлов и большого сальника. Пупочная грыжа.

Компьютерная томография органов грудной клетки с контрастным усилением: в обоих легких множественные округлые тени размером 3–13 мм, накапливающие контраст (метастазы).

При гастроскопии: рефлюкс-эзофагит, поверхностный гастрит.

При колоноскопии: хронический геморрой, стадия ремиссии.

В биохимическом исследовании крови обращает на себя внимание показатель онкомаркера рака яичников и его метастазов (СА 125) — 725 мЕд/мл.

В биопсийном материале из полости матки получены клетки, подозрительные в отношении карциносаркомы.

Лечение

С учетом функционального статуса пациентки 3–4 балла по шкале Восточной кооперативной онкологической группы (Eastern Cooperative Oncology Group, ECOG), под руководством реаниматологов проведены подготовка больной к операции и корректирующая симптоматическая терапия, нормализующая электролитные нарушения. С целью остановки маточного кровотечения и снижения риска интраоперационной кровопотери за неделю до основного хирургического этапа пациентке выполнена химиоэмболизация обеих маточных и яичниковых артерий с помощью микроэмболов Contour 355–500 и лекарственно насыщаемых микросфер HepaSphere 50 (насыщенных 100 мг ири-

нотекана). Маточное кровотечение остановлено, гемоглобин скорректирован до 117 г/л.

Больной выполнено хирургическое вмешательство в объеме надвлагалищной ампутации матки с придатками, резекции большого сальника, удаления пупочной грыжи с пластикой сетчатым имплантатом и иссечением избыточного кожного лоскута. С учетом обширного объема опухоли, частичным вращением опухоли в шейку матки, параметров, мочевого пузыря и клетчатку прямой кишки, интраоперационно было решено не расширять объем операции до экзентерации, а максимально резецировать участки опухоли с распадом и крупные очаги в верхних отделах брюшной полости.

При макроскопическом исследовании операционного материала тело матки размерами 15×12×13 см. Эндометрий субтотально замещён опухолевой тканью сероватого цвета с некрозами, кровоизлияниями, инвазией в миометрий более 1/2 толщины. Участки опухолевого роста в периметрии. Левый яичник размером 25×28×11 см. Наружная поверхность крупнобугристая. На разрезе — множественные полости с зонами разрастания опухолевой ткани в виде «цветной капусты». Правый яичник размером 18×12×15 см с опухолевым ростом аналогичного вида. Большой сальник размером 21×16×8 см с множественными очагами метастатического поражения. Ромбовидный лоскут кожи размером 24×20×9 см, в подлежащей подкожной жировой клетчатке — инфильтративный рост опухоли, некрозы, кровоизлияния.

При микроскопическом исследовании: морфологические признаки соответствуют серозной карциноме эндометрия с субтотальным некрозом опухоли, инвазией миометрия более 1/2 толщины участками опухолевого роста в периметрии, метастатическим поражением обоих яичников, большого сальника, передней брюшной стенки. Стадия T3b (FIGO IIIB).

При иммуногистохимическом исследовании: гиперэкспрессия p53, отрицательный статус опухоли по рецепторам эстрогенов и прогестерона, Ki 67 — 78%, HER2neu — 0. Кроме того, в опухоли не обнаружено признаков микросателлитной нестабильности (MSS), что с большой долей вероятности исключает синдром Линча и спорадическую микросателлитную нестабильность.

Послеоперационное наблюдение

Послеоперационный период протекал гладко. Проведен консилиум с участием лучевого и химиотерапевта. Принято решение о проведении химио-

терапии с оценкой эффекта и определением дальнейшей тактики.

Больной проведено 6 курсов химиотерапии паклитакселом/карбоплатином (AUC4-5) с выраженным клиническим эффектом.

При контрольном обследовании после 6-го курса полихимиотерапии, включая одновременные позитронно-эмиссионную и компьютерную томографии, в грудной клетке проявлений болезни нет, забрюшинные парааортальные и подвздошные лимфатические узлы максимальным размером до 5 мм с низкой метаболической активностью, культя шейки матки 45×31 мм без нарушения структурности. Онкомаркер СА 125 в референсных значениях. Данных за прогрессирование заболевания не получено. Состояние больной по шкале ECOG — 0. Работает.

С учетом серозного подтипа опухоли эндометрия и полного ответа на химиотерапию решено воздержаться от проведения лучевой терапии. В настоящий момент ремиссия заболевания 9 мес.

ОБСУЖДЕНИЕ

Пятилетняя общая выживаемость при СРЭ начальных и запущенных форм не превышает 74 и 33%, при высокой и низкой степени дифференцировки — 89 и 77% соответственно [4]. В отличие от других форм рака эндометрия частота отдаленного метастазирования и рецидивирования при СРЭ не зависит от размеров опухоли и степени ее дифференцировки. Стандарт хирургического лечения не отличается от хирургии рака яичников и включает экстирпацию матки с придатками, тазовую и парааортальную лимфаденэктомию, удаление большого сальника и перитонеальную цитологию [5]. Адьювантная химиотерапия по схеме карбоплатин/паклитаксел является наиболее распространенной как при ранних, так и запущенных стадиях СРЭ [6]. Клинические исследования комбинированной химиотерапии с включением паклитаксела/карбоплатина и доксорубицина/цисплатина/паклитаксела показали обнадеживающие результаты: эти комбинации позволили значительно улучшить общую и безрецидивную выживаемость (NCT00231868, NCT00147680, NCT0052312) [7]. Лучевая терапия в комбинации с химиотерапией также показала свою эффективность. Сегодня применяется как облучение всей брюшной полости с бустом на малый таз, так и влагалищная брахитерапия [8].

Большое внимание сегодня уделяется молекулярно-генетическим характеристикам СРЭ.

В частности, установлено преобладающее повреждение гена *TP53* в 60% СРЭ [9]. Идентифицирован ряд генов, таких как *PPP2R1A*, *PIK3CA*, *PIK3R*, *HER2*, *FBXW7*, *CHD4*, отвечающих за генез опухоли при СРЭ, что открывает новые перспективы для таргетной и иммунотерапии [10]. Терапевтические агенты белок 1 и лиганд 1 программируемой гибели клетки (PD-1, PD-L1), направленные на нормализацию проводящих путей PI3K/AKT/mTOR, цикла клеточной регуляции, активно изучаются при СРЭ [11]. С учетом частой мутации *TP53* при СРЭ большую актуальность приобретает исследование комбинации ингибитора EGFR гефитиниба с паклитакселом и терапия ингибитором полоподобной киназы 1 B12536 [12]. Монотерапия антителом анти-HER2 транстузумабом не показала заметного улучшения результатов при СРЭ, однако ведутся клинические исследования комбинированной терапии по схеме паклитаксел/карбоплатин/транстузумаб [7]. Монотерапия рапалогом (ингибитор активности mTOR) показала умеренную эффективность при редких подтипах рака эндометрия, включая СРЭ [13]. Экспрессия PD-L1 в опухоли инфильтрирующих иммунных клеток зависит от гистотипа опухоли: она значительно выше при неэндометриоидном раке эндометрия. В фазе I исследования KEYNOTE-028 у пациентов с раком эндометрия (с включением больных СРЭ) получено 13% общего ответа при применении пембролизумаба (ингибитор PD-1) в общей группе [14]. Таким образом, диагностика и лечение такой агрессивной формы, какой является СРЭ, привлекает сегодня большое внимание, а появление новых таргетных и иммунных препаратов открывает новые горизонты для персонализированной терапии СРЭ.

ЗАКЛЮЧЕНИЕ

Несмотря на гигантские размеры опухоли в данном клиническом случае, мультидисциплинарный подход и правильно выбранная тактика диагностики и радикального лечения позволили кардинально изменить качество жизни пациентки и добиться продолжительной ремиссии.

ИНФОРМИРОВАННОЕ СОГЛАСИЕ

От пациентки получено письменное добровольное информированное согласие на публикацию результатов ее обследования и лечения в научных целях (дата подписания 10.11.2021).

Consent for publication

Written consent was obtained from the patient for publication of relevant medical information and all of accompanying images within the manuscript (date: 10.11.2021)

ДОПОЛНИТЕЛЬНАЯ ИНФОРМАЦИЯ

Вклад авторов. А.И. Беришвили — сбор и обработка материала; А.И. Беришвили, Ю.В. Иванов, Д.П. Лебедев, Ф.Г. Забозлаев, Э.В. Кравченко, Т.В. Клыпа, А.Г. Кедрова — концепция и дизайн, написание текста, редактирование. Авторы подтверждают соответствие своего авторства международным критериям ICMJE (все авторы внесли существенный вклад в разработку концепции, проведение исследования и подготовку статьи, прочли и одобрили финальную версию перед публикацией).

Author contribution. A.I. Berishvili — collection and processing of the material; A.I. Berishvili, Yu.V. Ivanov, D.P. Lebedev, F.G. Zabozaev, E.V. Kravchenko, T.V. Klypa, A.G. Kedrova — study concept and design; manuscript writing, editing. The authors made a substantial contribution to the conception of the work, acquisition, analysis, interpretation of data for the work, drafting and revising the work, final approval of the version to be published and agree to be accountable for all aspects of the work.

Источник финансирования. Авторы заявляют об отсутствии внешнего финансирования при проведении исследования.

Funding source. This study was not supported by any external sources of funding.

Конфликт интересов. Авторы декларируют отсутствие явных и потенциальных конфликтов интересов, связанных с публикацией настоящей статьи.

Competing interests. The authors declare that they have no competing interests.

ЛИТЕРАТУРА / REFERENCES

1. Charo LM, Plaxe SC. Recent advances in endometrial cancer: a review of key clinical trials from 2015 to 2019. *F1000Res*. 2019;8:F1000. Faculty Rev-849. doi: 10.12688/f1000research.17408.1
2. Siegel RL, Miller KD, Jemal A. Cancer statistics, 2019. *CA Cancer J Clin*. 2019;69(1):7–34. doi: 10.3322/caac.21551
3. Miller D, Filiaci V, Fleming G, et al. Late-breaking abstract 1: Randomized phase III noninferiority trial of first line chemotherapy for metastatic or recurrent endometrial carcinoma: A Gynecologic Oncology Group study. *Gynecol Oncol*. 2012;125(3):771. doi: 10.1016/j.ygyno.2012.03.034
4. Hamilton CA, Cheung MK, Osann K, et al. Uterine papillary serous and clear cell carcinomas predict for poorer survival compared to grade 3 endometrioid corpus cancers. *Br J Cancer*. 2006;94(5):642–646. doi: 10.1038/sj.bjc.6603012

5. Rungruang B, Olawaiye AB. Comprehensive surgical staging for endometrial cancer. *Rev Obstet Gynecol.* 2012; 5(1):28–34.
6. Bestvina CM, Fleming GF. Chemotherapy for endometrial cancer in adjuvant and advanced disease settings. *Oncologist.* 2016;21(10):1250–1259. doi: 10.1634/theoncologist.2016-0062
7. Fader AN, Roque DM, Siegel E, et al. Randomized phase II trial of carboplatin-paclitaxel versus carboplatin-paclitaxel-trastuzumab in uterine serous carcinomas that overexpress human epidermal growth factor receptor 2/neu. *J Clin Oncol.* 2018;36(20): 2044–2051. doi: 10.1200/JCO.2017.76.5966
8. Shaeffer DT, Randall ME. Adjuvant radiotherapy in endometrial carcinoma. *Oncologist.* 2005;10(8):623–631. doi: 10.1634/theoncologist.10-8-623
9. Le Gallo M, Bell DW. The emerging genomic landscape of endometrial cancer. *Clin Chem.* 2014;60(1):98–110. doi: 10.1373/clinchem.2013.205740

10. Lokich E, Kole M, Raker C, et al. Molecular markers in uterine serous cancer: Correlation between endometrial biopsy and hysterectomy specimens. *Gynecol Oncol Rep.* 2019;29:98–101. doi: 10.1016/j.gore.2019.04.005
11. Schwab CL, Santin AD. Targeted therapy in the treatment of uterine serous carcinoma. *Pharmacogenomics.* 2015;16(2):97–99. doi: 10.2217/pgs.14.176
12. Meng X, Laidler LL, Kosmacek EA, et al. Induction of mitotic cell death by overriding G2/M checkpoint in endometrial cancer cells with non-functional p53. *Gynecol Oncol.* 2013; 128(3):461–469. doi: 10.1016/j.ygyno.2012.11.004
13. Houghton PJ. Everolimus. *Clin Cancer Res.* 2010;16: 1368–1372. doi: 10.1158/1078-0432.CCR-09-1314
14. Barrington DA, Dilley SE, Smith HJ, Straughn JM. Pembrolizumab in advanced recurrent endometrial cancer: A cost-effectiveness analysis. *Gynecol. Oncol.* 2019;153(2):381–384. doi: 10.1016/j.ygyno.2019.02.013

ОБ АВТОРАХ

Автор, ответственный за переписку:

Беришвили Александр Ильич, д.м.н., профессор;
адрес: Российская Федерация,
Москва, Ореховый бульвар, д. 28;
e-mail: aberishvili@yandex.ru; eLibrary SPIN: 1828-6147

Соавторы:

Иванов Юрий Викторович, д.м.н., профессор;
e-mail: ivanovkb83@yandex.ru, eLibrary SPIN: 3240-4335,
ORCID: <http://orcid.org/0000-0001-6209-4194>

Лебедев Дмитрий Петрович;
e-mail: lebedevdp@gmail.com; eLibrary SPIN: 4770-5722;
ORCID: <https://orcid.org/0000-0003-1551-3127>

Забозлаев Федор Георгиевич, д.м.н.;
e-mail: fزاب@mail.ru; eLibrary SPIN: 3259-9332

Кравченко Эдуард Васильевич;
e-mail: patan-st@mail.ru

Клыпа Татьяна Валерьевна, д.м.н.;
e-mail: tvklypa@gmail.com; eLibrary SPIN: 2349-8980;
ORCID: <https://orcid.org/0000-0002-2732-967X>

Кедрова Анна Генриховна, д.м.н.,
e-mail: kedrova.anna@gmail.com;
eLibrary SPIN: 3184-9760;
ORCID: <https://orcid.org/0000-0003-1031-9376>

AUTHOR'S INFO

The author responsible for the correspondence:

Aleksander I. Berishvili, M.D., Ph.D., Dr. Sci. (Med.), Professor;
address: 28, Orechovy boulevard,
Moscow 115682, Russia;
e-mail: aberishvili@yandex.ru; eLibrary SPIN: 1828-6147

Coauthors:

Yuri V. Ivanov, M.D., Ph.D., Dr. Sci. (Med.), Professor;
e-mail: ivanovkb83@yandex.ru, eLibrary SPIN: 3240-4335,
ORCID: <http://orcid.org/0000-0001-6209-4194>

Dmitry P. Lebedev;
e-mail: lebedevdp@gmail.com; eLibrary SPIN: 4770-5722;
ORCID: <https://orcid.org/0000-0003-1551-3127>

Fedor G. Zabozaev, M.D., Ph.D., Dr. Sci. (Med.);
e-mail: fزاب@mail.ru; eLibrary SPIN: 3259-9332

Edward V. Kravchenko;
e-mail: patan-st@mail.ru

Tatiana V. Klypa, M.D., Ph.D., Dr. Sci. (Med.);
e-mail: tvklypa@gmail.com; eLibrary SPIN: 2349-8980;
ORCID: <https://orcid.org/0000-0002-2732-967X>

Anna G. Kedrova, M.D., Ph.D., Dr. Sci. (Med.);
e-mail: kedrova.anna@gmail.com;
eLibrary SPIN: 3184-9760;
ORCID: <https://orcid.org/0000-0003-1031-9376>