

ОПЫТ ЭНДОСКОПИЧЕСКОГО ТРАНСКАПСУЛЯРНОГО НЕВРОЛИЗА ПОДМЫШЕЧНОГО НЕРВА: СЕРИЯ КЛИНИЧЕСКИХ СЛУЧАЕВ

Е.А. Беляк^{1,2}, Д.Л. Пасхин², Ф.Л. Лазко^{1,2}, С.А. Асратян², А.П. Призов^{1,2}, Д.С. Смирнов², М.Ф. Лазко^{1,2}

¹ Российский университет дружбы народов, Москва, Российская Федерация

² Городская клиническая больница имени В.М. Буянова, Москва, Российская Федерация

Обоснование. Посттравматическая нейропатия подмышечного нерва является довольно распространенным осложнением при травмах области плечевого сустава. Стандартным вмешательством в таких случаях является открытый невролиз подмышечного нерва, который в силу анатомического расположения нервного ствола достаточно травматичен, сопровождается относительно высокой частотой осложнений, обладает плохим косметическим эффектом. Малоинвазивной альтернативой открытому невролизу является эндоскопический хирургический подход.

Описание клинических случаев. За период с 2018 по 2021 г. нами прооперировано 5 пациентов с клинической картиной посттравматической нейропатии подмышечного нерва. Всем больным выполнены артроскопия плечевого сустава с диагностическим и лечебным компонентом, транскапсулярный эндоскопический невролиз подмышечного нерва по оригинальной методике. Статистическое сравнение параметров проводилось согласно критерию Манна–Уитни. Средний возраст пациентов — $44,4 \pm 14,9$ года. Интенсивность болевого синдрома до операции по шкале ВАШ — 7 ± 1 балл, через 6 мес после операции боль уменьшилась в среднем до $1 \pm 0,4$ балла ($p < 0,05$). Функция плечевого сустава до операции по шкале DASH — $77,6 \pm 6,9$ баллов, через 6 мес после операции — $12 \pm 5,2$ балла ($p < 0,05$). Сила дельтовидной мышцы до операции по шкале VMRC (M0–M5) — $2 \pm 0,4$ балла, после операции увеличилась до $4,6 \pm 0,5$ баллов ($p < 0,05$). Амплитуда движений в плечевом суставе до операции: сгибание $107 \pm 45,6^\circ$, отведение $102 \pm 49^\circ$, наружная ротация $22 \pm 13,6^\circ$, через 6 мес после операции возросла: сгибание $154 \pm 25,6^\circ$, отведение $156 \pm 22,4^\circ$, наружная ротация $50 \pm 8^\circ$ ($p < 0,05$). Толщина среднего пучка дельтовидной мышцы по данным УЗИ до операции — в среднем $7 \pm 0,8$ мм, через 6 мес после операции — $10,6 \pm 1,1$ мм ($p < 0,05$). **Заключение.** Полученные результаты позволяют охарактеризовать методику эндоскопического невролиза как воспроизводимую, малотравматичную и эффективную, позволяющую уменьшить интенсивность болевого синдрома и способствующую раннему восстановлению функции верхней конечности.

Ключевые слова: подмышечный нерв; эндоскопический невролиз; нейропатия; нейропатический болевой синдром; артроскопия плечевого сустава.

Для цитирования: Беляк Е.А., Пасхин Д.Л., Лазко Ф.Л., Асратян С.А., Призов А.П., Смирнов Д.С., Лазко М.Ф. Опыт эндоскопического транскапсулярного невролиза подмышечного нерва: серия клинических случаев. Клиническая практика. 2022;13(4):99–108. doi: <https://doi.org/10.17816/clinpract114767>

Поступила 21.11.2022

Принята 17.12.2022

Опубликована 30.12.2022

ОБОСНОВАНИЕ

Повреждения периферических нервов являются распространенной и актуальной проблемой современной медицины [1]. Посттравматическая нейропатия подмышечного нерва наиболее часто встречается при вывихе головки плечевой кости (от 5 до 54% случаев) [2]. В некоторых случаях повреждение подмышечного нерва возможно при выполнении травматолого-ортопедических операций: стабилизирующих вмешательств на плече по Латарже (до 1,8% случаев), остеосинтеза переломов проксимального

отдела плечевой кости, эндопротезирования плечевого сустава (до 1% случаев) и других операций [3–5]. В настоящее время в связи с ростом бытового, производственного и транспортного травматизма, развитием экстремальных видов спорта наблюдается рост числа травм периферических нервов, в том числе подмышечного [6]. Клинически повреждение подмышечного нерва проявляется слабостью и гипотрофией дельтовидной мышцы, нарушением чувствительности с развитием стойкого болевого синдрома. В связи со сложной анатомией плеча

EXPERIENCE OF ENDOSCOPIC TRANSCAPSULAR AXILLARY NERVE DECOMPRESSION: A SERIES OF CLINICAL CASES

E.A. Belyak^{1,2}, D.L. Pashkin², F.L. Lazko^{1,2}, S.A. Asratyan², A.P. Prizov^{1,2}, D.S. Smirnov², M.F. Lazko^{1,2}

¹ Peoples' Friendship University of Russia, Moscow, Russian Federation

² Moscow City Clinical Hospital in honor of V.M. Buyanov, Moscow, Russian Federation

Background: Posttraumatic axillary nerve neuropathy is a widely spread pathology, more often seen after a shoulder joint trauma. It can also appear as a complication after orthopedic surgeries, for example, after the Latarjet procedure for shoulder stabilization. The technique of open axillary nerve decompression is very popular but has a number of disadvantages: a large trauma of soft tissue, severe bleeding, a high rate of complications, and also a poor cosmetic effect. The endoscopic surgical technique of decompression is an effective and less traumatic alternative to open procedures. **Clinical case description:** We present the results of endoscopic transcapsular axillary nerve decompression in 5 patients with a clinical picture of neuropathic pain syndrome, hypoesthesia in the deltoid area, hypotrophy of the deltoid muscle, who were operated from 2018 to 2021. The mean age of patients was 44.4±14.9. An original surgical technique of decompression was developed and applied to all the patients which included arthroscopy of the shoulder joint with diagnostic and treatment components and transcapsular endoscopic axillary nerve decompression in the beach-chair position. The statistical analysis was performed using the Mann–Whitney U test. According to the VAS-scale, the severity of pain syndrome before the surgery was 6±4.6 points, while 6 months after the surgery it decreased to 1.4±0.5 points ($p < 0.05$). According to the DASH scale, the function of the shoulder joint before the surgery was 77.6±6.9 points, and 6 months after surgery it increased to 12±5.2 points ($p < 0.05$). According to the BMRC scale (M0–M5), the strength of the deltoid muscle before the surgery was 2±0.4 points, and after the surgery it increased to 4.4±0.5 points ($p < 0.05$). The range of motion in the shoulder joint was as follows: before the surgery — flexion 107±45.6°, extension 102±49°, external rotation 22±13.6°; 6 months after the surgery — flexion 154±25.6°, extension 156±22.4°, external rotation 50±8° ($p < 0.05$). The thickness of the middle portion of the deltoid muscle according to the US was 7.2±1.04 mm before the surgery, 11.8±1.44 mm after the surgery ($p < 0.05$). All the patients (100%) at a long-term follow-up noticed complete relief of pain and regression of the neurological symptoms. **Conclusion:** The achieved results allow us to characterize the method of endoscopic transcapsular decompression as a reproducible, minimally invasive and highly effective technique, providing pain relief to patients, curing neurological and intraarticular pathology, thus promoting early restoration of the upper limb function in the treated group of patients.

Keywords: axillary nerve; endoscopic decompression; neuropathy; neuropathic pain syndrome; shoulder arthroscopy.

For citation: Belyak EA, Pashkin DL, Lazko FL, Asratyan SA, Prizov AP, Smirnov DS, Lazko MF. Experience of Endoscopic Transcapsular Axillary Nerve Decompression: a Series of Clinical Cases. *Journal of Clinical Practice*. 2022;13(4):99–108. doi: <https://doi.org/10.17816/clinpract114767>

Submitted 21.11.2022

Revised 17.12.2022

Published 30.12.2022

нередко повреждение подмышечного нерва сочетается с травмой структур плечевого сустава: фиброзно-хрящевой губы, вращательной манжетой плеча, плечелопаточных связок, сухожилия длинной головки двуглавой мышцы плеча [7]. Лечение нейропатии подмышечного нерва начинается с консервативных методов: лечебная физкультура, физиотерапевтическое лечение, витаминотерапия, антихолинэстеразные препараты и др. Консервативная терапия, как

правило, дает хороший клинический эффект и восстановление функции нерва, однако в 10–15% случаев приходится прибегать к хирургии [8].

Стандартным вмешательством при посттравматической нейропатии подмышечного нерва является невролиз из протяженного кожного разреза (10–15 см) с тракцией крупных мышечных групп. С развитием эндоскопической техники встал вопрос о возможности выполнения эндоскопическо-

го невролиза, его преимуществах перед открытой хирургией, уточнении показаний и сравнении результатов лечения. Так, согласно проведенным метаанализам, эндоскопическая техника по эффективности не уступает открытому невролизу, вместе с тем позволяет снизить длительность нетрудоспособности, улучшить косметические результаты, уменьшить количество анальгетиков в послеоперационном периоде, осмотреть нервный ствол на более протяженном участке [9]. Малоинвазивный эндоскопический доступ имеет ряд преимуществ по сравнению с открытой хирургией: меньшая травматизация тканей, лучший косметический эффект, малый риск рецидивов, возможность одномоментной коррекции внутрисуставной патологии.

Таким образом, особенности анатомии подмышечного нерва, сложность хирургического доступа к средней трети ствола нерва, частое сочетание нейропатии с внутрисуставной патологией обозначили высокую актуальность выполнения нашего исследования и разработки комбинированной эндоскопической хирургической техники. Протокол исследования был одобрен Комитетом по этике медицинского института ФГАОУ ВО «Российский университет дружбы народов» (№ 7 от 21.04.2022).

КЛИНИЧЕСКИЕ ПРИМЕРЫ

О пациентах

В исследование вошли 5 мужчин с посттравматической нейропатией подмышечного нерва, которые были прооперированы на базе ГКБ имени Буянова ДЗМ с 2018 по 2021 г. Во всех случаях нейропатия сочеталась с внутрисуставной патологией. Средний возраст пациентов составил $44,4 \pm 14,9$ года. До операции интенсивность болевого синдрома по шкале ВАШ составляла в среднем 7 ± 1 см, функция плечевого сустава по шкале DASH — $77,6 \pm 6,9$ баллов, сила дельтовидной мышцы по шкале VMRC (M0–M5) — $2 \pm 0,4$ балла. Амплитуда движений в плечевом суставе до операции была следующей: сгибание $107 \pm 45,6^\circ$, отведение $102 \pm 49^\circ$, наружная ротация $10 \pm 9,6^\circ$. Толщина среднего пучка дельтовидной мышцы по данным УЗИ до операции составила в среднем $7 \pm 0,8$ мм, через 6 мес после операции — $10,6 \pm 1,1$ мм ($p < 0,05$). Возраст пациентов, этиология повреждения, а также сопутствующая суставная патология представлены в табл. 1.

Перед операцией проводилась общепринятая консервативная терапия в течение не менее 3 мес, которая включала электромиостимуляцию, лечеб-

Таблица 1 / Table 1

Общая характеристика пациентов, сопутствующей суставной патологии и объема хирургического вмешательства /

Overall characteristics of the patients, related joint pathology and the type of a surgical procedure

Пациент	Этиология нейропатии	Период консервативного лечения	Сопутствующая внутрисуставная патология (МРТ+диагностическая артроскопия)	Объем хирургического вмешательства
1. Ч.А., 38 лет	Вывих головки плеча	3 мес	Теносиновит сухожилия бицепса, дегенеративное повреждение фиброзной губы	Невролиз, тенотомия сухожилия бицепса, дебридмент фиброзной губы
2. Т.Д., 34 года	Операция Латарже	6 мес	Дегенеративное повреждение фиброзной губы, хондромалиция гленоида и головки плеча	Невролиз, дебридмент фиброзной губы, дебридмент участков хондромалиции гленоида и головки плеча
3. М.В., 74 года	Вывих головки плеча	3 мес	Массивное повреждение сухожилий вращающей манжеты плеча, теносиновит сухожилия бицепса, дегенеративное повреждение фиброзной губы	Невролиз, тенотомия сухожилия бицепса, дебридмент фиброзной губы, установка субакромиального спейсера
4. П.И., 24 года	Привычный вывих головки плеча	6 мес	Отрыв передней фиброзной губы	Невролиз, рефиксация передней фиброзной губы
5. Т.Д., 52 года	Вывих головки плеча	3 мес	Отрыв сухожилий вращающей манжеты плеча, дегенеративное повреждение фиброзной губы	Невролиз, шов вращающей манжеты плеча, дебридмент фиброзной губы

ную физкультуру, физиотерапевтическое лечение, витаминотерапию, прием антихолинэстеразных препаратов. Во всех случаях эффекта от проведенного консервативного лечения не было.

Решение вопроса о хирургическом вмешательстве принимал консилиум в ГКБ имени В.М. Буянова ДЗМ в составе врачей травматолога-ортопеда и нейрохирурга. Клинический осмотр включал оценку неврологического и ортопедического статуса. Интенсивность болевого синдрома оценивали по визуально-аналоговой шкале (ВАШ), функцию плечевого сустава — по шкале неспособности/симптомов руки, плеча и кисти (Disabilities of Arm, Shoulder and Hand, DASH), слабость в дельтовидной мышце — по шкале мышечной силы Британского совета медицинских исследований (British Medical Research Council, BMRC; M0–M5); измеряли амплитуду движений в плечевом суставе [10–12]. Для обследования выполняли рентгенографию плечевого сустава в 2 проекциях, магнитно-резонансную томографию (МРТ) плечевого сустава, ультразвуковое исследование (УЗИ) подмышечного нерва, стимуляционную электронейромиографию нервов верхней конечности.

Приведенный выше объем клинико-инструментального обследования позволил определить степень и уровень повреждения подмышечного нерва, выявить сопутствующую внутрисуставную патологию. Во всех случаях подтверждена анатомическая целостность подмышечного нерва с признаками его компрессии в области суставного отростка лопатки.

Для оценки степени гипотрофии дельтовидной мышцы выполняли УЗИ с измерением толщины мышцы в области среднего пучка. Для этого ультразвуковой датчик устанавливали продольно волокнам дельтовидной мышцы посередине латерального края акромиального отростка лопатки и производили измерение толщины мышцы на расстоянии 3 см от наружного края акромиального отростка лопатки.

Хирургическая техника комбинированного эндоскопического вмешательства

Техника комбинированного эндоскопического вмешательства подразумевает одномоментный ортопедический (артроскопия плечевого сустава) и нейрохирургический (эндоскопический невролиз) компонент. Операцию выполняли в положении пациента «пляжное кресло» под общей анестезией (эндотрахеальный наркоз). Использовали стандартную 30° оптику и стандартное оборудование для артроскопии крупных суставов. Доступ в полость сустава начинали с установки стандартного заднего порта в области «мягкой точки» [13]. Производили диагностическую артроскопию плечевого сустава с оценкой внутрисуставных структур (рис. 1).

После диагностического этапа артроскопии осуществляли лечебный этап по поводу внутрисуставной патологии, который включал тенотомию при явлениях теносиновита и повреждениях сухожилия длинной головки двуглавой мышцы плеча (рис. 2), восстановление вращательной манжеты плеча при ее повреждении, дебридмент при дегенеративных

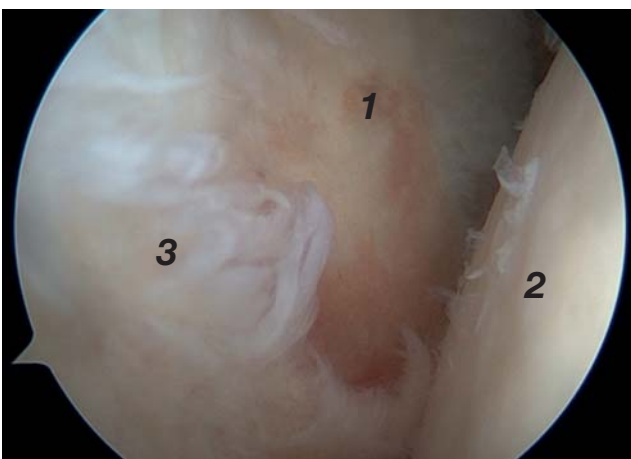


Рис. 1. Эндоскопическая картина плечевого сустава: 1 — суставной отросток лопатки; 2 — головка плечевой кости; 3 — дегенеративно-измененная задняя фиброзно-хрящевая губа.

Fig. 1. Endoscopic view of the shoulder joint: 1 — glenoid; 2 — humeral head; 3 — degenerated posterior labrum.

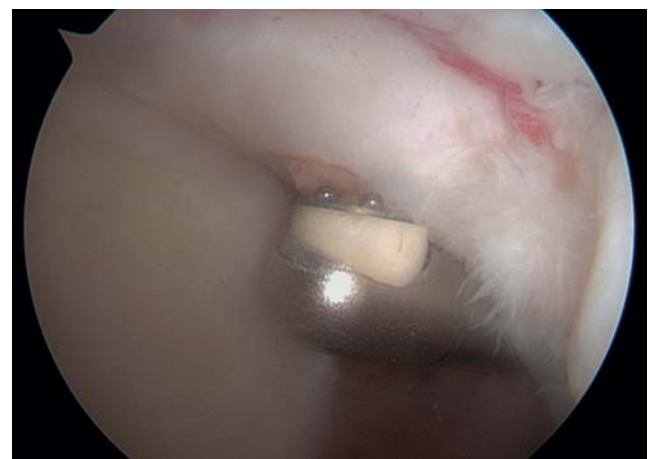


Рис. 2. Выполнение тенотомии сухожилия длинной головки бицепса.

Fig. 2. Performing the tenotomy of the long head of a biceps.

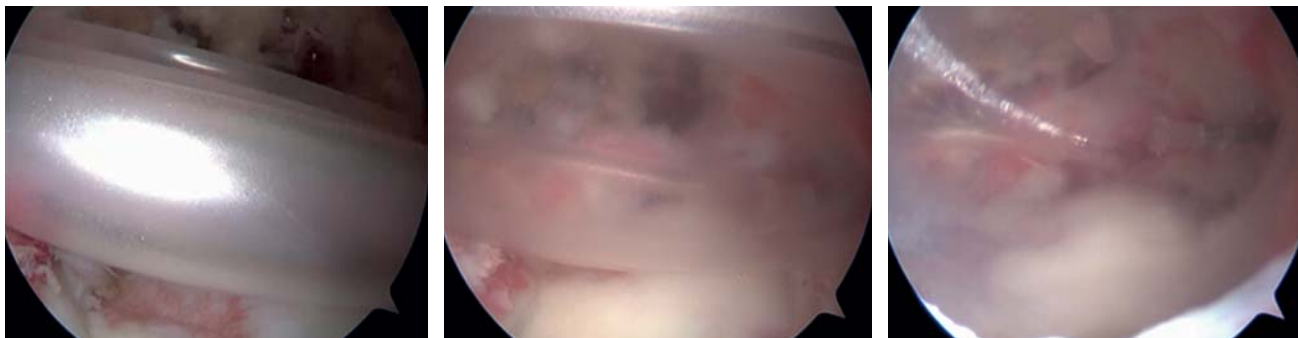


Рис. 3. Этапы имплантации субакромиального спейсера в связи с массивным разрывом сухожилий вращательной манжеты плеча.

Fig. 3. Stages of implantation of a subacromial spacer in the case of a massive rotator cuff rupture.

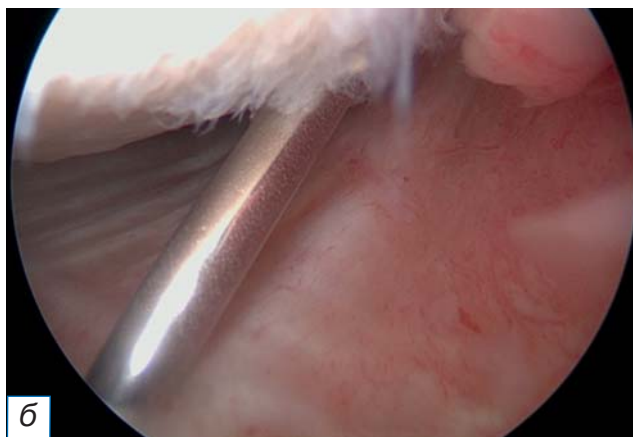
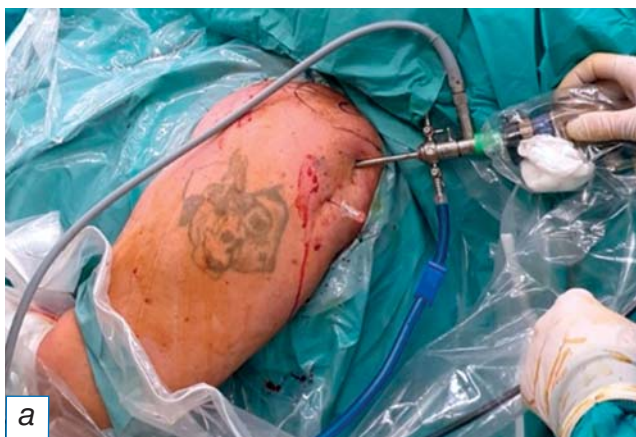

Рис. 4. Задненаружный доступ к плечевому суставу: а — введение спиальной иглы в проекции задненаружного доступа; б — визуализация кончика иглы в суставе на мониторе.

Fig. 4. Posterior access to the shoulder joint: а — introduction of a spinal needle in projection of postero-lateral portal; б — viewing on monitor of a needle tip in a joint.

изменениях фиброзно-хрящевой губы, дебридмент и абразивную хондропластику шейвером и аблятором при наличии хондромалиции головки плечевой кости и/или суставного отростка лопатки.

В одном случае выявлен массивный невосстанавливаемый разрыв сухожилия вращательной манжеты плеча, в связи с чем была осуществлена имплантация субакромиального спейсера [14] (рис. 3).

По завершении санации полости сустава приступали к выполнению доступа к подмышечному нерву. Артроскоп переводили в область нижнего кармана плечевого сустава. Под контролем спиальной иглы выполняли дополнительный задненаружный доступ (рис. 4). По направлению иглы формировали рабочий порт, в который вводили рабочий инструмент (рис. 5). Доступ к подмышечному нерву осуществляли за счет рассечения нижней капсулы сустава и последовательного разделения рубцовых тканей (рис. 6).

Во всех случаях было выявлено сдавление подмышечного нерва грубой рубцовой тканью. С целью его декомпрессии проводили наружный невролиз в этой области (рис. 7).

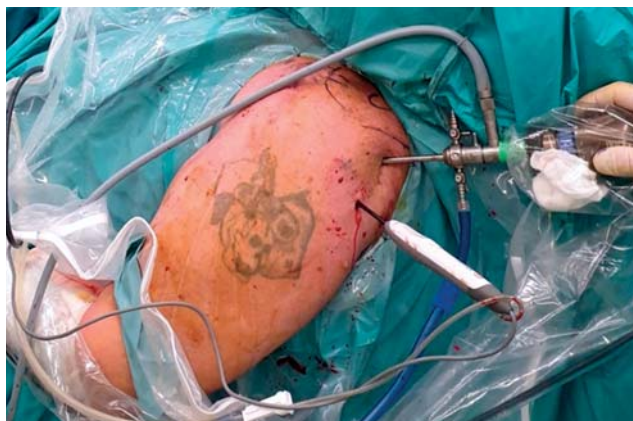

Рис. 5. Расположение артроскопа и рабочего инструмента при выполнении невролиза.

Fig. 5. Position of an arthroscope and an instrument during nerve decompression.

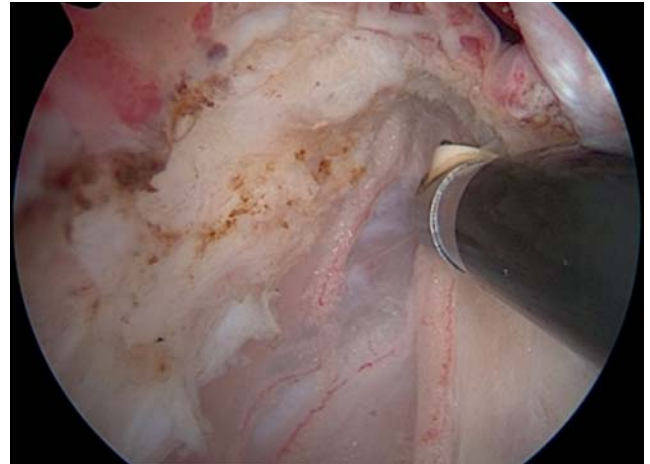
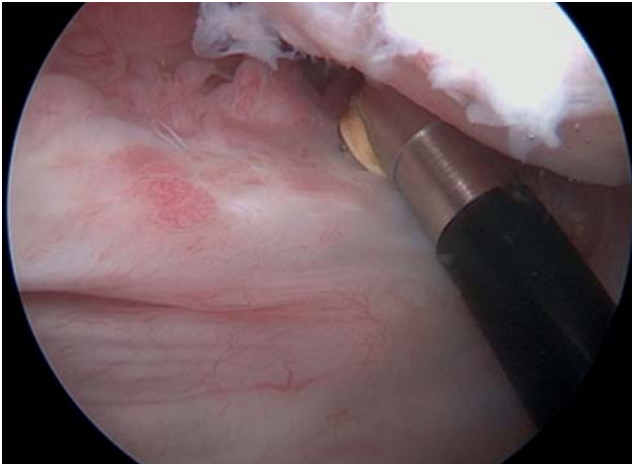


Рис. 6. Рассечение нижней капсулы плечевого сустава и доступ к подмышечному нерву.
Fig. 6. Inferior capsulotomy and axillary nerve approach.

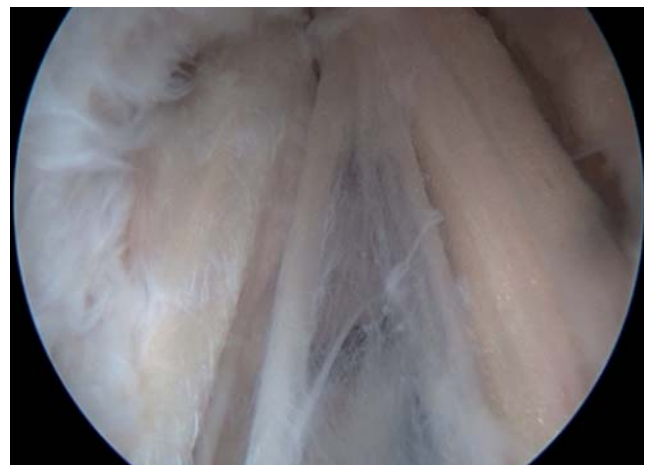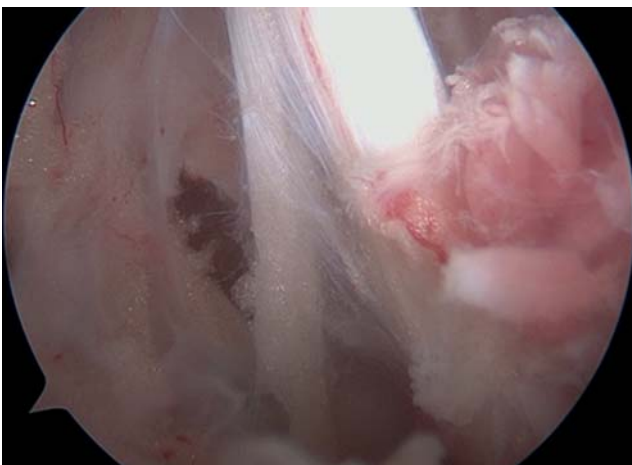
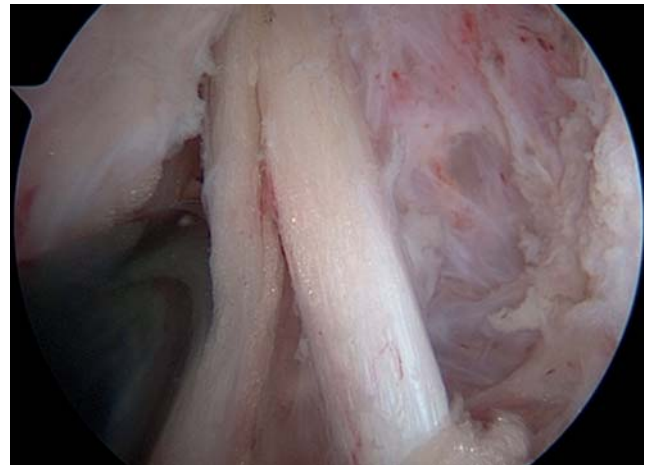
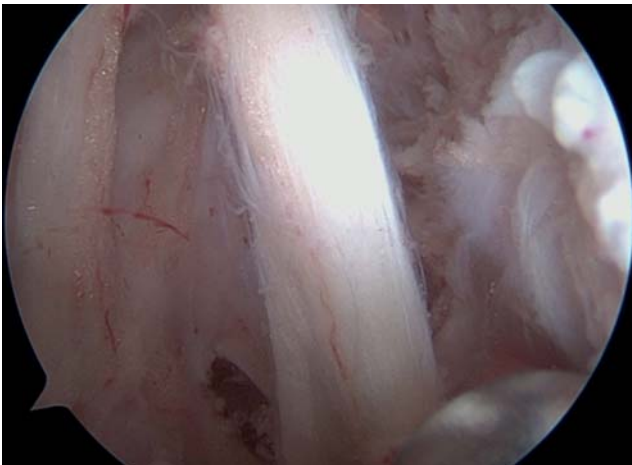


Рис. 7. Подмышечный нерв и отходящие ветви после выполнения неврилиза.
Fig. 7. Axillary nerve and its branches after performing the decompression.

Динамика и исходы

В послеоперационном периоде кроме перевязок проводили обезболивающую, антиагрегантную, метаболическую, сосудистую, нейротропную и витаминотерапию. Движения в суставе разрешали

на следующий день после операции. Сразу после операции возобновляли электромиостимуляцию. Курсы лечебной физкультуры и физиолечения начинали, как правило, через 2 нед после заживления послеоперационных ран.

У всех пациентов раны зажили первичным натяжением, швы снимали в среднем на 10-е сутки. При выполнении шва вращательной манжеты плеча и рефиксации фиброзной губы (пациенты № 4 и № 5) иммобилизация в косыночном ортезе занимала 4 нед. Осложнений в раннем и позднем послеоперационных периодах не отмечено.

Контрольный клинический осмотр пациентов с оценкой по диагностическим шкалам проводили через 3 и 6 мес с момента операции. Выполняли контрольное УЗИ дельтовидной мышцы. Через 6 мес после операции проводили стимуляционную электронейромиографию.

На контрольном осмотре через 3 мес пациенты отмечали снижение болевого синдрома, увеличение амплитуды движений в плечевом суставе, регрессирование неврологических расстройств. Интенсивность болевого синдрома по шкале ВАШ составила $2,8 \pm 1,04$ см, функция плечевого сустава по шкале DASH — $28,6 \pm 8,9$ балла; сила дельтовидной мышцы по шкале BMRC (M0–M5) увеличилась до $3,2 \pm 0,64$ баллов. Амплитуда движений в плечевом суставе также увеличилась: сгибание $143 \pm 31,4^\circ$, отведение $143 \pm 30,4^\circ$, наружная ротация $38 \pm 8,4^\circ$. Толщина среднего пучка дельтовидной мышцы по данным УЗИ увеличилась до $8,8 \pm 0,96$ мм.

На контрольном осмотре через 6 мес все пациенты отмечали значительное уменьшение болевого синдрома в области плечевого сустава, восстановление его функции. Клинически отмечалось увеличение амплитуды движений в плечевом суставе, увеличение объема дельтовидной мышцы, восстановление чувствительности в дельтовидной области (табл. 2; рис. 8). Интенсивность болевого синдрома по шкале ВАШ составила $1 \pm 0,4$ см ($p < 0,05$), функция плечевого сустава по шкале DASH — $12 \pm 5,2$ балла ($p < 0,05$); сила дельтовидной мышцы

по шкале BMRC (M0–M5) увеличилась до $4,6 \pm 0,48$ балла ($p < 0,05$). Амплитуда движений в плечевом суставе также увеличилась: сгибание $154 \pm 25,6^\circ$, отведение $156 \pm 22,4^\circ$, наружная ротация $50 \pm 8^\circ$ ($p < 0,05$). Толщина среднего пучка дельтовидной мышцы по данным УЗИ увеличилась до $10,6 \pm 1,12$ мм ($p < 0,05$). При стимуляционной электронейромиографии отмечалась положительная динамика в виде нарастания амплитуды M-ответа.

ОБСУЖДЕНИЕ

Высвобождение нервного ствола из рубцовой ткани при сохранении его анатомической целостности является эффективной и давно зарекомендовавшей себя операцией. Так, по данным литературы, после открытого невролиза подмышечного нерва улучшение отмечали 92% прооперированных [15–19]. Декомпрессия нерва приводит к восстановлению проведения электрического импульса по аксонам, улучшается кровоснабжение.

Частота послеоперационных осложнений в группе эндоскопического вмешательства ниже по сравнению с открытым доступом [20–22]. По данным H.S. Vasiliadis с соавт. [21], частота осложнений при открытой декомпрессии составляет 122 случая на 1000 операций против 76 при эндоскопическом вмешательстве. Исследования по эндоскопическому невролизу нервов (седалищного, подмышечного, малоберцового, большеберцового и других), к сожалению, ограничены малыми сериями или отдельными клиническими случаями. Артроскопический трансапсулярный невролиз подмышечного нерва впервые был описан P.J. Millett с соавт. в 2011 г. [23]. Авторами было прооперировано 9 пациентов с хроническими болями в плече. После вмешательства во всех случаях (100%) болевой синдром уменьшился.

Таблица 2 / Table 2

**Динамика исследуемых параметров после операции /
The studied parameters' dynamics after the surgery**

Показатель	До операции	Спустя 3 мес	Спустя 6 мес
Болевой синдром по ВАШ, см	7 [5; 9]	2,8* [1; 5]	1* [0; 2]
Дисфункция верхней конечности по DASH, балл	77,6 [64; 92]	28,6* [15; 42]	12* [5; 25]
Сила дельтовидной мышцы по BMRC, балл	2 [1; 3]	3,2* [2; 4]	4,6* [4; 5]
Сгибание, град.	107 [10; 150]	143* [60; 170]	154** [90; 170]
Отведение, град.	102 [10; 160]	143* [70; 170]	156** [100; 170]
Наружная ротация, град.	22 [0; 40]	38* [20; 50]	50* [35; 60]
Толщина дельтовидной мышцы, мм	7 [6; 9]	8,8* [8; 10]	10,6* [9; 12]

Примечание. * $p < 0,05$, ** $p > 0,05$.

Note: * $p < 0,05$, ** $p > 0,05$.

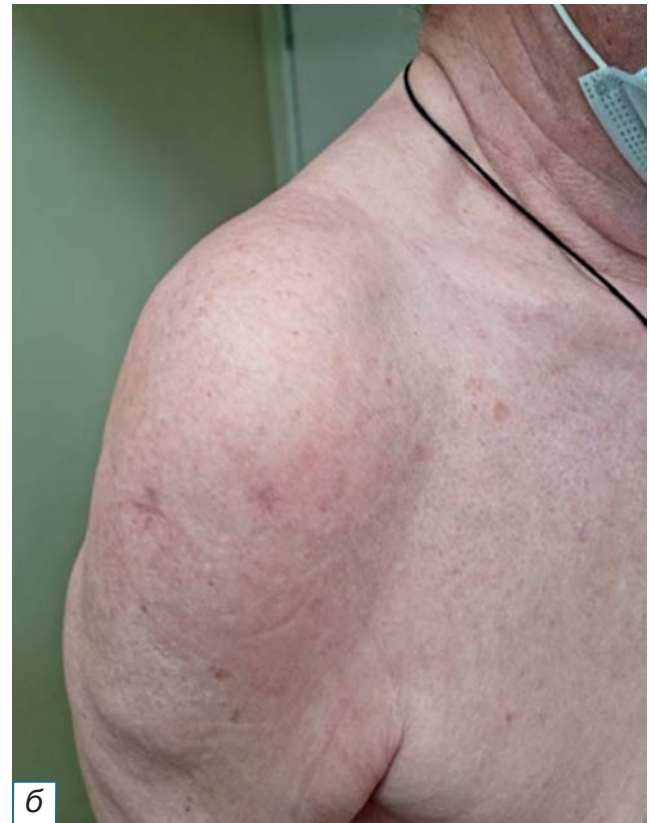
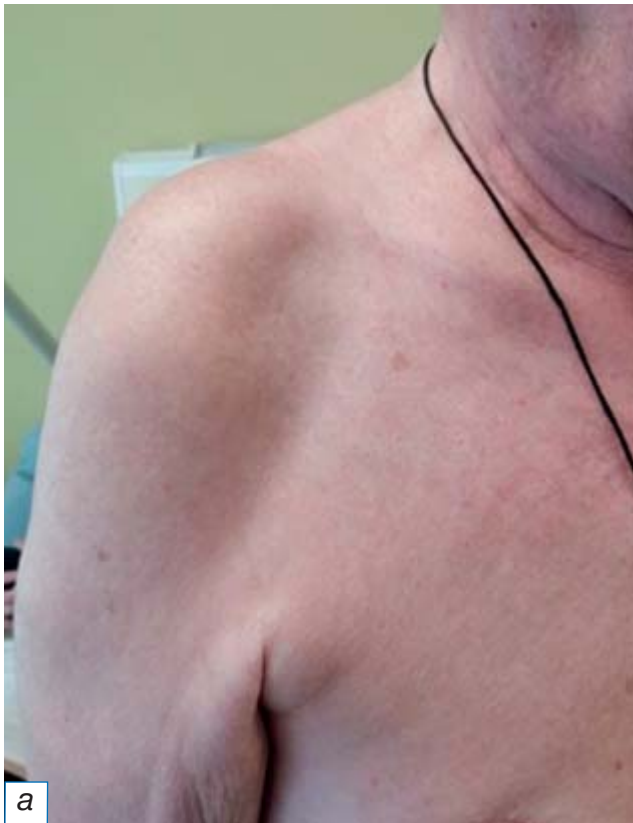
Рис. 8. Восстановление объема и контура дельтовидной мышцы после операции: а — вид до операции; б — через 6 мес после операции.

Fig. 8. Restoration of volume and contour of a deltoid muscle after the surgery: а — before the surgery; б — 6 months after the surgery.

Эндоскопия подмышечного нерва стала логическим продолжением развития артроскопической параартикулярной хирургии плечевого сустава, которая преобразовалась в концепцию комплексного артроскопического вмешательства на плечевом суставе (the comprehensive arthroscopic management procedure) [24–27].

У всех больных (100%) в нашем исследовании после невролиза были отмечены нарастание мышечной силы и регресс чувствительных расстройств. Послеоперационных осложнений в нашем наблюдении не было. Возможно, хороший клинический результат у всех пациентов и отсутствие послеоперационных осложнений в том числе связаны с небольшим количеством случаев и тщательным отбором пациентов для исследования.

В отечественной литературе отсутствуют сообщения о серии клинических наблюдений после эндоскопического невролиза подмышечного нерва. В данном исследовании хирургическая методика показала не только возможность одномоментного лечения патологии плечевого сустава, но и свои эффективность и безопасность.

Ограничение исследования

Исследование ограничено малой серией наблюдений, что требует дальнейшего изучения на большей группе пациентов.

ЗАКЛЮЧЕНИЕ

Методика эндоскопического трансапсулярного невролиза подмышечного нерва в сочетании с артроскопией плечевого сустава в нашем исследовании показала хорошие результаты в лечении пациентов с патологией подмышечного нерва и сопутствующей внутрисуставной патологией. Эндоскопический невролиз обладает рядом неоспоримых преимуществ по сравнению с открытой хирургией: значительно лучшим косметическим эффектом, меньшей травматизацией мягких тканей, быстрым послеоперационным восстановлением. Более того, данная методика позволяет одномоментно санировать полость плечевого сустава. Полученные первичные данные позволяют нам рекомендовать разработанную методику для терапии постравматической нейропатии подмышечного нерва на фоне патологии плечевого сустава.

ИНФОРМИРОВАННОЕ СОГЛАСИЕ

От пациента М. получено добровольное письменное информированное согласие на публикацию его изображений в медицинском журнале, включая электронную версию (дата подписания 10.10.2022).

INFORMED CONSENT

We received from the patient M. written informed permission for the publication of his pictures in medical journal, including its electronic version (date of signature 10.10.2022).

ДОПОЛНИТЕЛЬНАЯ ИНФОРМАЦИЯ

Вклад авторов. Е.А. Беляк, Д.Л. Пасхин — концепция и дизайн исследования, сбор и обработка материала, написание текста, редактирование; Ф.Л. Лазко — концепция и дизайн исследования; С.А. Асратян — редактирование; А.П. Призов — статистическая обработка; Д.С. Смирнов — сбор и обработка материала; М.Ф. Лазко — написание текста. Авторы подтверждают соответствие своего авторства международным критериям ICMJE (все авторы внесли существенный вклад в разработку концепции, проведение исследования и подготовку статьи, прочли и одобрили финальную версию перед публикацией).

Author contribution. E.A. Belyak, D.L. Paskhin — conception and design of the study, forming data, writing the text, editing; F.L. Lazko — conception and design of the study; S.A. Asratyan — editing of text; A.P. Prizov — statistical analysis; D.S. Smirnov — forming data and analysis; M.F. Lazko — writing the text of the article. The authors made a substantial contribution to the conception of the work, acquisition, analysis, interpretation of data for the work, drafting and revising the work, final approval of the version to be published and agree to be accountable for all aspects of the work.

Источник финансирования. Исследование и публикация статьи осуществлены на личные средства авторского коллектива.

Funding source. The study had no sponsorship.

Конфликт интересов. Авторы декларируют отсутствие явных и потенциальных конфликтов интересов, связанных с публикацией настоящей статьи.

Competing interests. The authors declare that they have no competing interests.

ЛИТЕРАТУРА / REFERENCES

- Sharp E, Roberts M, Žurada-Zielińska A, et al. The most commonly injured nerves at surgery: A comprehensive review. *Clin Anat.* 2021;34(2):244–262. doi: 10.1002/ca.23696
- Avis D, Power D. Axillary nerve injury associated with glenohumeral dislocation: A review and algorithm for management. *EFORT Open Rev.* 2018;3(3):70–77. doi: 10.1302/2058-5241.3.170003
- Griesser MJ, Harris JD, McCoy BW, et al. Complications and re-operations after Bristow-Latarjet shoulder stabilization: a systematic review. *J Shoulder Elbow Surg.* 2013;22(2):286–292. doi: 10.1016/j.jse.2012.09.009
- Bohsali KI, Wirth MA, Rockwood CA Jr. Complications of total shoulder arthroplasty. *J Bone Joint Surg Am.* 2006;88(10):2279–2292. doi: 10.2106/JBJS.F.00125
- Patel MS, Wilent WB, Gutman MJ, Abboud JA. Incidence of peripheral nerve injury in revision total shoulder arthroplasty: an intraoperative nerve monitoring study. *J Shoulder Elbow Surg.* 2021;30(7):1603–1612. doi: 10.1016/j.jse.2020.09.024
- Doi K, Muramatsu K, Hattori Y, et al. Restoration of prehension with the double free muscle technique following complete avulsion of the brachial plexus. Indications and longterm results. *J Bone Joint Surg Am.* 2000;82(5):652–666.
- Skedros JG, Henrie TR, Peterson MD. Rotator cuff tear following long-standing axillary neuropathy in a female motocross racer. *BMJ Case Rep.* 2018;2018:bcr2017223692. doi: 10.1136/bcr-2017-223692
- Кугуракова Г.М., Волкова К.М., Аблизен С.И. Опыт лечения больных нейропатией лицевого нерва в условиях отделения восстановительного лечения // *Здравоохранение Чувашии.* 2013. № 1. С. 61–64. [Kugurakova GM, Volkova KM, Ablyazin SI. Experience of treatment of patients with facial nerve neuropathy in conditions of rehabilitation treatment department. *Healthcare Chuvashia.* 2013;(1):61–64. (In Russ).]
- Li Y, Luo W, Wu G, et al. Open versus endoscopic carpal tunnel release: A systematic review and meta-analysis of randomized controlled trials. *BMC Musculoskelet Disord.* 2020;21(1):272. doi: 10.1186/s12891-020-03306-1
- Roy JS, MacDermid JC, Woodhouse LJ. Measuring shoulder function: A systematic review of four questionnaires. *Arthritis Rheum.* 2009;61(5):623–632. doi: 10.1002/art.24396
- Aids to the examination of the peripheral nervous system. 4-th edition. London: Elsevier Saunders; 2000. 68 p.
- Reed MD, van Nostran W. Assessing pain intensity with the visual analog scale: A plea for uniformity. *J Clin Pharmacol.* 2014;54(3):241–244. doi: 10.1002/jcph.250
- Erçakmak B, Beşer GC, Özsoy MH, et al. Mutlu hayran. Soft spot: The important zone at the standard posterior portal of shoulder arthroscopy. *Turk J Med Sci.* 2018;48(1):89–92. doi: 10.3906/arth-1708-54
- Лазко М.Ф., Маглаперидзе И.Г., Лазко Ф.Л., и др. Эффективность применения субакромиального баллона INSPACE в лечении пациентов с большими и массивными повреждениями вращательной манжеты плеча // *Медицинские новости Грузии (Georgian medical news).* 2021. № 6. С. 33–39. [Lazko MF, Maglaperidze IG, Lazko FL, et al. The effectiveness of the use of the INSPACE subacromial balloon in the treatment of patients with large and massive injuries of the rotator cuff of the shoulder. *Medical News Georgia (Georgian medical news).* 2021;(6):33–39. (In Russ).]
- Lee S, Saetia K, Saha S, et al. Axillary nerve injury associated with sports. *Neurosurg Focus.* 2011;31(5):E10. doi: 10.3171/2011.8.FOCUS11183
- Kline DG, Kim DH. Axillary nerve repair in 99 patients with 101 stretch injuries. *J Neurosurg.* 2003;99(4):630–636. doi: 10.3171/jns.2003.99.4.0630
- Gutkowska O, Martynkiewicz J, Mizia S, et al. Results of operative treatment of brachial plexus injury resulting from shoulder dislocation: A study with a long-term follow-up. *World Neurosurg.* 2017;105:623–631. doi: 10.1016/j.wneu.2017.06.059

18. Guerra WK, Baldauf J, Schroeder HW. Long-term results after microsurgical repair of traumatic nerve lesions of the upper extremities. *Zentralbl Neurochir.* 2007;68(4):195–199. doi: 10.1055/s-2007-985859
19. Chen WA, Schippert DW, Daws SB, et al. Surgical algorithm and results of isolated traumatic axillary nerve injuries. *J Reconstr Microsurg.* 2016;32(3):208–214. doi: 10.1055/s-0035-1565250
20. Buchanan PJ, Chieng LO, Hubbard ZS, et al. Endoscopic versus open in situ cubital tunnel release: A systematic review of the literature and meta-analysis of 655 patients. *Plast Reconstr Surg.* 2018;141(3):679–684. doi: 10.1097/PRS.0000000000004112
21. Vasilidis HS, Nikolakopoulou A, Shrier I, et al. Endoscopic and open release similarly safe for the treatment of carpal tunnel syndrome: A systematic review and meta-analysis. *PLoS One.* 2015;10(12):e0143683. doi: 10.1371/journal.pone.0143683
22. Aldekhayel S, Govshievich A, Lee J, et al. Endoscopic versus open cubital tunnel release: A systematic review and meta-analysis. *Hand (N Y).* 2016;11(1):36–44. doi: 10.1177/1558944715616097
23. Millett PJ, Gaskill TR. Arthroscopic trans-capsular axillary nerve decompression: Indication and surgical technique. *Arthroscopy.* 2011;27(10):1444–1448. doi: 10.1016/j.arthro.2011.05.003
24. Borrel F, Desmoineaux P, Delcourt T, Pujol N. Feasibility of arthroscopic decompression of the axillary nerve in the quadrilateral space: Cadaver study. *Orthop Traumatol Surg Res.* 2021;107(1):102762. doi: 10.1016/j.otsr.2020.102762
25. Mook WR, Petri M, Greenspoon JA, Millett PJ. The comprehensive arthroscopic management procedure for treatment of glenohumeral osteoarthritis. *Arthrosc Tech.* 2015;4(5):e435–441. doi: 10.1016/j.eats.2015.04.003
26. Millett PJ, Horan MP, Pennock AT, Rios D. Comprehensive arthroscopic management (CAM) procedure: Clinical results of a joint-preserving arthroscopic treatment for young, active patients with advanced shoulder osteoarthritis. *Arthroscopy.* 2013;29(3):440–448. doi: 10.1016/j.arthro.2012.10.028
27. Tao MA, Karas V, Riboh JC, et al. Management of the stiff shoulder with arthroscopic circumferential capsulotomy and axillary nerve release. *Arthrosc Tech.* 2017;6(2):e319–e324. doi: 10.1016/j.eats.2016.10.005

ОБ АВТОРАХ

Автор, ответственный за переписку:

Беляк Евгений Александрович, к.м.н.;

адрес: Россия, 117198, Москва,

ул. Миклухо-Маклая, д. 6;

e-mail: belyakevgen@mail.ru; eLibrary SPIN: 7337-1214;

ORCID: <https://orcid.org/0000-0002-2542-8308>

Соавторы:

Пасхин Дмитрий Львович;

e-mail: yas-moe@mail.ru; eLibrary SPIN: 8930-1390;

ORCID: <https://orcid.org/0000-0003-3915-7796>

Лазко Федор Леонидович, д.м.н.;

e-mail: fedor_lazko@mail.ru; eLibrary SPIN: 8504-7290;

ORCID: <https://orcid.org/0000-0001-5292-7930>

Асратян Саркис Альбертович, к.м.н.;

e-mail: dr.sako@mail.ru; eLibrary SPIN: 1037-4232;

ORCID: <https://orcid.org/0000-0001-8472-4249>

Призов Алексей Петрович, к.м.н.;

e-mail: aprizov@yandex.ru; eLibrary SPIN: 6979-6480;

ORCID: <https://orcid.org/0000-0003-3092-9753>

Смирнов Даниил Сергеевич;

e-mail: dan.smirnov@mail.ru;

ORCID: <https://orcid.org/0000-0002-2433-4027>

Лазко Максим Федорович;

e-mail: maxim_lazko@mail.ru;

ORCID: <https://orcid.org/0000-0001-6346-824X>

AUTHORS' INFO

The author responsible for the correspondence:

Evgeniy A. Belyak, MD, PhD;

address: 6, Miklukho-Maklaya street,

Moscow, 117198, Russia;

e-mail: belyakevgen@mail.ru; eLibrary SPIN: 7337-1214;

ORCID: <https://orcid.org/0000-0002-2542-8308>

Co-authors:

Dmitry L. Pashkin;

e-mail: yas-moe@mail.ru; eLibrary SPIN: 8930-1390;

ORCID: <https://orcid.org/0000-0003-3915-7796>

Fedor L. Lazko, MD, PhD;

e-mail: fedor_lazko@mail.ru; eLibrary SPIN: 8504-7290;

ORCID: <https://orcid.org/0000-0001-5292-7930>

Sarkis A. Asratyan, MD, PhD;

e-mail: dr.sako@mail.ru; eLibrary SPIN: 1037-4232;

ORCID: <https://orcid.org/0000-0001-8472-4249>

Aleksey P. Prizov, MD, PhD;

e-mail: aprizov@yandex.ru; eLibrary SPIN: 6979-6480;

ORCID: <https://orcid.org/0000-0003-3092-9753>

Daniil S. Smirnov;

e-mail: dan.smirnov@mail.ru;

ORCID: <https://orcid.org/0000-0002-2433-4027>

Maxim F. Lazko;

e-mail: maxim_lazko@mail.ru;

ORCID: <https://orcid.org/0000-0001-6346-824X>