

НЕПОСРЕДСТВЕННЫЕ РЕЗУЛЬТАТЫ ПРИМЕНЕНИЯ ДВУХ ТОРАКОСКОПИЧЕСКИХ АБЛЯЦИОННЫХ СТРАТЕГИЙ ПРИ ЛЕЧЕНИИ БОЛЬНЫХ С ИЗОЛИРОВАННОЙ ФОРМОЙ ФИБРИЛЛЯЦИИ ПРЕДСЕРДИЙ

А.С. Зотов¹, О.Ю. Пиданов², И.С. Османов¹, А.В. Троицкий¹, А.А. Силаев³, Э.Р. Сахаров¹, В.Н. Сухотин³, О.О. Шелест¹, Р.И. Хабазов¹, Д.А. Тимашков³

¹ Федеральный научно-клинический центр специализированных видов медицинской помощи и медицинских технологий Федерального медико-биологического агентства России, Москва, Российская Федерация

² Городская клиническая больница имени И.В. Давыдовского, Москва, Российская Федерация

³ Клиническая больница Управления делами Президента Российской Федерации, Москва, Российская Федерация

Обоснование. Торакоскопическая абляция является эффективным методом лечения пациентов с фибрилляцией предсердий. На сегодняшний день в клинической практике доступны два типа абляционных устройств для выполнения торакоскопической процедуры — Medtronic и AtriCure. Однако в современной клинической литературе недостаточно данных, посвященных сравнению этих двух торакоскопических стратегий. **Цель исследования** — сравнительный анализ непосредственных результатов лечения пациентов с фибрилляцией предсердий при использовании двух абляционных минимально инвазивных подходов торакоскопической абляции. **Методы.** В период с 2016 по август 2021 г. на базе двух центров 232 пациентам выполнена торакоскопическая абляция по поводу фибрилляции предсердий. Пациенты были разделены на 2 группы: в первой группе (n=140) применяли оборудование Medtronic, во второй (n=92) — AtriCure. Группы были сопоставимы по возрасту, полу, исходной тяжести состояния. Предоперационная диагностика включала лабораторные исследования, рентгенографию органов грудной клетки, электрокардиографию, суточное холтеровское мониторирование, эхокардиографию. В исследовании представлено сравнение двух групп по характеру и частоте развития интра- и послеоперационных осложнений, особенностям течения раннего послеоперационного периода. **Результаты.** По характеру и частоте интраоперационных осложнений группы 1 и 2 сопоставимы между собой — 4,3 и 1,1% соответственно ($p > 0,05$). Послеоперационные осложнения развились у 6 (4,3%) пациентов 1-й группы и у 5 (5,4%) пациентов 2-й группы ($p > 0,05$). При выписке из стационара синусовый ритм зарегистрирован в 93,6 и 85,9% случаев соответственно ($p < 0,05$). **Заключение.** Обе методики продемонстрировали сопоставимые непосредственные результаты при лечении пациентов с изолированной формой фибрилляции предсердий. Необходимы дальнейшие исследования для оценки эффективности этих стратегий в отдаленном периоде.

Ключевые слова: абляция; фибрилляция предсердий; торакоскопическая абляция.

Для цитирования: Зотов А.С., Пиданов О.Ю., Османов И.С., Троицкий А.В., Силаев А.А., Сахаров Э.Р., Сухотин В.Н., Шелест О.О., Хабазов Р.И., Тимашков Д.А. Непосредственные результаты применения двух торакоскопических абляционных стратегий при лечении больных с изолированной формой фибрилляции предсердий. *Клиническая практика*. 2022;13(3):5–16. doi: <https://doi.org/10.17816/clinpract110719>

Поступила 31.08.2022

Принята 09.09.2022

Опубликована 30.09.2022

ОБОСНОВАНИЕ

Торакоскопическая абляция является эффективным методом лечения пациентов с фибрилляцией предсердий: методика продемонстрировала безопасность и высокую свободу от аритмии при лечении пациентов с изолированной формой фибрилляции предсердий в сравнении с эндокардиальной катетерной абляцией, при этом данная проце-

дура менее инвазивна, чем операция «лабиринт III» (cut and sew) [1, 2]. Ранее проведенные электрофизиологические исследования продемонстрировали важную роль задней стенки левого предсердия в патогенезе фибрилляции предсердий [3–8], поэтому полноценная изоляция задней стенки левого предсердия является критически важным компонентом при лечении аритмии [9].

SHORT-TERM RESULTS OF TWO STRATEGIES IN THORACOSCOPIC ABLATION FOR LONE ATRIAL FIBRILLATION

A.S. Zotov¹, O.Yu. Pidanov², I.S. Osmanov¹, A.V. Troitsky¹, A.A. Silaev³, E.R. Sakharov¹,
V.N. Sukhotin³, O.O. Shelest¹, R.I. Khabazov¹, D.A. Timashkov³

¹ Federal Scientific and Clinical Center for Specialized Medical Assistance and Medical Technologies of the Federal Medical Biological Agency, Moscow, Russian Federation

² Clinical City Hospital named after I.V. Davydovsky, Moscow, Russian Federation

³ Federal State Budget Institution Clinical hospital, Moscow, Russian Federation

Background: Thoracoscopic ablation is an effective treatment of patients with atrial fibrillation. Nowadays, 2 types of ablative devices are available in clinical practice allowing one to perform the thoracoscopic procedure — Medtronic and AtriCure. However, the contemporary clinical literature does not have enough data that would compare these two approaches. **Aims:** to perform a comparative analysis of the short-term results of two minimally invasive strategies in thoracoscopic ablation for atrial fibrillation. **Methods:** 232 patients underwent thoracoscopic ablation for atrial fibrillation in two clinical centers for the period from 2016 to August 2021. The patients were divided into 2 groups. The first group was represented by those patients to whom a Medtronic device was applied (n=140), the second group was treated with an AtriCure device (n=92). The patients were comparable in their age, gender, initial severity of the condition. The follow-up consisted of laboratory tests, chest X-ray, electrocardiography, 24-hour Holter monitor, echocardiography. The structure and prevalence of postoperative and intraoperative complications, specifics of the postoperative period were compared between the two groups. **Results:** According to the structure and prevalence of intraoperative complications the 2 groups are comparable to each other: 4.3% and 1.1% for the 1st group and 2nd group, respectively ($p > 0.05$). The postoperative complications had developed in 6 (4.3%) and 5 (5.4%) patients in groups 1 and 2, respectively ($p > 0.05$). At the time of discharge from hospital, a sinus rhythm was registered in 93.6% of patients (1st group), and 85.9% (2nd group) ($p < 0.05$). **Conclusions:** Both strategies have demonstrated comparable short-term results in patients with lone atrial fibrillation. A further research is needed to evaluate the effectiveness of this strategy in a long-term period.

Keywords: ablation technique; atrial fibrillation; surgery; thoracoscopic ablation.

For citation: Zotov AS, Pidanov OYu, Osmanov IS, Troitsky AV, Silaev AA, Sakharov ER, Sukhotin VN, Shelest OO, Khabazov RI, Timashkov DA. Short-Term Results of Two Strategies in Thoracoscopic Ablation for Lone Atrial Fibrillation. *Journal of Clinical Practice*. 2022;13(3):5–16.
doi: <https://doi.org/10.17816/clinpract110719>

Submitted 31.08.2022

Revised 09.09.2022

Published 30.09.2022

Торакоскопическая абляция позволяет выполнить изоляцию антрального отдела легочных вен в сочетании с изоляцией задней стенки левого предсердия и тем самым формирование схемы «коробочка» (box lesion). На сегодняшний день в клинической практике доступны два типа абляционных устройств для выполнения процедуры: радиочастотный генератор и электрод компании Medtronic (биполярный, ирригационный) и радиочастотный генератор AtriCure с двумя типами электродов (биполярные, неирригационные) (рис. 1, 2). В современной клинической литературе мы встретили всего одну работу, посвященную сравнению эффективности и безопасности этих двух подходов [10].

Цель исследования. В нашем исследовании мы попытались провести сравнительный анализ непосредственных результатов лечения при использовании двух стратегий торакоскопической абляции (с использованием оборудования Medtronic и AtriCure) у пациентов с фибрилляцией предсердий.

МЕТОДЫ

Дизайн исследования

Исследование двухцентровое, ретроспективное.

Условия проведения

Торакоскопическая абляция с применением оборудования Medtronic выполнялась на базе ФГБУ «Федеральный научно-клинический центр специа-

лизированных видов медицинской помощи и медицинских технологий ФМБА России», с применением оборудования AtriCure — на базе ФГБУ «Клиническая больница» Управления делами Президента Российской Федерации

Критерии включения:

- персистирующая или длительно персистирующая форма фибрилляции предсердий;
- возраст старше 18 лет;
- безуспешность консервативной терапии с применением антиаритмических препаратов I и III классов (классификация Vaughan Williams);
- отсутствие выраженной структурной патологии сердца, требующей оперативного лечения.

Критерии исключения:

- вторичная фибрилляция предсердий по обратимой причине (перикардит, гипертиреоз, ТЭЛА, пневмония, гипокалиемия др.);
- оперативные вмешательства на органах грудной клетки или органах средостения;
- возраст менее 18 лет;
- наличие показаний к операции на открытом сердце в условиях искусственного кровообращения;
- сердечная недостаточность с фракцией выброса менее 30%;
- наличие в анамнезе острого нарушения мозгового кровообращения давностью менее 3 мес;
- острый инфаркт миокарда или коронарное стентирование давностью менее 3 мес;
- активная системная инфекция;
- тромбоз ушка левого предсердия, выявленный за сутки до операции;
- гемодинамически значимое атеросклеротическое поражение коронарных артерий и ишемия миокарда на момент определения показаний к операции (подтверждены функциональными методами исследования и выполнением коронарографии);
- наличие противопоказаний к приему прямых и непрямых антикоагулянтов;
- наличие сопутствующих заболеваний других органов и систем, которые могут привести к смерти в течение первых 2 лет после операции.

Описание медицинского вмешательства

Клинические данные были собраны из электронной информационной базы пациентов обеих больниц и ретроспективно проанализированы. В каж-



а



б

Рис. 1. Оборудование Medtronic: а — биполярный ирригационный зажим-электрод Medtronic Cardioblade Gemini-S; б — радиочастотный генератор Cardioblade Generator 68000.

Fig. 1. Medtronic equipment: а — bipolar ablative device (clamping-electrode) Medtronic Cardioblade Gemini-S; б — cardioblade Generator 68000 RF generator.

дом из 2 центров применялась исключительно одна стратегия торакоскопической абляции: с применением оборудования Medtronic или AtriCure. Общим для обеих стратегий является проведение операции в условиях общей анестезии с использованием раздельной легочной вентиляции и применением зажимного электрода при изоляции антрального отдела легочных вен. Однако изоляция задней стенки левого предсердия при применении оборудования AtriCure производится с помощью линейного электрода, тогда как при использовании оборудования Medtronic схема «box lesion» формируется при помощи поочередной абляции с правой и левой стороны электродом зажимного типа (т.е. конструкция электрода позволяет достичь схемы «box lesion», поочередно воздействуя с правой и левой стороны). Схема изоляции антрального отдела легочных вен и задней стенки левого предсердия с применением оборудования Medtronic и AtriCure представлена на рис. 3.

Подробно процедура проведения торакоскопической абляции фибрилляции предсердий с при-



Рис. 2. Оборудование AtriCure: а — биполярный зажим-электрод Isolator EMR2, правый; б — биполярный зажим-электрод Isolator EML2, левый; в — электрод для выполнения линейной абляции MLP1; г — радиочастотный генератор AtriCure.

Fig. 2. AtriCure equipment: а — bipolar clamping-electrode Isolator EMR2, right; б — bipolar clamping-electrode Isolator EML2, left; в — electrode for linear ablation MLP1; г — radio frequency generator AtriCure.

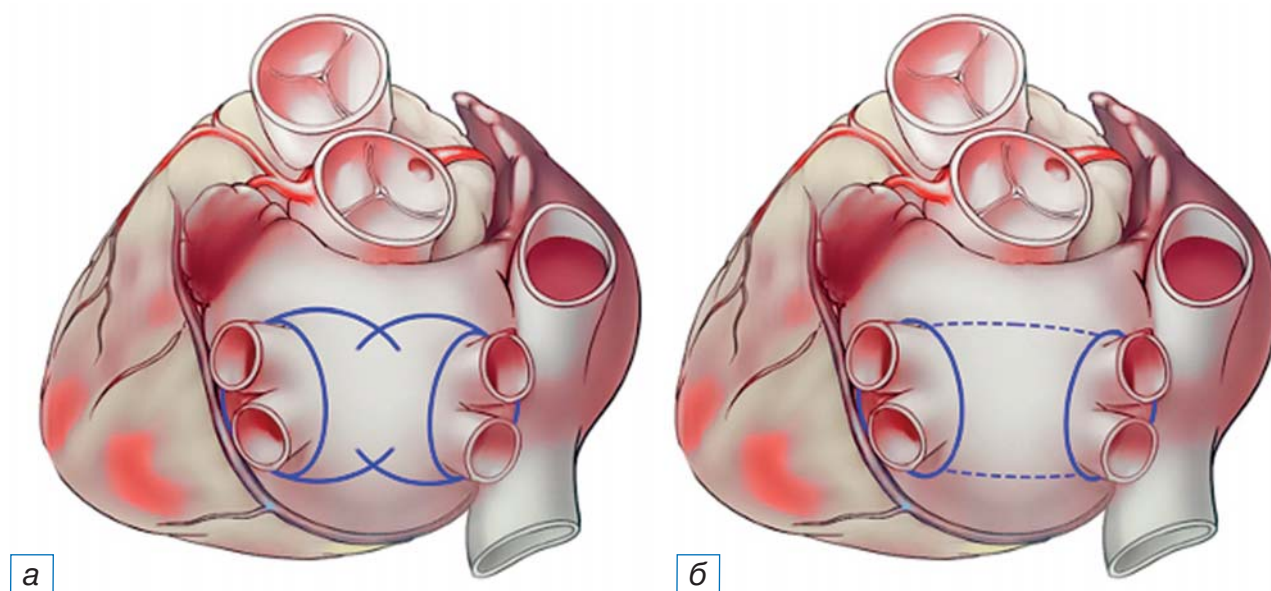


Рис. 3. Схема изоляции антрального отдела легочной вены и задней стенки левого предсердия с применением оборудования Medtronic (а) и AtriCure (б).

Примечание. Сплошной линией отображены абляционные линии, сформированные зажимом-электродом, пунктирной — абляционные линии, сформированные линейным электродом.

Fig. 3. Pattern of isolation of the antrum of the pulmonary veins and the posterior wall of the left atrium using Medtronic equipment (а) and AtriCure (б).

Note: The solid line shows the ablation lines formed by the clamping electrode, the dotted line shows the ablation lines formed by the linear electrode.

менением разных методик описана нами в ранее изданном руководстве и в работах зарубежных авторов [11, 12].

Заключительным этапом обеих методик является резекция ушка левого предсердия с целью снижения риска тромбозмембральных событий и возможного последующего прекращения приема антикоагулянтных препаратов. Резекция ушка левого предсердия выполнялась с помощью эндоскопического степлера 60 мм (Endo GIA Universal Stapler, США) (рис. 4).

По завершении абляционных процедур в обоих случаях проверяли блок проведения и при необходимости производили дополнительные абляционные воздействия. Пациентам, не восстановившим синусовый ритм, проводилась электроимпульсная терапия. В случае сохранявшейся фибрилляции предсердий после электроимпульсной терапии пациентов переводили в реанимационное отделение, где проводилось насыщение амиодароном с последующей повторной электроимпульсной терапией.

Этическая экспертиза

Исследование одобрено Локальным этическим комитетом ФГБУ ФНКЦ ФМБА России.

РЕЗУЛЬТАТЫ

Участники исследования

В период с 2016 по август 2021 г. на базе двух московских центров 232 пациентам была выполнена торакоскопическая абляция по поводу фибрилляции предсердий. Данные пациентов были разделены на 2 группы в зависимости от способа проведения операции и типу применяемого оборудования: в 1-й группе ($n=140$) — Medtronic; во 2-й группе ($n=92$) — AtriCure. Группы были сопоставимы по основным клинико-демографическим показателям; статистически значимая разница отмечена в распределении пациентов по форме течения фибрилляции предсердий и классу сердечной недостаточности по классификации NYHA ($p < 0,001$) (табл. 1). Распределение пациентов по риску развития тромбозмембральных осложнений (CHA₂DS₂-VASc Score) и кровотечений (HAS-BLED Score) представлено в табл. 2 и 3 соответственно.

Все пациенты, госпитализированные в стационар для проведения хирургической абляции, прошли комплексное предоперационное обследование, которое включало лабораторные и инструментальные методы диагностики (табл. 4). Диагноз фиб-

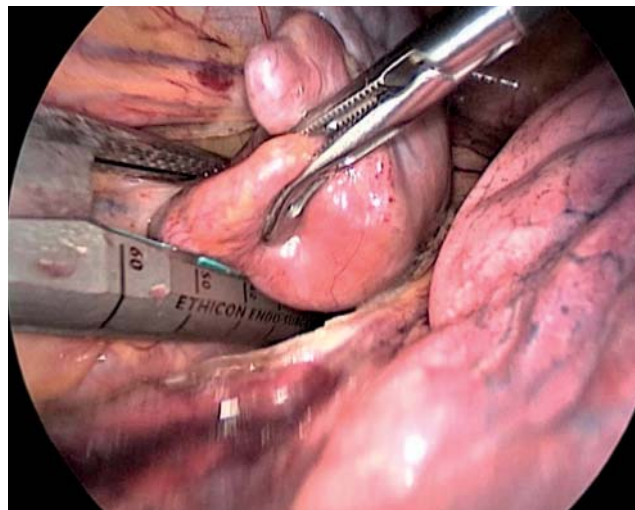


Рис. 4. Позиционирование степлера при резекции ушка левого предсердия.

Fig. 4. Positioning of the stapler during resection of the left atrium appendage.

рилляции предсердий выставлялся на основании современных рекомендаций и критериев, принятых международным медицинским сообществом [13].

Показатели эхокардиографии на предоперационном этапе представлены в табл. 5, интраоперационные данные — в табл. 6.

Основные результаты исследования

При анализе операционных данных в исследуемых группах мы получили достоверное различие по продолжительности оперативного вмешательства, но подобное различие было обусловлено тем, что абляция на оборудовании Medtronic выполнялась в модифицированном виде — с изменением кривизны электрода и увеличением количества аппликаций [14], и, как следствие, время абляции так же статистически значимо различалось между группами (рис. 5). Кроме того, была получена разница по такому показателю, как время пребывания в реанимации: одни (1; 1) и двое (2; 2) суток для 1-й и 2-й группы соответственно ($p < 0,001$).

Для анализа периоперационных осложнений в исследуемых группах мы использовали систематическую классификацию осложнений, предложенную нашими коллегами [15]. Согласно описанной авторами классификации, все осложнения делятся на два класса: так называемые «малые» и «большие» осложнения. Характер и частота развития интраоперационных и послеоперационных осложнений (в течение 30 дней после операции) представлены в табл. 7.

Таблица 1 / Table 1

**Предоперационная характеристика пациентов /
Preoperative characteristics of patients**

Показатель	Группа Medtronic (n=140)	Группа AtriCure (n=92)	p-value
Возраст, лет	59 (53,3; 64)	56,5 (49,61)	>0,05
Число пациентов мужского/женского пола, n (%)	110 (78,6)/30 (21,4)	62 (67,4)/30 (32,6)	>0,05
Продолжительность фибрилляции предсердий, лет	5 (2; 9,7)	4 (2; 7)	>0,05
Индекс массы тела, кг/м ²	29 (26; 33)	29 (27; 32)	>0,05
Артериальная гипертензия, n (%)	106 (75,7)	71 (77,2)	>0,05
Ишемическая болезнь сердца, n (%)	39 (27,9)	32 (34,8)	>0,05
Патология щитовидной железы, n (%)	30 (21,4)	21 (22,8)	>0,05
ХОБЛ, n (%)	13 (9,3)	15 (16,3)	>0,05
Патология почек, n (%)	14 (10)	12 (13)	>0,05
Сахарный диабет, n (%)	14 (10)	11 (12)	>0,05
ОНМК/ТИА, n (%)	11 (7,9)	4 (4,3)	>0,05
Форма фибрилляции предсердий, n (%)			
• Пароксизмальная	17 (12,1)	13 (14,1)	<0,001
• Персистирующая	38 (27,1)	58 (63)	
• Длительно персистирующая	85 (60,7)	21 (22,8)	
Индекс по EHRA, n (%)			
• I	30 (21,4)	22 (23,9)	>0,05
• II	87 (62,6)	46 (50)	
• III	23 (16,4)	23 (25)	
• IV	-	1 (1,1)	
Функциональный класс по NYHA, n (%)			
• 0	35 (25)	10 (10,9)	<0,001
• I	17 (12,1)	41 (44,6)	
• II	79 (56,4)	36 (39,1)	
• III	9 (6,4)	5 (5,4)	

Примечание. Количественные данные представлены в виде Me (Q₁; Q₃), где Me — медиана, Q₁ и Q₃ — нижний и верхний квартили соответственно. Полужирным шрифтом выделены достоверные результаты. ХОБЛ — хроническая обструктивная болезнь легких; ОНМК — острое нарушение мозгового кровообращения; ТИА — транзиторная ишемическая атака; EHRA (European Heart Rhythm Association) — шкала оценки симптомов, обусловленных фибрилляцией предсердий; NYHA (New York Heart Association) — Нью-Йоркская классификация функционального класса сердечной недостаточности.

Note: Quantitative data are presented as Me (Q₁; Q₃), where Me is the median, Q₁ and Q₃ are the lower and upper quartiles, respectively. True results are highlighted in bold. ХОБЛ — chronic obstructive pulmonary disease; ОНМК — cerebrovascular accident; ТИА — transient ischemic attack; EHRA (European Heart Rhythm Association) — Scale of Atrial Fibrillation related Symptom; NYHA — New York Heart Association functional classification of heart failure.

Таблица 2 / Table 2

**Распределение пациентов по шкале CHA2DS2-VASC Score /
Distribution of patients according to CHA2DS2-VASC Score**

Риск тромбоземболических осложнений		CHA2DS2-VASC Score							Всего
		0	1	2	3	4	5	6	
Группа Medtronic (n=140)	количество	3	25	55	32	17	5	3	140
	% в группе	2,1	17,9	39,3	22,9	12,1	3,6	2,1	100
Группа AtriCure (n=92)	количество	4	9	19	35	18	7	0	92
	% в группе	4,3	9,8	20,7	38,0	19,6	7,6	0,0	100

Таблица 3 / Table 3

**Распределение пациентов по шкале HAS-BLED Score /
Distribution of patients according to the risk of bleeding according to HAS-BLED Score**

Риск геморрагических осложнений		HAS-BLED Score					Всего
		0	1	2	3	4	
Группа Medtronic (n=140)	количество	28	59	35	13	5	140
	% в группе	20,0	42,1	25	9,3	3,6	100
Группа AtriCure (n=92)	количество	9	16	51	13	3	92
	% в группе	9,8	17,4	55,4	14,1	3,3	100

Таблица 4 / Table 4

**Алгоритм предоперационного обследования /
Algorithm of preoperative evaluation**

Методы исследования	
Лабораторные	Инструментальные
<ul style="list-style-type: none"> • Клинический анализ крови • Биохимический анализ крови (аланинаминотрансфераза, аспартатаминотрансфераза, креатинин, амилаза, общий билирубин) • Короткая коагулограмма • Общий анализ мочи • pro-BNP (натрийуретический пептид типа B) • Гормоны щитовидной железы • HBsAg (поверхностный антиген вируса гепатита B), anti-HCV (антитела к вирусу гепатита C), RW (реакция Вассермана), ВИЧ (вирус иммунодефицита человека) 	<ul style="list-style-type: none"> • Эхокардиография • Чреспищеводная эхокардиография • Коронарная ангиография (по показаниям) • Фиброгастроудоденоскопия • Ультразвуковое дуплексное сканирование брахиоцефальных артерий • Ультразвуковое дуплексное сканирование вен нижних конечностей • Ультразвуковое дуплексное сканирование артерий нижних конечностей • Функция внешнего дыхания • Компьютерная томография / рентгенография органов грудной клетки

Таблица 5 / Table 5

**Параметры эхокардиографии на предоперационном этапе /
Preoperative echocardiographic parameters**

Параметры эхокардиографии	Группа Medtronic (n=140)	Группа AtriCure (n=92)	p-value
Фракция выброса левого желудочка, %	57 (53; 60)	63 (58; 68)	>0,05
Индексированный объем левого предсердия, мл/м ²	41 (35; 47)	40,5 (33; 49)	>0,05
Конечно-диастолический объем левого желудочка, мл	108 (95; 130)	113 (96; 134)	>0,05
Конечно-диастолический объем левого желудочка, мл	47 (38; 59)	41 (35; 55)	>0,05

Примечание. Количественные данные представлены в виде Me (Q₁; Q₃), где Me — медиана, Q₁ и Q₃ — нижний и верхний квартили соответственно.

Note: Quantitative data are presented as Me (Q₁; Q₃), where Me is the median, Q₁ and Q₃ are the lower and upper quartiles, respectively.

В нашем исследовании не отмечено летальных исходов. Интраоперационные кровотечения, потребовавшие конверсии доступа, развились у 6 (4,3%) пациентов 1-й группы (причем в двух случаях была выполнена торакотомия) и у 1 (1,1%) пациента 2-й группы ($p > 0,05$).

В структуре послеоперационных осложнений в обеих группах большая часть (>50%) пришлась на «малые» осложнения, которые не повлияли на прог-

ноз и дату выписки пациентов из стационара. Если же оценивать только «большие» (жизнеугрожающие) осложнения, то их процент в нашем исследовании был на приемлемом уровне — у 2 (1,4%) и 1 (1,1%) пациента 1-й и 2-й группы соответственно.

Характер ритма при выписке из стационара представлен в табл. 8. Синусовый ритм зарегистрирован в 1-й группе у 93,6% пациентов, во 2-й группе — у 85,9% ($p < 0,05$).

Интраоперационные данные /
Intraoperative data

Интраоперационные показатели	Группа Medtronic (n=140)	Группа AtriCure (n=92)	p-value
Продолжительность операции, мин	145,5 (120; 172,5)	130 (105; 150)	0,02
Продолжительность абляции, мин	32 (30,7; 39,8)	22 (20,5; 24)	0,001
Резекция ушка левого предсердия, количество пациентов, n (%)	138 (98,6)	85 (92,4)	0,031
Кровопотеря, мл	40 (20; 180)	35 (20; 135)	>0,05
Кардиоверсия на операционном столе, количество пациентов, n (%)	71 (50,7)	37 (40,2)	>0,05
Продолжительность искусственной вентиляции легких, ч	4,75 (3,37; 6,15)	4,5 (3,2; 6)	>0,05
Продолжительность пребывания в реанимации, сут	1 (1; 1)	2 (2; 2)	<0,001

Примечание. Количественные данные представлены в виде Me (Q₁; Q₃), где Me — медиана, Q₁ и Q₃ — нижний и верхний квартили соответственно. Полужирным шрифтом выделены достоверные результаты.

Note: Quantitative data are presented as Me (Q₁; Q₃), where Me is the median, Q₁ and Q₃ are the lower and upper quartiles, respectively. True results are highlighted in bold.

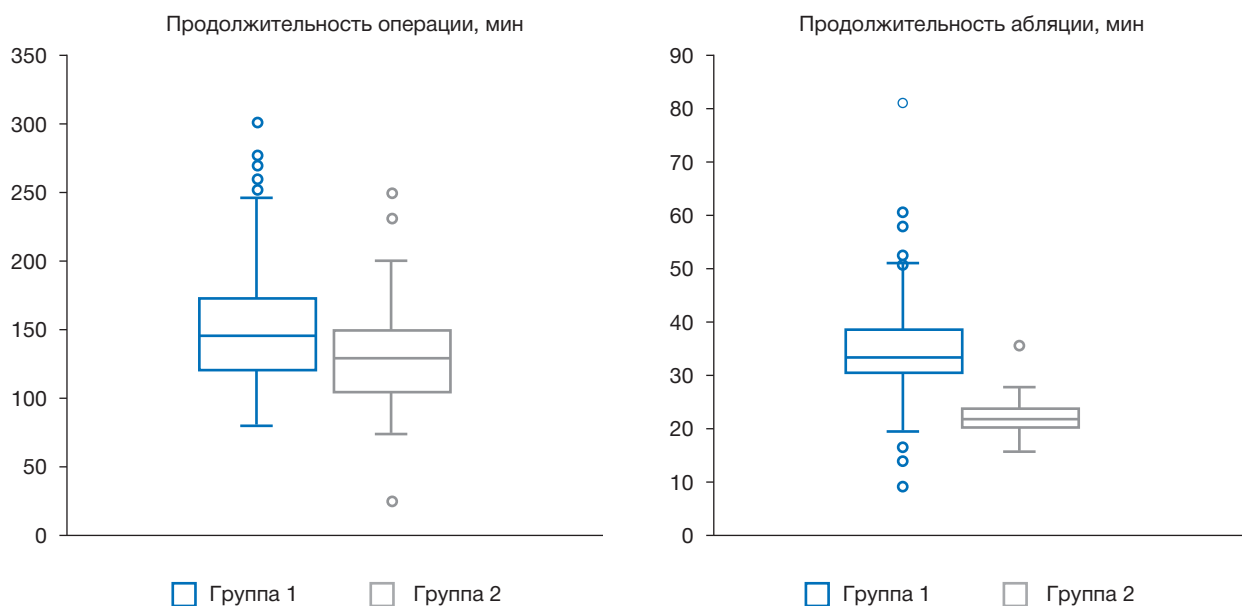


Рис. 5. Продолжительность оперативного вмешательства и время абляции в исследуемых группах ($p < 0,05$).

Fig. 5. Operative time and time of ablation time in the studied groups ($p < 0,05$).

ОБСУЖДЕНИЕ

Продemonстрированные данные соответствуют зарубежным исследованиям в области торакаскопической аритмологии [16, 17]. При этом необходимо отметить, что значительная часть осложнений пришлась на так называемый период обучения, т.е. тот период внедрения технологии в клиниках, когда и хирурги, и анестезиологи-реаниматологи обучались новому разделу в кардиохирургии. В нашем исследовании именно на этот период при-

шло 50% интраоперационных осложнений. Естественно, мы вправе ожидать, что по мере увеличения опыта количество осложнений снизится в еще большей степени и приблизится к уровню эндоваскулярной аритмологии.

Интерпретировать результаты лечения, а именно рецидивы фибрилляции предсердий на момент выписки из стационара, — не совсем корректная задача, поскольку в большинстве случаев подобные нарушения ритма в течение первых трех меся-

Таблица 7 / Table 7

Характер и частота развития интраоперационных и послеоперационных осложнений /
The nature and frequency of intraoperative and postoperative complications

Осложнения	Группа Medtronic (n=140)	Группа AtriCure (n=92)	p-value
Интраоперационные осложнения			
Кровотечение, потребовавшее стерно-/торакотомии, n (%)	6 (4,3)	1 (1,1)	>0,05
Послеоперационные «большие» осложнения			
Общее число, n (%)	2 (1,4)	1 (1,1)	>0,05
• Дыхательная недостаточность, потребовавшая искусственной вентиляции легких >1 сут, n (%)	1 (0,7)	0 (0,0)	>0,05
• ОНМК/ ТИА, n (%)	1 (0,7)	0 (0,0)	>0,05
• Полиорганная недостаточность, n (%)	0 (0,0)	1 (1,1)	>0,05
Послеоперационные «малые» осложнения			
Общее число, n (%)	4 (2,8)	4 (4,3)	>0,05
• Имплантация электрокардиостимулятора, n (%)	2 (1,4)	0 (0,0)	-
• Пункция плевральной полости, n (%)	2 (1,4)	3 (3,3)	>0,05
• Инфекционные осложнения, n (%)	0 (0,0)	1 (1,1)	>0,05

Примечание. ОНМК — острое нарушение мозгового кровообращения; ТИА — транзиторная ишемическая атака.

Note: ОНМК — cerebrovascular accident; ТИА — transient ischemic attack.

Таблица 8 / Table 8

Характер сердечного ритма при выписке из стационара /
Heart rhythm at discharge from the hospital

Ритм	Группа Medtronic (n=140)	Группа AtriCure (n=92)	p-value
Синусовый ритм, n (%)	131 (93,6)	79 (85,9)	<0,05
Фибрилляция предсердий, n (%)	6 (4,3)	11 (11,9)	0,028
Ритм электрокардиостимулятора, n (%)	3 (2,1)	2 (2,2)	>0,05

Примечание. Полу жирным шрифтом выделены достоверные результаты.

Note: True results are highlighted in bold.

цев обусловлены инцизионными аритмиями [18–20]. Тем не менее полученные данные демонстрируют обнадеживающие результаты.

Проведенный нами анализ безопасности и эффективности применения различных способов торакоскопической абляции (Medtronic и AtriCure) продемонстрировал, что обе методики обеспечивают приемлемые непосредственные результаты лечения вне зависимости от формы фибрилляции предсердий и длительности аритмологического анамнеза. По нашему мнению, результаты лечения будут зависеть от опыта хирургической и анестезиологической бригады. Безусловно, до прохождения так называемой кривой обучения хирургии столкнутся с большим количеством осложнений. Как показывает наш опыт, «кривая обучения» в среднем соответствует первым 50–70 операциям, но по мере накопления опыта

число осложнений будет снижаться, как и тяжесть этих осложнений.

В отечественной литературе крайне мало работ, посвященных торакоскопической абляции у пациентов с изолированной формой фибрилляции предсердий. Наша работа продемонстрировала, что обе методики обеспечивают сопоставимые непосредственные результаты при лечении пациентов с изолированной формой фибрилляции предсердий. Несколько схожий результат был получен в работе голландских авторов [10]. По нашему мнению, подход, использующий оборудование Medtronic, более удобен при освоении торакоскопической абляции ввиду меньшего количества необходимого инструментария и при этом демонстрирует приемлемые результаты. В то же время подход, использующий технологию AtriCure, за счет применения линейного электрода позволяет мо-

дифицировать схему «box lesion» до «Dallas lesion», а также выполнить изоляцию правого предсердия, т.е. достичь полной биатриальной схемы. Выполнение абляционных паттернов биатриальной схемы и электрофизиологические предпосылки данного подхода подробно описаны в работе J. Cox [21].

В отечественной литературе достаточно скромно освещены и вопросы торакоскопической абляции у пациентов с сердечной недостаточностью, как с сохранной фракцией выброса, так и при ее снижении. Безусловно, необходимы дальнейшие исследования, в том числе и многоцентровые, для оценки безопасности и эффективности торакоскопических абляционных стратегий в отдаленном периоде.

ЗАКЛЮЧЕНИЕ

Сравнительный анализ двух стратегий торакоскопической абляции с применением оборудования Medtronic и AtriCure при лечении пациентов с изолированной формой фибрилляции предсердий показал сопоставимые непосредственные результаты по числу интраоперационных и ранних послеоперационных осложнений, которые достоверно не отличаются по эффективности в раннем послеоперационном периоде.

Необходимы дальнейшие исследования для оценки эффективности этих стратегий в отдаленном периоде.

ДОПОЛНИТЕЛЬНАЯ ИНФОРМАЦИЯ

Вклад авторов. А.С. Зотов — руководство лечением пациентов и участие в операционном процессе, обработка и обсуждение результатов исследования, написание текста статьи; О.Ю. Пиданов — руководство лечением пациентов и участие в операционном процессе, обсуждение результатов исследования; И.С. Османов — лечение пациентов, обработка и обсуждение результатов исследования, написание текста статьи, поисково-аналитическая работа; А.В. Троицкий — обсуждение результатов исследования, руководство лечением пациентов; А.А. Силаев — руководство лечением пациентов и участие в операционном процессе; Э.Р. Сахаров — участие в лечении пациентов и операционном процессе, написание текста статьи; В.Н. Сухотин — участие в лечении пациентов и операционном процессе; О.О. Шелест — написание текста статьи, поисково-аналитическая работа; Р.И. Хабазов — руководство лечением пациентов, обсуждение результатов исследования; Д.А. Тимашков — обсуждение результатов исследования,

руководство лечением пациентов, поисково-аналитическая работа. Авторы подтверждают соответствие своего авторства международным критериям ICMJE (все авторы внесли существенный вклад в разработку концепции, проведение исследования и подготовку статьи, прочли и одобрили финальную версию перед публикацией).

Author contribution. A.S. Zotov — treatment of patients, participation in the operation, processing and discussion of the results of the study, writing the text of the article, management of patient treatment; O.Yu. Pidanov — treatment of patients, participation in the operation, discussion of the results of the study, management of patient treatment; I.S. Osmanov — treatment of patients, participation in the operation, processing and discussion of the results of the study, writing the text of the article, search and analytical work; A.V. Troitsky — discussion of the results of the study, management of patient treatment; A.A. Silaev — treatment of patients, participation in the operation, management of patient treatment; E.R. Sakharov — treatment of patients, participation in the operation, writing the text of the article; V.N. Sukhotin — treatment of patients, participation in the operation; O.O. Shelest — writing the text of the article, search and analytical work; R.I. Khabazov — discussion of the results of the study, management of patient treatment; D.A. Timashkov — discussion of the results of the study, management of patient treatment; search and analytical work. The authors made a substantial contribution to the conception of the work, acquisition, analysis, interpretation of data for the work, drafting and revising the work, final approval of the version to be published and agree to be accountable for all aspects of the work.

Источник финансирования. Исследование и публикация статьи финансируются из бюджета Федерального научно-клинического центра специализированных видов медицинской помощи и медицинских технологий ФМБА России.

Funding source. The study was funded by Federal Scientific and Clinical Centre of Specialized Medical Care and Medical Technologies, Federal Biomedical Agency.

Конфликт интересов. Авторы декларируют отсутствие явных и потенциальных конфликтов интересов, связанных с публикацией настоящей статьи.

Competing interests. The authors declare that they have no competing interests.

ЛИТЕРАТУРА / REFERENCES

1. Van Laar C., Kelder J., van Putte B.P. The totally thoracoscopic maze procedure for the treatment of atrial fibrillation. *Int Cardio Vascular Thoracic Sur.* 2017;24(1):102–111. doi: 10.1093/icvts/ivw311
2. Je H.G., Shuman D.J., Ad N. A systematic review of minimally invasive surgical treatment for atrial fibrillation: a comparison of the Cox-Maze procedure, beating-heart epicardial ablation, and the hybrid procedure on safety and efficacy. *Eur J Cardiothoracic Sur.* 2015;48(4):531–541. doi: 10.1093/ejcts/ezu536
3. Haissaguerre M., Jaïs P., Shah D.C., et al. Spontaneous initiation of atrial fibrillation by ectopic beats originating in the pulmonary veins. *N Engl J Med.* 1998;339(10):659–666. doi: 10.1056/NEJM199809033391003
4. Kalifa J., Tanaka K., Zaitsev A.V., et al. Mechanisms of wave fractionation at boundaries of high-frequency excitation in the posterior left atrium of the isolated sheep heart during atrial fibrillation. *Circulation.* 2006;113(5):626–633. doi: 10.1161/CIRCULATIONAHA.105.575340
5. Todd D.M., Skanes A.C., Guiraudonet G., et al. Role of the posterior left atrium and pulmonary veins in human lone atrial fibrillation: electrophysiological and pathological data from patients undergoing atrial fibrillation surgery. *Circulation.* 2003; 108 (25): 3108–3114. doi: 10.1161/01.CIR.0000104567.72914.BF
6. Oral H., Özyaydin M., Tada H., et al. Mechanistic significance of intermittent pulmonary vein tachycardia in patients with atrial fibrillation. *J Cardiovascul Electrophysiol.* 2002; 13 (7): 645–650. doi: 10.1046/J.1540-8167.2002.00645.X
7. Morillo C.A., Klein G.J., Jones DL, et al. Chronic rapid atrial pacing: structural, functional, and electrophysiological characteristics of a new model of sustained atrial fibrillation. *Circulation.* 1995; 91 (5):1588–1595. doi: 10.1161/01.CIR.91.5.1588
8. Kumagai K., Yasuda T., Tojoet H., et al. Role of rapid focal activation in the maintenance of atrial fibrillation originating from the pulmonary veins. *Pacing Clin Electrophysiol.* 2000;23(11):1823–1827. doi: 10.1111/j.1540-8159.2000.tb07029.x
9. Roberts-Thomson K.C., Stevenson I.H., Kistler P.M., et al. Anatomically determined functional conduction delay in the posterior left atrium: relationship to structural heart disease. *J Am College Cardiol.* 2008;51(8):856–862. doi: 10.1016/J.JACC.2007.11.037
10. Harlaar N., Verberkmoes N.J., van der Voort P.H., et al. Clamping versus nonclamping thoracoscopic box ablation in long-standing persistent atrial fibrillation. *J Thoracic Cardiovascul Sur.* 2020;160(2):399–405. doi: 10.1016/j.jtcvs.2019.07.104
11. Пиданов О.Ю., Зотов А.С. Торакоскопическая хирургия фибрилляции предсердий. Москва: Ваш формат, 2020. С. 73–110. [Pidanov OY, Zotov AS. Thoracoscopic surgery of atrial fibrillation. Moscow: Vash format; 2020. P. 73–110. (In Russ.)]
12. Van Laar C., Geuzebroek G.S., Hofman F.N., van Putte B.P. The totally thoracoscopic left atrial maze procedure for the treatment of atrial fibrillation. *Multimedia Manual Cardiothor Sur.* 2016;2016:mmv043. doi: 10.1093/mmcts/mmv043
13. Steinberg J.S., O'Connell H., Li S., Ziegler P.D. Thirty-second gold standard definition of atrial fibrillation and its relationship with subsequent arrhythmia patterns: analysis of a large prospective device database. *Circulation Arrhythmia Electrophysiol.* 2018; 11(7):e006274. doi: 10.1161/CIRCEP.118.006274
14. Вачев С.А., Богачев-Прокофьев А.В., Зотов А.С., и др. Хирургическое лечение фибрилляции предсердий: технология выполнения торакоскопической радиочастотной фрагментации левого предсердия // *Ангиология и сосудистая хирургия.* 2019. Т. 25, № 4. С. 146–158. [Vachev SA, Bogachev-Prokofiev AV, Zotov AS, et al. Surgical treatment of atrial fibrillation: technology for performing thoracoscopic radiofrequency fragmentation of the left atrium. *Angiol Vascul Sur.* 2019;25(4):146–158. (In Russ.)] doi: 10.33529/ANGIO2019416
15. Vos L.M., Kotecha D., Geuzebroek G.S., et al. Totally thoracoscopic ablation for atrial fibrillation: a systematic safety analysis. *Europace.* 2018;20(11):1790–1797. doi: 10.1093/europace/eux385
16. Halder S., Khan H.R., Boyalla V., et al. Thoracoscopic surgical ablation versus catheter ablation as first-line treatment for long-standing persistent atrial fibrillation: the CASA-AF RCT. Southampton (UK): NIHR Journals Library; 2021. doi: 10.3310/eme08180
17. Phan K., Phan S, Thiagalingam A, et al. Thoracoscopic surgical ablation versus catheter ablation for atrial fibrillation. *Eur J Cardio-Thoracic Sur.* 2016;49(4):1044–1051. doi: 10.1093/ejcts/ezv180
18. Kron J., Kasirajan V., Wood M.A., et al. Management of recurrent atrial arrhythmias after minimally invasive surgical pulmonary vein isolation and ganglionic plexi ablation for atrial fibrillation. *Heart Rhythm.* 2010;7(4):445–451. doi: 10.1016/j.hrthm.2009.12.008
19. Stulak J.M., Suri R.M., Burkhar H.M., et al. Surgical ablation for atrial fibrillation for two decades: are the results of new techniques equivalent to the Cox maze III procedure? *J Thoracic Cardiovasc Sur.* 2014;147(5):1478–1487. doi: 10.1016/j.jtcvs.2013.10.084
20. Huo Y., Schoenbauer R., Richter S., et al. Atrial arrhythmias following surgical AF ablation: electrophysiological findings, ablation strategies, and clinical outcome. *J Cardiovasc Electrophysiol.* 2014;25(7):725–738. doi: 10.1111/jce.12406
21. Cox J.L., Churyla A., Malaisrie S.C., et al. A hybrid maze procedure for long-standing persistent atrial fibrillation. *Ann Thorac Surg.* 2019;107(2):610–618. doi: 10.1016/j.athoracsur.2018.06.064

ОБ АВТОРАХ

Автор, ответственный за переписку:

Зотов Александр Сергеевич, к.м.н.;

адрес: Россия, 115682, Москва,

Ореховый бульвар, д. 28;

e-mail: zotov.alex.az@gmail.com; eLibrary SPIN: 9315-6570;

ORCID: <https://orcid.org/0000-0003-0494-0211>

Соавторы:

Пиданов Олег Юрьевич, к.м.н.;

e-mail: 9681@mail.ru; eLibrary SPIN: 8264-7791;

ORCID: <https://orcid.org/0000-0003-2017-9258>

Османов Илькин Саят оглы,

сердечно-сосудистый хирург;

e-mail: dr.osmanov@bk.ru; eLibrary SPIN: 9214-2606;

ORCID: <https://orcid.org/0000-0002-8114-529X>

AUTHORS' INFO

The author responsible for the correspondence:

Aleksandr S. Zotov, MD, PhD;

address: 28, Orekhovy blvd, Moscow,

115682, Russia;

e-mail: zotov.alex.az@gmail.com; eLibrary SPIN: 9315-6570;

ORCID: <https://orcid.org/0000-0003-0494-0211>

Co-authors:

Oleg Yu. Pidanov, MD, PhD;

e-mail: 9681@mail.ru; eLibrary SPIN: 8264-7791;

ORCID: <https://orcid.org/0000-0003-2017-9258>

Ilkin S. Osmanov, MD;

e-mail: dr.osmanov@bk.ru;

eLibrary SPIN: 9214-2606;

ORCID: <https://orcid.org/0000-0002-8114-529X>

Троицкий Александр Витальевич, д.м.н.;
e-mail: dr.troitskiy@gmail.com; eLibrary SPIN: 2670-6662;
ORCID: <https://orcid.org/0000-0003-2143-8696>

Силаев Александр Александрович, к.м.н.;
e-mail: Surgeon-Alex@yandex.ru;
ORCID: <https://orcid.org/0000-0002-3798-1936>

Сахаров Эмиль Романович,
сердечно-сосудистый хирург;
e-mail: sakharoom@gmail.com; eLibrary SPIN: 6744-9462;
ORCID: <https://orcid.org/0000-0003-1057-2777>

Сухотин Владимир Николаевич,
сердечно-сосудистый хирург;
e-mail: vladimir.suhotin@yandex.ru;
ORCID: <https://orcid.org/0000-0001-6897-4483>

Шелест Олег Олегович,
сердечно-сосудистый хирург;
e-mail: toshelest@gmail.com;
ORCID: <https://orcid.org/0000-0002-0087-9049>

Хабазов Роберт Иосифович, д.м.н.;
e-mail: khabazov119@gmail.com; eLibrary SPIN: 8264-7791;
ORCID: <https://orcid.org/0000-0001-6801-6568>

Тимашков Денис Александрович,
анестезиолог-реаниматолог;
e-mail: denistima@gmail.com;
ORCID: <https://orcid.org/0000-0003-2831-1284>

Aleksandr V. Troitskiy, MD, PhD;
e-mail: dr.troitskiy@gmail.com; eLibrary SPIN: 2670-6662;
ORCID: <https://orcid.org/0000-0003-2143-8696>

Aleksandr A. Silayev, MD, PhD;
e-mail: Surgeon-Alex@yandex.ru;
ORCID: <https://orcid.org/0000-0002-3798-1936>

Emil R. Sakharov, MD;
e-mail: sakharoom@gmail.com;
eLibrary SPIN: 6744-9462;
ORCID: <https://orcid.org/0000-0003-1057-2777>

Vladimir N. Sukhotin, MD;
e-mail: vladimir.suhotin@yandex.ru;
ORCID: <https://orcid.org/0000-0001-6897-4483>

Oleg O. Shelest, MD;
e-mail: toshelest@gmail.com;
ORCID: <https://orcid.org/0000-0002-0087-9049>

Robert I. Khabazov, MD, PhD;
e-mail: khabazov119@gmail.com; eLibrary SPIN: 8264-7791;
ORCID: <https://orcid.org/0000-0001-6801-6568>

Denis A. Timashkov, MD;
e-mail: denistima@gmail.com;
ORCID: <https://orcid.org/0000-0003-2831-1284>