

ОПЫТ ЭНДОСКОПИЧЕСКОЙ ДЕКОМПРЕССИИ НАДЛОПАТОЧНОГО НЕРВА

Е.А. Беляк^{1,2}, Д.Л. Пасхин², Ф.Л. Лазко^{1,2}, А.П. Призов^{1,2}, М.Ф. Лазко^{1,2}, Н.В. Загородний¹, С.А. Асратян²

¹ Российский университет дружбы народов, Москва, Российская Федерация

² Городская клиническая больница имени В.М. Буянова, Москва, Российская Федерация

Обоснование. Нейропатия надлопаточного нерва является достаточно распространенной патологией, развивающейся вследствие тракционной травмы нерва или его компрессии в области вырезки лопатки. При неэффективности консервативной терапии стандартным вмешательством в таких случаях является невролиз (декомпрессия) надлопаточного нерва в области вырезки лопатки. Это вмешательство возможно выполнять как открытым, так и эндоскопическим способом. **Цель исследования** — отследить результаты эндоскопической декомпрессии надлопаточного нерва в области вырезки лопатки на сроке наблюдения 6 мес после операции. **Методы.** За период с 2015 по 2021 год нами прооперировано 10 пациентов с клинической картиной посттравматической нейропатии надлопаточного нерва. Средний возраст пациентов составил $52,3 \pm 11,8$ года. Всем пациентам были выполнены артроскопия плечевого сустава, субакромиального пространства и декомпрессия надлопаточного нерва в области вырезки лопатки. **Результаты.** По визуальной аналоговой шкале интенсивность болевого синдрома до операции в среднем составила 6 см, через 6 мес после операции боль уменьшилась в среднем до 2 см. По шкале неспособности верхних конечностей DASH степень дисфункции плечевого сустава до операции была 70 баллов, через 6 мес после операции — в среднем 10 баллов. Амплитуда движений в плечевом суставе до операции находилась в следующем диапазоне: сгибание — $155 \pm 30,4^\circ$, отведение — $140 \pm 42^\circ$, наружная ротация — $12 \pm 5,6^\circ$; через 6 мес после операции в среднем возросла до $174 \pm 15,6^\circ$, $175 \pm 14,4^\circ$ и $48 \pm 9^\circ$ соответственно. **Заключение.** Полученные результаты позволяют охарактеризовать методику эндоскопической декомпрессии надлопаточного нерва как малотравматичную и эффективную, создающую условия для восстановления функции надлопаточного нерва и плечевого сустава, устранения болевого синдрома в области плеча.

Ключевые слова: надлопаточный нерв; эндоскопический невролиз; декомпрессия; нейропатия; нейропатический болевой синдром; артроскопия плечевого сустава.

Для цитирования: Беляк Е.А., Пасхин Д.Л., Лазко Ф.Л., Призов А.П., Лазко М.Ф., Загородний Н.В., Асратян С.А. Опыт эндоскопической декомпрессии надлопаточного нерва. Клиническая практика. 2022;13(2):51–58. doi: <https://doi.org/10.17816/clinpract108285>

Поступила 25.05.2022

Принята 15.06.2022

Опубликована 24.06.2022

ОБОСНОВАНИЕ

Нейропатия надлопаточного нерва — это патология, которая является причиной болевого синдрома в области плеча и лопатки, приводит к нарушению функции плечевого сустава, ограничению в основном наружной ротации в суставе [1]. Чаще всего посттравматическая нейропатия развивается вследствие тракционного повреждения нерва либо его компрессии окружающими тканями [2]. Компрессия нерва обычно происходит в зоне анатомически узкого пространства — в области вырезки лопатки, где нерв проходит между вырезкой и поперечной связкой лопатки. Довольно час-

то нейропатия надлопаточного нерва сочетается с внутрисуставной патологией плечевого сустава — фиброзно-хрящевой губой, вращательной манжетой плеча, сухожилием длинной головки двуглавой мышцы плеча, субакромиального пространства [3].

Консервативное лечение нейропатии надлопаточного нерва приоритетно и включает в себя лечебную физкультуру, физиотерапевтическое лечение, противовоспалительные и обезболивающие препараты и др. Консервативная терапия достаточно часто дает хороший клинический результат, который можно дополнить противовоспалительными блокадами.

EXPERIENCE OF ENDOSCOPIC DECOMPRESSION OF THE SUPRASCAPULAR NERVE

E.A. Belyak^{1,2}, D.L. Pashkin², F.L. Lazko^{1,2}, A.P. Prizov^{1,2}, M.F. Lazko^{1,2}, N.V. Zagorodniy¹, S.A. Asratyan²

¹ Peoples' Friendship University of Russia, Moscow, Russian Federation

² Moscow City Clinical Hospital in honor of V.M. Buyanov, Moscow, Russian Federation

Background: Suprascapular nerve neuropathy is a commonly spread pathology, caused by a traction force trauma or compression in the scapular notch area. In the case of a conservative treatment failure, a standard surgical procedure is neurolysis (decompression) of the suprascapular nerve in the scapular notch. This procedure can be done in an open manner or endoscopically. **Aims:** to evaluate the results of endoscopic decompression of the suprascapular nerve in the scapular notch area at a 6 months follow-up. **Methods:** We operated 10 patients with the clinical picture of posttraumatic suprascapular nerve neuropathy in the period from 2015 to 2021. The mean age of patients was 52.3 ± 11.8 . All the patients underwent the shoulder joint and subacromial space arthroscopy, and decompression of the suprascapular nerve in the scapular notch area. **Results:** According to the VAS-scale, the severity of pain syndrome before the surgery was 6 cm, while in 6 months after the surgery it decreased to 2 cm. According to the DASH scale, the dysfunction of the of shoulder joint before the surgery was 70 points, in 6 months after the surgery it decreased to 10 points. The range of motion in the shoulder joint before the surgery was: flexion $155 \pm 14,4^\circ$, abduction $140 \pm 42^\circ$, external rotation $12 \pm 5,6^\circ$; 6 months after the surgery we observed: flexion $174 \pm 15,6^\circ$, abduction $175 \pm 14,4^\circ$, external rotation $48 \pm 9^\circ$. **Conclusion:** The obtained results let us characterize the method of endoscopic decompression of the suprascapular nerve as a low-traumatic and effective technique, which promotes restoration of the function of the suprascapular nerve and shoulder joint, and elimination of pain syndrome from the shoulder area.

Keywords: suprascapular nerve; endoscopic neurolysis; decompression; neuropathic pain syndrome; shoulder arthroscopy.

For citation: Belyak EA, Pashkin DL, Lazko FL, Prizov AP, Lazko MF, Zagorodniy NV, Asratyan SA. Experience of Endoscopic Decompression of the Suprascapular Nerve. *Journal of Clinical Practice*. 2022;13(2):51–58. doi: <https://doi.org/10.17816/clinpract108285>

Submitted 25.05.2022

Revised 15.06.2022

Published 24.06.2022

При неэффективности консервативного лечения применяются инвазивные методы. Как лечебные опции могут рассматриваться методы интервенционного лечения боли — блокады с глюкокортикостероидами или радиочастотная абляция надлопаточного нерва в импульсном режиме. В большинстве случаев клиническая картина регрессирует на фоне консервативной терапии [4]. Стандартным хирургическим вмешательством при посттравматической нейропатии надлопаточного нерва являются невролиз и декомпрессия в области вырезки лопатки.

С развитием эндоскопической техники большое распространение получил эндоскопический субакромиальный невролиз. Малоинвазивный эндоскопический доступ имеет ряд преимуществ по сравнению с открытой хирургией, а именно меньшую травматизацию тканей, хороший космети-

ческий результат, возможность одномоментной коррекции внутрисуставной патологии. Имеются публикации как в зарубежной, так и отечественной литературе о результатах эндоскопической декомпрессии. Так, P.C. Nolte с соавт. [5] в 2020 г. сообщили об успешном опыте эндоскопической декомпрессии у 19 пациентов с нейропатией надлопаточного нерва. С. Prenaud с соавт. [6] сообщили об успешном опыте эндоскопической декомпрессии надлопаточного нерва под ультразвуковой ассистенцией. В отечественной литературе также имеются сообщения об опыте эндоскопической декомпрессии надлопаточного нерва [7, 8]. В нашей клинической практике эндоскопическая декомпрессия надлопаточного нерва применялась с 2015 г., и за время наблюдения набралась определенная группа пациентов, которая позволила оценить степень эффективности данного метода лечения.

Цель исследования — отследить результаты эндоскопической декомпрессии надлопаточного нерва в области вырезки лопатки на сроке наблюдения 6 мес после операции.

МЕТОДЫ

Дизайн исследования

Ретроспективное наблюдательное исследование.

Критерии соответствия

Критерии включения: пациенты с посттравматической нейропатией надлопаточного нерва, хроническим болевым синдромом в области плеча на протяжении более 3 мес с момента травмы без значимого эффекта от консервативной терапии; отсутствие значимой патологии в области плечевого сустава, которая требовала бы реконструктивной хирургии (шов вращательной манжеты плеча, рефиксация фиброзно-хрящевой губы гленоида), а также отсутствие признаков остеоартроза плечевого сустава или его начальные стадии (0–1 по Kellgren–Lawrence).

Условия проведения

Исследование проводилось на кафедре травматологии и ортопедии Медицинского института РУДН на базе ГКБ имени Буянова Департамента здравоохранения г. Москвы.

Продолжительность исследования

С 2015 по 2022 г.

Описание медицинского вмешательства

Клинический осмотр пациентов включал оценку неврологического и ортопедического статуса. Пациенты жаловались на боль в области плечевого сустава и лопатки, ограничение движений в суставе, особенно наружной ротации. Интенсивность болевого синдрома оценивали по визуально-аналоговой шкале (ВАШ), функцию плечевого сустава — по шкале DASH (Disability of arm, shoulder and hand — *инвалидность руки, плеча и кисти*); измеряли амплитуду движений в плечевом суставе [9–11]. В дообследование входили рентгенография плечевого сустава в двух проекциях, магнитно-резонансная томография плечевого сустава, стимуляционная электронейромиография (ЭНМГ) надлопаточного нерва.

Приведенный выше объем клинико-инструментального обследования позволил подтвердить компрессию надлопаточного нерва, выявить сопутствующую внутрисуставную патологию.

Операцию выполняли в положении пациента «пляжное кресло» под общей анестезией (эндотрахеальный наркоз). Производили разметку анатомических ориентиров, в проекции «мягкой точки» выполняли стандартный задний доступ в полость плечевого сустава, запускали систему подачи физиологического раствора. Выполняли лечебно-диагностическую артроскопию плечевого сустава с ревизией внутрисуставных структур, стандартный передний порт в области ротаторного интервала и вводили рабочий инструмент. Двум пациентам в связи с явлениями хронического теносиновита сухожилия длинной головки двуглавой мышцы плеча была выполнена тенотомия. Трем пациентам с выявленными дегенеративными изменениями сухожилия вращательной манжеты плеча без ее разрыва выполнен дебридмент измененных участков вращательной манжеты плеча при помощи шейвера. Далее артроскоп переводили в субакромиальное пространство, выполняли латеральный доступ для введения рабочего инструмента. Производили бурсэктомию, мягкотканную субакромиальную декомпрессию, а также визуализацию акромиального отростка лопатки, коракромиальной связки, сухожилий вращательной манжеты плеча. Далее производили верхний релиз сухожилия надостной мышцы, удаление жировой и спаечной ткани под акромиальным отростком лопатки, постепенное смещение артроскопа и рабочего инструмента в медиальном направлении. В верхней части операционного поля определяли акромиально-ключичный сустав и акромиальный конец ключицы. Далее артроскоп переводили в латеральный порт, выполняли дополнительный переднелатеральный доступ для рабочего инструмента. Продолжали релиз тканей по верхнему и переднему краю надостной мышцы. Дойдя до области вырезки лопатки, устанавливали дополнительный доступ Невайзера под контролем спинальной иглы в треугольнике между ключицей и акромиальным отростком лопатки, куда вводили рабочий инструмент [12]. Схематично расположение артроскопа и инструмента представлено на рис. 1. Интраоперационное фото расположения портов и инструментов представлено на рис. 2.

Осуществляли удаление жировой и рубцовой ткани в этой области при помощи шейвера и аблятора, визуализировали поперечную связку лопатки, вырезку лопатки и надлопаточный нерв. Как правило, отмечали рубцово-спаечный процесс в области поперечной связки и вырезки ло-

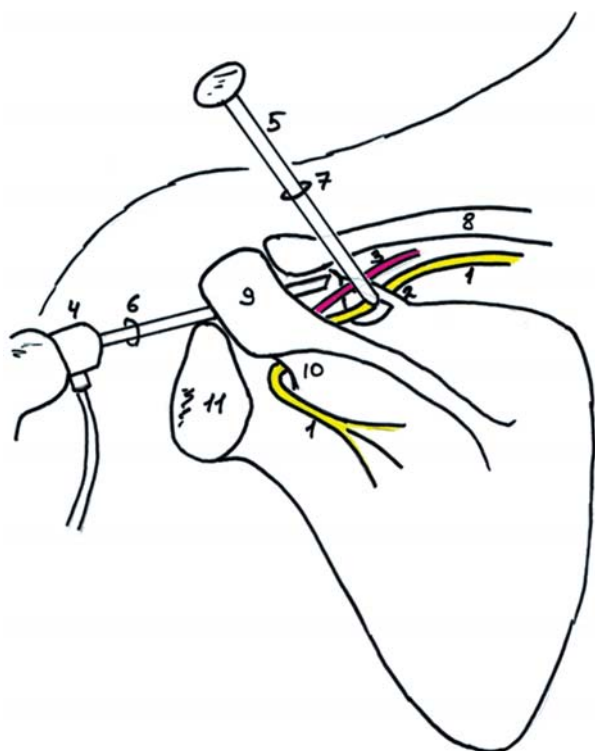


Рис. 1. Схема расположения артроскопа и инструмента при эндоскопической декомпрессии надлопаточного нерва в области вырезки лопатки: 1 — надлопаточный нерв; 2 — поперечная связка лопатки; 3 — надлопаточная артерия; 4 — артроскоп; 5 — обтуратор; 6 — латеральный порт; 7 — порт Невайзера; 8 — ключица; 9 — акромиальный отросток лопатки; 10 — ость акромиального отростка лопатки; 11 — суставной отросток лопатки.

Fig. 1. Scheme of camera and instrument position at endoscopic suprascapular nerve decompression in notch area: 1 — suprascapular nerve; 2 — transverse ligament; 3 — suprascapular artery; 4 — arthroscope; 5 — obturator; 6 — lateral portal; 7 — Neviaser portal; 8 — clavicle; 9 — acromion; 10 — spina of a scapula; 11 — glenoid.

патки. Отмечали также утолщение и уплотнение собственно поперечной связки лопатки. Основным этапом декомпрессии надлопаточного нерва заключался в рассечении поперечной связки лопатки, для чего кончик обтуратора подводили под связку, и, поднимая его вверх, производили ее разрыв. Как правило, процедура не требовала значимых усилий и выполнялась без технических трудностей (рис. 3). После этого окончательно освобождали нерв и визуализировали в области вырезки (рис. 4).

Во время операции мягкие ткани и подкожно-жировая клетчатка умеренно инфильтрировались физиологическим раствором, который яв-

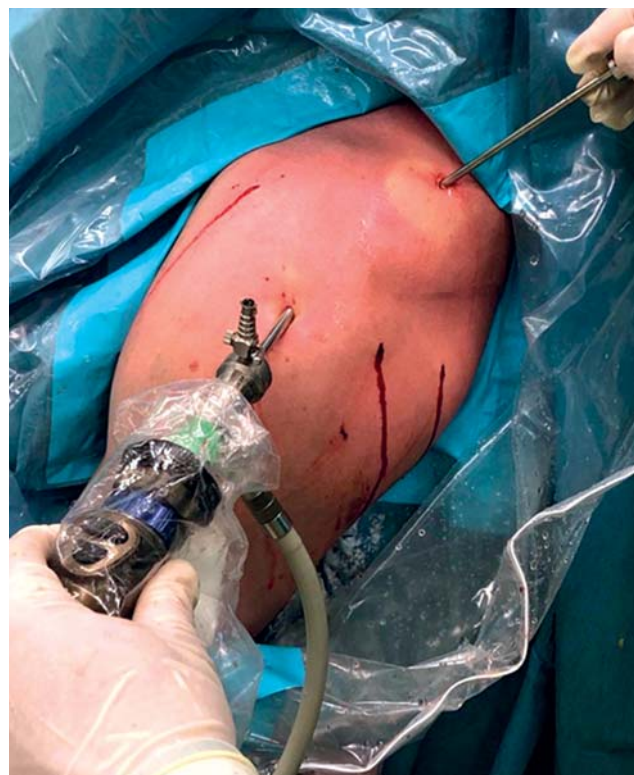

Рис. 2. Расположение камеры и инструмента при выполнении эндоскопической декомпрессии надлопаточного нерва.

Fig. 2. Placement of camera and instrument during endoscopic suprascapular nerve decompression.

лялся средой для выполнения эндоскопического вмешательства.

По завершении вмешательства производили ушивание операционных ран, фиксацию конечности в косыночной повязке. Уже на следующий день после операции иммобилизацию прекращали, и пациент начинал разработку движений в плечевом суставе. После операции пациенты находились в стационаре 2–3 дня, далее выписывались на амбулаторное реабилитационное лечение.

Исходы исследования

Основной исход исследования: уменьшение болевого синдрома в области плечевого сустава, восстановление функции верхней конечности.

Дополнительные исходы исследования: восстановление амплитуды движений в плечевом суставе.

Этическая экспертиза

Протокол исследования одобрен комитетом по этике Медицинского института ФГАУ ВО «Российский университет дружбы народов» (№ 7 от 21.04.2022).

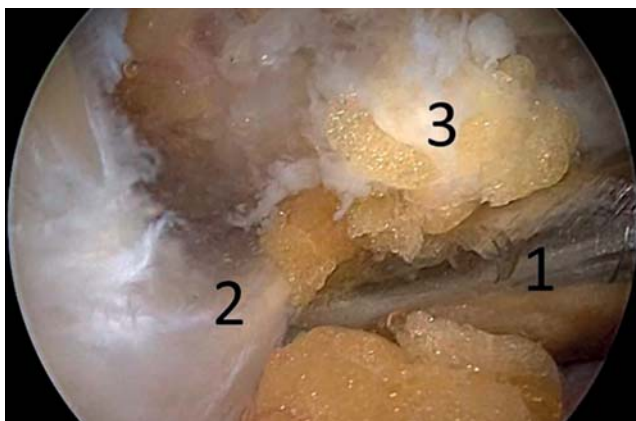


Рис. 3. Рассечение поперечной связки лопатки: 1 — обтуратор; 2 — поперечная связка лопатки; 3 — жировая ткань.

Fig. 3. Performing the cutting of transverse ligament: 1 — obturator; 2 — transverse ligament; 3 — fat tissue.

РЕЗУЛЬТАТЫ

Объекты (участники) исследования

В наше исследование вошли 10 пациентов с посттравматической нейропатией надлопаточного нерва, среди которых было 6 мужчин и 4 женщины. Средний возраст пациентов составил $52,3 \pm 11,8$ лет. Все пациенты отметили в анамнезе наличие низкоэнергетической травмы области плечевого сустава: падение на область плеча и верхнюю конечность, удар в область плеча, неловкое движение или перегрузка при занятиях спортом. Во всех случаях была подтверждена анатомическая целостность надлопаточного нерва с признаками его компрессии в области вырезки лопатки. Из сопутствующей суставной патологии у 3 пациентов выявлены дегенеративные повреждения вращательной манжеты плеча без отрыва сухожилий от большого бугорка с формированием субакромиального импинджмент-синдрома, у 2 пациентов имелся теносиновит сухожилия длинной головки бицепса. По шкале ВАШ интенсивность болевого синдрома до операции в среднем составила 6 см, по шкале DASH степень дисфункции плечевого сустава до операции — 70 баллов. Амплитуда движений в плечевом суставе до операции была следующей: сгибание — $155 \pm 30,4^\circ$, отведение — $140 \pm 42^\circ$, наружная ротация — $12 \pm 5,6^\circ$.

Основные результаты исследования

Послеоперационный период протекал гладко у всех пациентов. Мы не встретили осложнений в раннем и позднем послеоперационном периоде. Все послеоперационные раны зажили первичным натяжением.

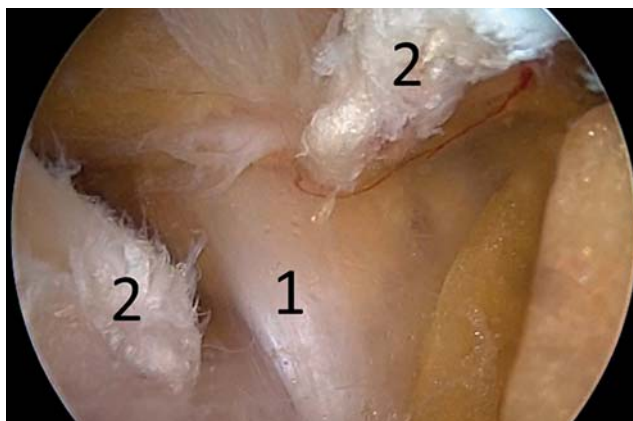


Рис. 4. Эндоскопическая картина после рассечения поперечной связки: 1 — надлопаточный нерв; 2 — поперечная связка лопатки.

Fig. 4. Endoscopic view after cutting of transverse ligament: 1 — suprascapular nerve; 2 — transverse ligament.

Пациенты проходили реабилитационное лечение в условиях лечебно-реабилитационных центров г. Москвы.

Спустя 6 мес с момента операции проводили контрольный клинический осмотр пациентов с оценкой по шкалам ВАШ и DASH, контрольную ЭНМГ. На осмотре все пациенты отмечали значительное уменьшение болевого синдрома в области плечевого сустава и улучшение его функции. Клинически отмечали увеличение амплитуды движений в плечевом суставе. По шкале ВАШ интенсивность болевого синдрома составила 2 см, по шкале DASH — 10 баллов. Амплитуда движений в плечевом суставе возросла: сгибание — $174 \pm 15,6^\circ$, отведение — $175 \pm 14,4^\circ$, наружная ротация — $48 \pm 9^\circ$. По данным стимуляционной ЭНМГ отмечали положительную динамику в виде нарастания амплитуды М-ответа (рис. 5).

Данные по шкалам представлены в табл. 1.

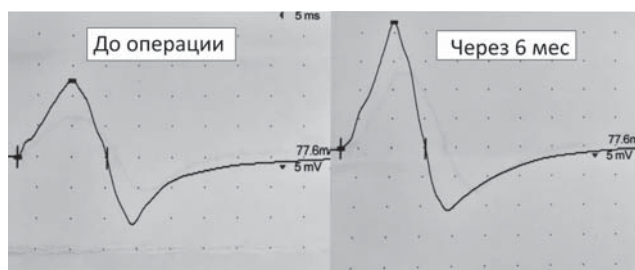


Рис. 5. Динамика увеличения М-ответа по данным стимуляционной электронейромиографии надлопаточного нерва через 6 мес после операции.

Fig. 5. Dynamics of increasing of M-answer according to stimulating electroneuromyography of suprascapular nerve 6 months after surgery.

Таблица 1 / Table 1

Данные по шкалам визуальной аналоговой (ВАШ) и неспособности верхних конечностей (DASH) до и через 6 мес после операции /

Data on the scales of visual analog (VAS) and upper limb disability (DASH) before and 6 months after surgery

Пациент	Сопутствующая суставная патология	ВАШ, см		DASH, балл	
		До операции	Через 6 мес	До операции	Через 6 мес
1	Нет	6	1	74	8
2	Нет	6	3	65	13
3	Теносиновит сухожилия бицепса	7	2	60	9
4	Тендиноз сухожилий ВМП	6	1	70	10
5	Нет	6	2	78	6
6	Нет	4	2	68	14
7	Теносиновит сухожилия бицепса	7	4	72	8
8	Тендиноз сухожилий ВМП	7	2	66	12
9	Нет	6	1	77	8
10	Тендиноз сухожилий ВМП	5	2	70	12

Примечание. ВМП — вращательная манжета плеча.

Note: ВМП — rotator cuff of the shoulder.

ОБСУЖДЕНИЕ

В случаях динамической компрессии надлопаточного нерва консервативное лечение дает хорошие результаты. Уменьшение боли достигается более чем в 80% случаев, и почти все пациенты могут вернуться к полноценной повседневной активности в течение 3 мес. Вместе с тем литературные данные показывают, что консервативная терапия, как правило, имеет плохие результаты у пациентов, у которых симптомы нейропатии наблюдаются более 6 мес, у больных с атрофией подостной и надостной мышц, объемным воздействием на нерв параартикулярных образований и массивными разрывами вращательной манжеты плеча. В таких случаях необходимо рассматривать раннее хирургическое вмешательство, поскольку задержка декомпрессии нерва может привести к неполному восстановлению функции плеча. В целом считается, что пациентам консервативную терапию необходимо проводить перед операцией в течение 6 мес при отсутствии мышечной гипотрофии и максимум 3 мес при уменьшении объема надостной и подостной мышц [13].

Хирургическая декомпрессия надлопаточного нерва на уровне вырезки лопатки в большинстве опубликованных работ обеспечивает хорошее восстановление функции верхней конечности в виде уменьшения интенсивности болевого синдрома и увеличения силы надостной мышцы [13, 14]. Так, в работе А.А. Shah с соавт. [15] в 71% случаев боле-

вой синдром по шкале ВАШ статистически значительно снизился ($p=0,0001$).

Эндоскопический метод декомпрессии надлопаточного нерва является относительно новым методом, но уже на данный момент его следует считать золотым стандартом. Эндоскопическая декомпрессия предлагает ряд преимуществ по сравнению с традиционным открытым методом, включая более быструю реабилитацию и уменьшение послеоперационной боли. Кроме того, эндоскопия позволяет лучше визуализировать анатомию надлопаточного нерва и артерии в вырезке лопатки, корректировать сопутствующую внутрисуставную патологию [16–18].

P.C. Nolte с соавт. [5] ретроспективно отслежили результаты артроскопической декомпрессии надлопаточного нерва без внутрисуставной патологии, в которой результаты по шкале QuickDASH составили $28,7 \pm 17,2$ до операции в сравнении с $12,7 \pm 17,1$ ($p=0,028$) после операции. Медиана послеоперационной удовлетворенности составила 9 (от 1 до 10), при этом 8 (50%) пациентов оценили удовлетворенность ≥ 9 . Осложнений не наблюдалось, и ни одному пациенту не выполнялась ревизионная операция.

F.B. Davis с соавт. [19] ретроспективно проанализировали 112 историй болезни. Всем пациентам была выполнена артроскопическая декомпрессия надлопаточного нерва по поводу хронического болевого синдрома в плече. Во всех случаях отмече-

но уменьшение болевого синдрома по шкале ВАШ и увеличение силы надостной и подостной мышц. Осложнений не было. Схожие результаты получили и мы в своем исследовании.

Как уже было упомянуто выше, в отечественной литературе имеются два сообщения об опыте эндоскопической декомпрессии надлопаточного нерва: так, в 2018 г. С.В. Архипов с соавт. [7] поделились успешным, без осложнений опытом эндоскопической декомпрессии надлопаточного нерва у 12 пациентов, преимущественно профессиональных спортсменов; двумя годами позже исследовательская группа ЦИТО под руководством А.К. Орлецкого [8] сообщила об успешной эндоскопической декомпрессии надлопаточного нерва у 11 пациентов.

Ограничения исследования

Исследование носило ряд ограничений: малая выборка пациентов, ретроспективный характер, наличие у ряда пациентов сочетанной суставной патологии, что делало выборку не вполне однородной.

ЗАКЛЮЧЕНИЕ

Методика эндоскопической декомпрессии надлопаточного нерва в ассоциации с артроскопией плечевого сустава в нашем исследовании показала хорошие клинические результаты при лечении пациентов с посттравматической нейропатией надлопаточного нерва и сопутствующей внутрисуставной патологией.

Эндоскопическая декомпрессия обладает хорошим косметическим результатом, меньше травмирует мягкие ткани, позволяет начать ранний реабилитационный протокол. Все компоненты операции проходили с использованием стандартного артроскопического оборудования.

Полученные результаты позволяют нам рекомендовать методику эндоскопической декомпрессии надлопаточного нерва к использованию в практике врачам травматологам-ортопедам и нейрохирургам.

ДОПОЛНИТЕЛЬНАЯ ИНФОРМАЦИЯ

Вклад авторов. Е.А. Беляк, Д.Л. Пасхин, М.Ф. Лазко — лечение пациентов, проведение операций; Е.А. Беляк, А.П. Призов — сбор и анализ инструментальных исследований; Е.А. Беляк, Ф.Л. Лазко, С.А. Асратян, Н.В. Загородний — обработка и обсуждение результатов исследования, написание текста статьи; Е.А. Беляк, Д.Л. Пасхин,

Ф.Л. Лазко — поисково-аналитическая работа, обсуждение результатов исследования, написание текста статьи. Авторы подтверждают соответствие своего авторства международным критериям ICMJE (все авторы внесли существенный вклад в разработку концепции, проведение исследования и подготовку статьи, прочли и одобрили финальную версию перед публикацией).

Authors' contribution. E.A. Belyak, D.L. Pashkin, M.F. Lazko — treatment of patients, performing surgeries; E.A. Belyak, A.P. Prizov — forming data and analysis of instrumental studies; E.A. Belyak, F.L. Lazko, S.A. Asratyan, N.V. Zagorodniy — processing and discussion of the results of the study, writing the text of the article; E.A. Belyak, D.L. Pashkin, F.L. Lazko — search and analytical work, discussion of the results of the study, writing the text of the article. The authors made a substantial contribution to the conception of the work, acquisition, analysis, interpretation of data for the work, drafting and revising the work, final approval of the version to be published and agree to be accountable for all aspects of the work.

Источник финансирования. Исследование и публикация статьи осуществлены на личные средства авторского коллектива.

Funding source. The study had no sponsorship.

Конфликт интересов. Авторы декларируют отсутствие явных и потенциальных конфликтов интересов, связанных с публикацией настоящей статьи.

Competing interests. The authors declare that they have no competing interests.

ЛИТЕРАТУРА / REFERENCES

1. Sun Y, Wang C, Kwak JM, et al. Suprascapular nerve neuropathy leads to supraspinatus tendon degeneration. *J Orthop Sci.* 2020;25(4):588–594. doi: 10.1016/j.jos.2019.09.020
2. Reece CL, Varacallo M, Susmarski A. Suprascapular nerve injury. In: StatPearls [Internet]. Treasure Island (FL): StatPearls Publishing; 2022.
3. Schröder CP, Lundgreen K, Kvaekstad R. Paralabral cysts of the shoulder treated with isolated labral repair: effect on pain and radiologic findings. *J Shoulder Elbow Surg.* 2018;27(7):1283–1289. doi: 10.1016/j.jse.2017.12.022
4. Pinto RD, Pinto JM, Loureiro MC, et al. Ultrasound-guided pulsed radiofrequency for chronic shoulder pain: a prospective study. *Braz J Anesthesiol.* 2021;S0104-0014(21)00334-1. doi: 10.1016/j.bjane.2021.08.006
5. Nolte PC, Woolson TE, Elrick BP, et al. Clinical outcomes of arthroscopic suprascapular nerve decompression for suprascapular neuropathy. *Arthroscopy.* 2021;37(2):499–507. doi: 10.1016/j.arthro.2020.10.020
6. Prenaud C, Loubeyre J, Soubeyrand M. Decompression of the suprascapular nerve at the suprascapular notch under combined arthroscopic and ultrasound guidance. *Sci Rep.* 2021;11(1):18906. doi: 10.1038/s41598-021-98463-1

7. Архипов С.В., Лычагин А.В., Дрогин А.Р., и др. Туннельный синдром (нейропатия) надлопаточного нерва // *Кафедра травматологии и ортопедии*. 2018. № 2. С. 87–98. [Arkhipov SV, Lychagin AV, Drogin AR, et al. Tunnel syndrome (neuropathy) of the supra-scapular nerve. *Department of Traumatology and Orthopedics*. 2018;(2):87–98. (In Russ).] doi: 10.17238/issn2226-2016.2018.2.87-97
8. Орлецкий А.К., Тимченко Д.О., Гордеев Н.А., Крылов С.В. Лечение нейропатии надлопаточного нерва // *Вестник травматологии и ортопедии им. Н.Н. Приорова*. 2020. Т. 27, № 3. С. 27–31. [Orletsky AK, Timchenko DO, Gordeev NA, Krylov SV. Treatment of supra-scapular nerve neuropathy. *Bulletin of Traumatology and Orthopedics named after N.N. Priorov*. 2020;27(3):27–31. (In Russ).] doi: 10.17816/vto202027327-31
9. Roy JS, MacDermid JC, Woodhouse LJ. Measuring shoulder function: a systematic review of four questionnaires. *Arthr Rheum*. 2009;61(5):623–632. doi: 10.1002/art.24396
10. Aids to the examination of the peripheral nervous system. 4-th edition. London: Elsevier Saunders; 2000.
11. Reed MD, van Nostran W. Assessing pain intensity with the visual analog scale: a plea for uniformity. *J Clin Pharmacol*. 2014;54(3):241–244. doi: 10.1002/jcph.250
12. Neviasser TJ. Arthroscopy of the shoulder. *Orthop Clin North Am*. 1987;18(3):361–372.
13. Moen TC, Babatunde OM, Hsu SH, et al. Suprascapular neuropathy: what does the literature show? *J Shoulder Elbow Surg*. 2012;21(6):835–846. doi: 10.1016/j.jse.2011.11.033
14. Plancher KD, Petterson SC. Posterior shoulder pain and arthroscopic decompression of the suprascapular nerve at the transverse scapular ligament. *Oper Tech Sports Med*. 2014;22:73–87.
15. Shah AA, Butler RB, Sung SY, et al. Clinical outcomes of suprascapular nerve decompression. *J Shoulder Elbow Surg*. 2011;20(6):975–982. doi: 10.1016/j.jse.2010.10.032
16. Romeo AA, Ghodadra NS, Salata MJ, Provencher MT. Arthroscopic suprascapular nerve decompression: indications and surgical technique. *J Shoulder Elbow Surg*. 2010; 19(2 Suppl):118–123. doi: 10.1016/j.jse.2010.01.006
17. Kostretzis L, Theodoroudis I, Boutsiadis A, et al. Suprascapular nerve pathology: a review of the literature. *Open Orthop J*. 2017;11:140–153. doi: 10.2174/1874325001711010140
18. Bozzi F, Alabau-Rodriguez S, Barrera-Ochoa S, et al. Suprascapular neuropathy around the shoulder: a current concept review. *J Clin Med*. 2020;9(8):2331. doi: 10.3390/jcm9082331
19. Davis FB, Katsuura Y, Dorizas JA. A retrospective review of 112 patients undergoing arthroscopic suprascapular nerve decompression. *J Orthop*. 2019;19:31–35. doi: 10.1016/j.jor.2019.11.048

ОБ АВТОРАХ

Автор, ответственный за переписку:

Беляк Евгений Александрович, к.м.н.;

адрес: Россия, 117198, Москва,

ул. Миклухо-Маклая, д. 6;

e-mail: belyakevgen@mail.ru; eLibrary SPIN: 7337-1214;

ORCID: <https://orcid.org/0000-0002-2542-8308>

Соавторы:

Пасхин Дмитрий Львович;

e-mail: yas-moe@mail.ru; eLibrary SPIN: 8930-1390;

ORCID: <https://orcid.org/0000-0003-3915-7796>

Лазко Федор Леонидович, д.м.н.;

e-mail: fedor_lazko@mail.ru; eLibrary SPIN: 8504-7290;

ORCID: <https://orcid.org/0000-0001-5292-7930>

Призов Алексей Петрович, к.м.н.;

e-mail: aprizov@yandex.ru; eLibrary SPIN: 6979-6480;

ORCID: <https://orcid.org/0000-0003-3092-9753>

Лазко Максим Федорович;

e-mail: maxim_lazko@mail.ru;

ORCID: <https://orcid.org/0000-0001-6346-824X>

Загородний Николай Васильевич,

д.м.н., член-корреспондент РАН;

e-mail: zagorodniy51@mail.ru; eLibrary SPIN: 6889-8166;

ORCID: <https://orcid.org/0000-0002-6737-9772>

Асратян Саркис Альбертович, к.м.н.;

e-mail: dr.sako@mail.ru;

ORCID: <https://orcid.org/0000-0001-8472-4249>

AUTHORS' INFO

The author responsible for the correspondence:

Evgeniy A. Belyak, MD, PhD;

address: 6, Miklukho-Maklaya street,

Moscow, 117198, Russia;

e-mail: belyakevgen@mail.ru; eLibrary SPIN: 7337-1214;

ORCID: <https://orcid.org/0000-0002-2542-8308>

Co-authors:

Dmitry L. Pashin;

e-mail: yas-moe@mail.ru; eLibrary SPIN: 8930-1390;

ORCID: <https://orcid.org/0000-0003-3915-7796>

Fedor L. Lazko, MD, PhD;

e-mail: fedor_lazko@mail.ru; eLibrary SPIN: 8504-7290;

ORCID: <https://orcid.org/0000-0001-5292-7930>

Alexey P. Prizov, MD, PhD;

e-mail: aprizov@yandex.ru; eLibrary SPIN: 6979-6480;

ORCID: <https://orcid.org/0000-0003-3092-9753>

Maxim F. Lazko;

e-mail: maxim_lazko@mail.ru;

ORCID: <https://orcid.org/0000-0001-6346-824X>

Nikolay V. Zagorodniy, MD, PhD, correspondent member of Russia Academy of Science;

e-mail: zagorodniy51@mail.ru; eLibrary SPIN: 6889-8166;

ORCID: <https://orcid.org/0000-0002-6737-9772>

Sarkis A. Asratyan, MD, PhD;

e-mail: dr.sako@mail.ru;

ORCID: <https://orcid.org/0000-0001-8472-4249>