

ПРОБЛЕМЫ ОПЕРИРОВАННОГО ПОЗВОНОЧНИКА. ЛЕЧЕНИЕ НЕСОСТОЯТЕЛЬНОСТИ ТРАНСПЕДИКУЛЯРНОЙ ФИКСАЦИИ И ПАТОЛОГИИ СМЕЖНОГО УРОВНЯ: КЛИНИЧЕСКИЙ СЛУЧАЙ

С.В. Очкал¹, В.А. Сороковиков^{1,2}, П.В. Селиверстов², С.Н. Ларионов², В.Э. Потапов²,
А.П. Животенко²

¹ Иркутская государственная медицинская академия последипломного образования — филиал ФГБОУ ДПО «Российская медицинская академия непрерывного профессионального образования», Иркутск, Российская Федерация

² Иркутский научный центр хирургии и травматологии, Иркутск, Российская Федерация

Обоснование. Декомпрессивно-стабилизирующие оперативные вмешательства с применением транспедикулярных винто-стержневых конструкций занимают важное место среди современных методов хирургического лечения дегенеративных стенозов поясничного отдела позвоночника. Использование металлоконструкции обусловлено не столько особенностями дегенеративного процесса, степенью или протяженностью стенозирования, сколько наличием нестабильности позвоночно-двигательных сегментов. В свою очередь, широкое применение фиксирующих конструкций закономерно привело к увеличению специфических осложнений (10–20% от общего количества оперативных вмешательств). Одним из грозных осложнений декомпрессивно-стабилизирующих операций является перелом элементов конструкции, нередко с формированием патологии на смежных уровнях. Причины этих осложнений связаны как с ошибочным выбором параметров конструкции, так и нарушением техники установки системы транспедикулярной фиксации. **Описание клинического случая.** Представлен анализ клинической симптоматики при формировании синдрома смежного уровня вследствие перелома винтов системы транспедикулярной фиксации, использованной для лечения центрального стеноза позвоночного канала на уровне LIV–LV. Коррекция патологии осуществлена при повторном оперативном вмешательстве. **Заключение.** Клинический пример обращает внимание на сочетание синдрома смежного уровня с переломом металлоконструкции у пациента после декомпрессивно-стабилизирующей операции с применением винто-стержневой фиксации. Ранняя диагностика и адекватная коррекция патологии позволяют избежать усугубления симптоматики и инвалидизации пациентов.

Ключевые слова: дегенеративный стеноз позвоночного канала; транспедикулярная фиксация; перелом винта; синдром смежного уровня; осложнения хирургического лечения.

Для цитирования: Очкал С.В., Сороковиков В.А., Селиверстов П.В., Ларионов С.Н., Потапов В.Э., Животенко А.П. Проблемы оперированного позвоночника. Лечение несостоятельности транспедикулярной фиксации и патологии смежного уровня: клинический случай. *Клиническая практика.* 2022;13(2):108–113. doi: <https://doi.org/10.17816/clinpract89414>

Поступила 29.11.2021

Принята 14.06.2022

Опубликована 30.06.2022

ОБОСНОВАНИЕ

В течение жизни боли в позвоночнике испытывают более 84% взрослого населения земного шара [1], а у 23% боль имеет хронический характер и преимущественно локализуется в поясничном отделе позвоночника [2]. Наиболее частой причиной болевого синдрома являются дегенеративные заболевания пояснично-крестцового отдела позвоночника [2], при этом подавляющее большинство составляют заболевания, сопровождаемые сужением позвоночного канала. Так, по мнению

J.L. Melancia и соавт. [3], показатель заболеваемости с формированием стеноза позвоночника на поясничном уровне составляет 5 случаев на 100 000 жителей в год.

Среди современных методов лечения дегенеративных заболеваний, сопровождаемых сужением позвоночного канала, декомпрессивно-стабилизирующие оперативные вмешательства с транспедикулярными винто-стержневыми конструкциями занимают особое место [4]. Выбор такого агрессивного способа лечения нередко обусловлен особен-

THE PROBLEMS OF THE OPERATED SPINE. TREATMENT OF TRANSPEDICULAR FIXATION FAILURE AND THE ADJACENT LEVEL PATHOLOGY: A CLINICAL CASE

S.V. Ochkal¹, V.A. Sorokovikov^{1, 2}, P.V. Seliverstov², S.N. Larionov², V.E. Potapov², A.P. Zhivotenko²

¹ Irkutsk State Academy of Postgraduate Education, Russian Medical Academy of Continuous Professional Education, Irkutsk, Russian Federation

² Irkutsk Scientific Center of Surgery and Traumatology, Irkutsk, Russian Federation

Background: Among the modern methods of surgical treatment of the lumbar spine's degenerative stenoses, decompressive-stabilizing surgical interventions using transpedicular screw-rod structures occupy an important place. The use of metal structures is justified not so much by the degenerative process specifics, degree or length of stenosis, but by the presence of instability in the spinal motion segments. In turn, the widespread use of fixing structures has naturally led to an increase in the specific complications, reaching 10–20 per cent of the total number of operated patients. One of the threatening complications of decompressive-stabilizing operations is the fracture of structural elements, often with the formation of pathology at the adjacent levels. The reasons for these complications are associated with both an erroneous choice of the construct parameters and a violation of the technique for installing the transpedicular fixation system (TPS). **Clinical case description:** The article presents an analysis of the clinical symptoms appearing with the formation of the adjacent level syndrome due to a fracture of the TPS system screws used to treat central stenosis of the spinal canal at the LIV -LV level. The correction of the pathology was carried out with a repeated surgical intervention. **Conclusion:** This clinical example draws attention to the combination of the adjacent level syndrome with a fracture of the metal structure in a patient after a decompressive-stabilizing operation using screw-rod fixation. An early diagnosis and adequate correction of the pathology helps to avoid the aggravation of symptoms and disability of patients.

Keywords: complications of surgical treatment; degenerative stenosis of the spinal canal; transpedicular fixation of the spinal motion segment; fracture of the transpedicular screw; clinical case.

For citation: Ochkal SV, Sorokovikov VA, Seliverstov PV, Larionov SN, Potapov VE, Zhivotenko AP. The Problems of the Operated Spine. Treatment of Transpedicular Fixation Failure and the Adjacent Level Pathology: A Clinical Case. *Journal of Clinical Practice*. 2022;13(2):108–113. doi: <https://doi.org/10.17816/clinpract89414>

Submitted 29.11.2021

Revised 14.06.2022

Published 30.06.2022

ностями дегенеративного процесса, видом и протяженностью стеноза, наличием нестабильности позвоночно-двигательных сегментов [4]. Однако применение металлоконструкции способствует не только жесткой фиксации позвоночно-двигательного сегмента, но и повышает риск развития специфических осложнений [5, 6], одним из которых является перелом элементов винто-стержневой системы [7] с формированием стеноза позвоночного канала на смежном уровне. Представленное клиническое наблюдение является ярким примером вышеизложенного.

Целью данной работы является анализ клинического случая, связанного с осложнением хирургического лечения дегенеративного стеноза позвоночного канала, требующего своевременной и адекватной коррекции.

КЛИНИЧЕСКИЙ ПРИМЕР

О пациенте

Больной К., 42 года, обратился в Иркутский научный центр хирургии и травматологии с жалобами на постоянные боли и дискомфорт в поясничном отделе позвоночника: боли распространяются в обе нижние конечности по передней поверхности бедра справа и по заднебоковой поверхности бедра и голени слева, также отмечает слабость разгибателей левой стопы, ограничение подвижности поясничного отдела позвоночника.

Из анамнеза известно, что ранее по поводу дегенеративного центрального стеноза позвоночного канала в г. Иркутске выполнено плановое оперативное вмешательство в объеме микрохирургической декомпрессии корешков спинного мозга посредством ламинэктомии LV, медиальной фасетэктомии

с двух сторон, резекции гипертрофированной желтой связки. Задняя стабилизация сегмента LIV–LV осуществлена четырьмя полиаксиальными транспедикулярными винтами (размеры винтов 5,5×55) и продольными штангами.

Через 5 лет после операции возобновились боли в области поясницы, правой и левой нижних конечностях, возникла слабость в левой стопе. При контрольном обследовании (рентгенография, мультиспиральная компьютерная томография и магнитно-резонансная томография) поясничного отдела позвоночника выявлены перелом правого верхне-

го винта системы транспедикулярной фиксации, стенозирование позвоночного канала на уровне LIII–LIV (рис. 1–3).

Физикальная диагностика

При объективном осмотре определяется напряжение паравертебральных мышц поясничного отдела позвоночника, левосторонний поясничный сколиоз. Выраженный стойкий болевой и мышечно-тонический синдромы. В неврологическом статусе проявления радикулоневрита L5 слева с парезом разгибателей стопы и радикулоневрита L4 справа. Симптом Ласега слева и справа с угла 45°.

Локально: в поясничном отделе по средней линии послеоперационный рубец длиной до 15 см без признаков воспаления.

Предварительный диагноз

На основании клинических и инструментальных исследований выставлен диагноз: «Дорсопатия. Дегенеративно-дистрофическое заболевание позвоночника, центральный стеноз позвоночного канала на уровне LIV–LV. Левосторонний поясничный сколиоз. Спондилез. Деформирующий спондилоартроз. Операция (2017) ламинэктомия LV с медиальной фасетэктомией с двух сторон, резекция гипертрофированной желтой связки. Задняя стабилизация сегмента LIV–LV. Несостоятельность металлоконструкции, перелом правого верхнего винта. Фораминальный стеноз LIII–LIV справа. Радикулоневрит L5 слева, L4 справа. Выраженный стойкий болевой и мышечно-тонический синдромы (код МКБ М51.1)».

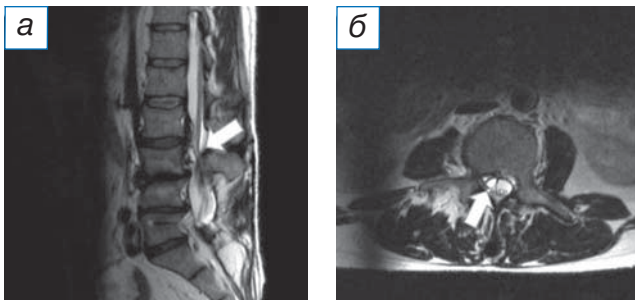


Рис. 1. Магнитно-резонансная томография в T2-режиме: а (сагиттальный срез) — область дегенеративно-дистрофических изменений позвоночно-двигательного сегмента над стабилизированным сегментом (стрелка); б (аксиальный срез) — параартикулярная киста, вызывающая фораминальный стеноз на уровне LIII–LIV справа (стрелка).

Fig. 1. Magnetic resonance imaging in T2-mode: a (sagittal section) — the area of degenerative-dystrophic changes in the spinal motion segment above the stabilized segment (arrow); б (axial section) — paraarticular cyst causing foraminal stenosis at the LIII–LIV level on the right (arrow).

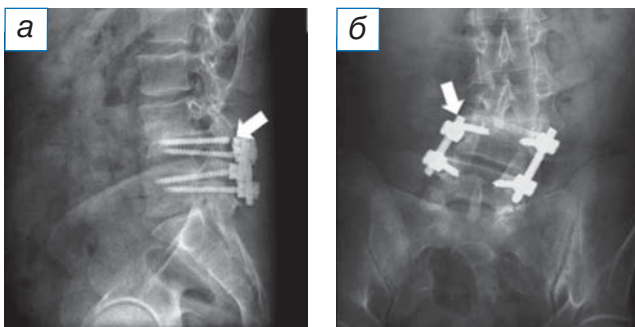


Рис. 2. Рентгенография: а (боковая проекция) — отмечен перелом транспедикулярного винта на уровне LIV; б (прямая проекция) — указана область перелома транспедикулярного винта на уровне LIV справа.

Fig. 2. Radiography: a (lateral view) — a fracture of the pedicle screw at the LIV level is noted; б (direct projection) — the area of the pedicle screw fracture at the LIV level on the right is indicated.

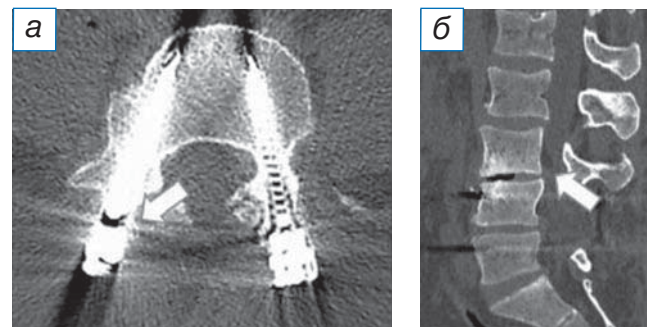


Рис. 3. Мультиспиральная компьютерная томография: а (аксиальный срез) — стрелкой показана область перелома транспедикулярного винта; б (сагиттальная реконструкция) — стрелкой отмечена область дегенерации над стабилизированным позвоночно-двигательным сегментом.

Fig. 3. Multispiral computed tomography: a (axial section) — the area of the pedicle screw fracture is highlighted. б (sagittal reconstruction) — marked area of degeneration over the stabilized spinal motion segment.

По результатам магнитно-резонансной томографии выявлены признаки дегенеративно-дистрофических изменений поясничного отдела позвоночника, левосторонний поясничный сколиоз, параартикулярная киста со стенозированием межпозвоночного отверстия на уровне LIII–LIV справа.

По результатам мультиспиральной компьютерной томографии: дегенеративно-дистрофические изменения поясничного отдела позвоночника; левосторонний поясничный сколиоз; состояние после оперативного вмешательства, наличие металлоконструкции на уровне LIV–LV, перелом правого верхнего винта.

Оперативное вмешательство

Проведено плановое оперативное вмешательство для устранения стеноза позвоночного канала с микрохирургической декомпрессией корешков спинного мозга на уровне LIII–LIV, LIV–LV справа. Фораминотомия по ходу спинномозгового корешка L4 справа. Демонтаж нестабильной металлоконструкции. Задняя стабилизация LII–LIII–LIV–LV 8-винтовой транспедикулярной системой и двумя межтеловыми кейджами. После обработки операционного поля под эндотрахеальным наркозом в положении больного на животе по средней линии спины выполнен разрез кожи и подкожной клетчатки в проекции остистых отростков LII–LV (14 см). Иссечён старый послеоперационный рубец. Паравертебральные мышцы скелетированы до дужек и суставных отростков сегмента LII, LIII позвонков. Из рубцов выделена металлоконструкция на уровне LIV–LV. Произведён демонтаж фиксирующих гаек, удалены продольные стяжки. Правый верхний транспедикулярный винт нестабильный (определя-

ется перелом винта на границе резьбы и тьюльпана). Винт удален. Рана повторно санирована растворами антисептиков. Произведена гемиламинэктомия LIII справа. Осуществлен доступ в позвоночный канал. С применением микрохирургической техники произведена декомпрессия дурального мешка и корешковых нервов на уровне стеноза. Медиальная фасетэктомия LIII справа с последующей фораминотомией по ходу L4 корешка. Радикюлиз, корешок отведен медиально, обнажена задняя продольная связка на уровне LIII–LIV. Определяется костно-хрящевой узел, компримирующий латеральные отделы позвоночного канала и обуславливающий фораминальный стеноз с компрессией корешкового нерва. Выполнена резекция костно-хрящевого узла. Паравертебральные мышцы справа скелетированы до основания поперечных отростков LII, LIII позвонков. В стандартных точках произведена подготовка каналов для введения транспедикулярных винтов в тела LII, LIII позвонков. Под рентгеноконтролем установлены полиаксиальные транспедикулярные винты (6,5×50, 4 штуки). Головки транспедикулярных винтов отрегулированы в положение, соответствующее изгибу позвоночника. Продольные тяги смоделированы в соответствии с лордозом позвоночно-двигательного сегмента, и осуществлена стабилизация поясничного отдела позвоночника с уровня LII до LV. Редукционным инструментом латеральное смещение LIII позвонка устранено. Произведена фиксация продольных стяжек к винтам заглушками-фиксаторами. Дополнительно стяжки скреплены между собой поперечным фиксатором. На контрольных рентгенограммах состояние имплантируемой металлоконструкции удовлетворительное (рис. 4). Рана послойно ушита наглухо.

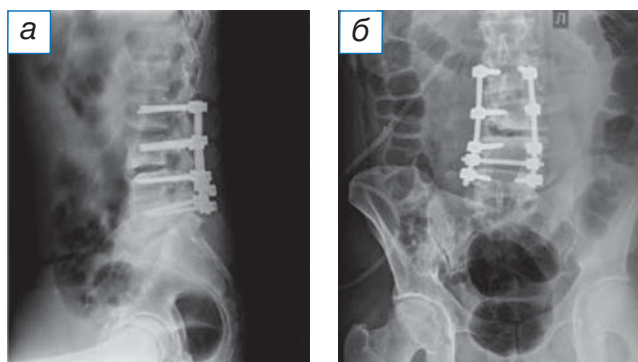


Рис. 4. Послеоперационная рентгенография в боковой (а) и прямой (б) проекциях: 8-винтовая система транспедикулярной фиксации LII–LIII–LIV–LV.

Fig. 4. Postoperative radiography in lateral (a) and direct (б) projections: 8 screw transpedicular fixation system LII–LIII–LIV–LV.

Динамика, исходы и прогноз

Пациент активизирован на 3-й день после операции. Отмечены регресс неврологических расстройств, купирование гиперестезии в зоне иннервации корешка L4 слева, L5 справа, отсутствие болевого синдрома. Послеоперационный период протекал без осложнений. Пациент выписан на 5-й день после оперативного лечения.

Результаты повторного оперативного лечения можно оценить как удовлетворительные. Согласно данным послеоперационных инструментальных исследований, объективных данных физикального обследования и оценки качества жизни пациента, можно прогнозировать удовлетворительный исход

лечения как в раннем послеоперационном периоде, так и в отдаленной перспективе.

ОБСУЖДЕНИЕ

Хирургическое лечение дегенеративной патологии позвоночника зачастую связано с риском развития не только ранних, но и поздних осложнений. Исключением не являются и декомпрессионно-стабилизирующие операции, применяемые для лечения стеноза позвоночника. Распространенность инфекционных и специфических осложнений составляет от 0,44 до 1,81% [8], которые, в свою очередь, делятся на раневые (1,38%), сердечно-сосудистые (2,67%), легочные (1,47%), желудочно-кишечные (1,38%), урологические (0,93%), приходящие (36,07%) и стойкие неврологические (3,98%) расстройства [9]. Нередко встречаются и осложнения, обусловленные использованием металлоконструкций (9,2%), в частности перелом имплантата [9, 10].

Проблема несостоятельности фиксирующих металлоконструкций актуальна не только для современной травматологии и ортопедии, но и нейрохирургии: разрабатываются новые способы профилактики и варианты лечения уже возникших переломов стабилизирующих систем [7], представлено большое количество вариантов для снижения риска развития этих осложнений [1]. Однако увеличение количества оперативных вмешательств с использованием транспедикулярной фиксации закономерно сопровождается и нарастанием числа осложнений, связанных с миграцией или несостоятельностью металлоконструкции, т.е. проблема требует разработки новых подходов и решений. Не менее значимыми для пациентов как со стабильной, так и нестабильной системой транспедикулярной фиксации в отдаленном периоде являются вопросы, связанные с формированием патологии или синдрома смежного уровня.

Важными остаются и проблемы ранней диагностики несостоятельности и переломов фрагмента стабилизирующей конструкции и прогрессирования дегенеративно-дистрофических изменений на смежном уровне с нарастанием неврологической симптоматики и инвалидизацией пациентов. Все эти аспекты указывают на важность изучения и обсуждения патологии прооперированного позвоночника.

ЗАКЛЮЧЕНИЕ

Клинический пример, приведенный выше, указывает на актуальность распознавания ос-

ложнений, возникающих при использовании систем транспедикулярной фиксации позвоночника, и формирование синдрома смежного уровня в результате перелома винта металлоконструкции. Клиническая настороженность, своевременная диагностика и оперативное лечение позволили не только нивелировать болевой синдром и неврологическую симптоматику, но и избежать инвалидизации пациента.

ИНФОРМИРОВАННОЕ СОГЛАСИЕ

От пациента получено письменное добровольное информированное согласие на публикацию клинического случая (дата подписания 20.04.2021).

INFORMED CONSENT

Written voluntary informed consent was received from the patient for the publication of the description of the clinical case (date of signing 20.04.2021).

ДОПОЛНИТЕЛЬНАЯ ИНФОРМАЦИЯ

Вклад авторов. Авторы подтверждают соответствие своего авторства международным критериям ICMJE (все авторы внесли существенный вклад в разработку концепции, проведение исследования и подготовку статьи, прочли и одобрили финальную версию перед публикацией).

Authors' contribution. The authors made a substantial contribution to the conception of the work, acquisition, analysis, interpretation of data for the work, drafting and revising the work, final approval of the version to be published and agree to be accountable for all aspects of the work.

Источник финансирования. Авторы заявляют об отсутствии внешнего финансирования при проведении исследования.

Funding source. This study was not supported by any external sources of funding.

Конфликт интересов. Авторы данной статьи подтвердили отсутствие конфликта интересов, о котором необходимо сообщить.

Competing interests. The authors declare that they have no competing interests

ЛИТЕРАТУРА / REFERENCES

1. Walker BF. The prevalence of low back pain: a systematic review of the literature from 1966 to 1998. *J Spinal Disord.* 2000;13(3):205–217. doi:10.1097/00002517-200006000-00003
2. Casiano VE, Dydyk AM, Varacallo M. Back Pain. In: StatPearls. Treasure Island (FL): StatPearls Publishing; 2020.

3. Melancia JL, Francisco AF, Antunes JL. Spinal stenosis. *Handb Clin Neurol.* 2014;119:541–549. doi: 10.1016/B978-0-7020-4086-3.00035-7
4. Масевнин С.В., Пташников Д.А., Михайлов Д.А., и др. Роль основных факторов риска в раннем развитии синдрома смежного уровня у пациентов после спондилодеза поясничного отдела позвоночника // *Хирургия позвоночника.* 2016. Т. 13, № 3. С. 60–67. [Masevnin SV, Ptashnikov DA, Mikhailov DA, et al. The role of the main risk factors in the early development of adjacent-level syndrome in patients after lumbar spine fusion. *Spine Surgery.* 2016;13(3):60–67. (In Russ).] doi: 10.14531/ss2016.3.60-67
5. Sutovsky J, Sutovska M, Kosmalova M, et al. Degenerative lumbar spondylolisthesis: biochemical aspects and evaluation of stabilization surgery extent in terms of adjacent segment disease theory. *World Neurosurg.* 2019;121:e554–e565. doi: 10.1016/j.wneu.2018.09.163
6. Louie PK, Harada GK, Sayari AJ, et al. Etiology-based classification of adjacent segment disease following lumbar spine fusion. *HSS J.* 2020;16(2):130–136. doi:10.1007/s11420-019-09723-w
7. Ghiselli G, Wang JC, Bhatia NN, et al. Adjacent segment degeneration in the lumbar spine. *J Bone Joint Surg Am.* 2004;86(7):1497–1503. doi: 10.2106/00004623-200407000-00020
8. Knight RQ, Schwaegler P, Hanscom D, Roh J. Direct lateral lumbar interbody fusion for degenerative conditions: early complication profile. *J Spinal Disord Tech.* 2009;22(1):34–37. doi: 10.1097/BSD.0b013e3181679b8a
9. Hijji FY, Narain AS, Bohl DD, et al. Lateral lumbar interbody fusion: a systematic review of complication rates. *Spine J.* 2017;17(10):1412–1419. doi: 10.1016/j.spinee.2017.04.022
10. Youssef JA, McAfee PC, Patty CA, et al. Minimally invasive surgery: lateral approach interbody fusion: results and review. *Spine (Phila Pa 1976).* 2010;35(26 Suppl):S302–311. doi: 10.1097/BRS.0b013e3182023438

ОБ АВТОРАХ

Автор, ответственный за переписку:

Очкал Сергей Владимирович, аспирант;
адрес: Россия, 664049, Иркутск,
м-н Юбилейный-100;
е-mail: ostin.vl@mail.ru;
ORCID: <https://orcid.org/0000-0002-9969-8845>

Соавторы:

Сороковиков Владимир Алексеевич, д.м.н., профессор;
е-mail: svladimir10@gmail.com;
ORCID: <http://orcid.org/0000-0002-9008-6383>

Селиверстов Павел Владимирович, д.м.н., профессор;
е-mail: pavv2001@gmail.com;
ORCID: <https://orcid.org/0000-0002-4050-9157>

Ларионов Сергей Николаевич, д.м.н., профессор;
е-mail: snlar@mail.ru;
ORCID: <https://orcid.org/0000-0001-9189-3323>

Потапов Виталий Энгельсович, к.м.н.;
е-mail: pva454@yandex.ru;
ORCID: <http://orcid.org/0000-0001-9167-637X>

Животенко Александр Петрович, м.н.с.;
е-mail: sivotenko1976@mail.ru;
ORCID: <http://orcid.org/0000-0002-4032-8575>

AUTHORS' INFO

The author responsible for the correspondence:

Sergei V. Ochkal, Graduate Student;
address: 100, Yubileyny microdistrict, Irkutsk,
664049, Russia;
е-mail: ostin.vl@mail.ru;
ORCID: <https://orcid.org/0000-0002-9969-8845>

Co-authors:

Vladimir A. Sorokovikov, MD, PhD, Professor;
е-mail: svladimir10@gmail.com;
ORCID: <http://orcid.org/0000-0002-9008-6383>

Pavel V. Seliverstov, MD, PhD, Professor;
е-mail: pavv2001@gmail.com;
ORCID: <https://orcid.org/0000-0002-4050-9157>

Sergey N. Larionov, MD, PhD, Professor;
е-mail: snlar@mail.ru;
ORCID: <https://orcid.org/0000-0001-9189-3323>

Vitaly E. Potapov, MD, PhD;
е-mail: pva454@yandex.ru;
ORCID: <http://orcid.org/0000-0001-9167-637X>

Alexander P. Zhivotenko, MD, Junior Research Associate;
е-mail: sivotenko1976@mail.ru;
ORCID: <http://orcid.org/0000-0002-4032-8575>