

БЕССИМПТОМНЫЙ ХОЛЕЛИТИАЗ В БАРИАТРИЧЕСКОЙ ПРАКТИКЕ

В.Р. Станкевич¹, А.В. Смирнов¹, А.И. Злобин^{1, 2}, Д.Н. Панченков^{1, 2}, В.И. Шаробаро³,
Ю.В. Иванов^{1, 2}

¹ Федеральный научно-клинический центр специализированных видов медицинской помощи и медицинских технологий, Москва, Российская Федерация

² Московский государственный медико-стоматологический университет имени А.И. Евдокимова, Москва, Российская Федерация

³ Первый Московский государственный медицинский университет имени И.М. Сеченова (Сеченовский Университет), Москва, Российская Федерация

Обоснование. Необходимость симультанной холецистэктомии при бессимптомном холелитиазе у больных, подвергнутых бариатрическому вмешательству, является предметом дискуссий. Представлен опыт ведения пациентов с ожирением и сопутствующим заболеванием — желчнокаменной болезнью. **Цель исследования** — определить показания к бариатрической операции с одновременным выполнением холецистэктомии при сочетании морбидного ожирения и бессимптомного холелитиаза. **Методы.** Проанализированы результаты наблюдения за 37 пациентами с изначально бессимптомным холелитиазом, из них 27 больным были выполнены бариатрическая операция и холецистэктомия, а 10 больным — только бариатрическое вмешательство. Оценены непосредственные и отдаленные результаты лечения, качество жизни пациентов и себестоимость расходов на лечение. **Результаты.** В течение 12 мес наблюдения ни у одного из пациентов, которым была выполнена симультанная холецистэктомия, не развилось каких-либо осложнений. Из 10 пациентов группы наблюдения трое были прооперированы: двум пациентам выполнена лапароскопическая холецистэктомия по поводу острого холецистита и одному больному — операция по поводу холедохолитиаза с механической желтухой. Наибольшее улучшение качества жизни наблюдали в группе гастрошунтирования с холецистэктомией, при этом расходы на лечение одного пациента оказались ниже в этой же группе наблюдения. **Заключение.** Бариатрическое вмешательство с одновременной холецистэктомией при наличии бессимптомного холелитиаза у пациентов с морбидным ожирением позволили предотвратить развитие осложнений желчнокаменной болезни и тем самым потенциально улучшить качество жизни и снизить расходы на медицинскую помощь.

Ключевые слова: желчнокаменная болезнь; холелитиаз; холецистит; симультанная холецистэктомия; бариатрическая хирургия; холецистэктомия; гастрошунтирование; продольная резекция желудка.

Для цитирования: Станкевич В.Р., Смирнов А.В., Злобин А.И., Панченков Д.Н., Шаробаро В.И., Иванов Ю.В. Бессимптомный холелитиаз в бариатрической практике. *Клиническая практика*. 2022;13(4):17–26. doi: <https://doi.org/10.17816/clinpract112390>

Поступила 06.11.2022

Принята 01.12.2022

Опубликована 28.12.2022

ОБОСНОВАНИЕ

Частота желчнокаменной болезни (ЖКБ) у пациентов с морбидным ожирением чрезвычайно высока: холелитиазом страдают не менее 1/4 пациентов, которым планируется бариатрическое вмешательство [1, 2]. В ряде исследований было показано, что выполнение симультанной холецистэктомии сопряжено со статистически значимым ростом числа послеоперационных осложнений [3]. И если

при развернутой клинической картине хронического калькулезного холецистита большинство исследователей сходятся во мнении о необходимости одномоментного удаления желчного пузыря, то в отношении бессимптомного камненосительства подобного единства нет.

Наблюдательной тактике в отношении холелитиаза у бариатрических пациентов посвящено лишь несколько исследований, и в большинстве из них

ASYMPTOMATIC CHOLELITHIASIS IN BARIATRIC PRACTICE

V.R. Stankevich¹, A.V. Smirnov¹, A.I. Zlobin^{1,2}, D.N. Panchenkov^{1,2}, V.I. Sharobaro³, Yu.V. Ivanov^{1,2}

¹ Federal Scientific and Clinical Center for Specialized Medical Assistance and Medical Technologies of the Federal Medical Biological Agency, Moscow, Russian Federation

² Moscow State University of Medicine and Dentistry named after A.I. Evdokimov, Moscow, Russian Federation

³ The First Sechenov Moscow State Medical University (Sechenov University), Moscow, Russian Federation

Background: The need for simultaneous cholecystectomy for asymptomatic cholelithiasis in patients undergoing bariatric intervention has not been proven. The experience of managing patients with obesity and concomitant disease — cholelithiasis is presented. **Aim:** to determine the indications for simultaneous cholecystectomy and bariatric surgery in the combination of morbid obesity and a asymptomatic cholelithiasis. **Methods:** The results of observation of 37 patients with initially asymptomatic cholelithiasis were analyzed: 27 patients underwent bariatric surgery and simultaneous cholecystectomy, and 10 patients underwent only bariatric surgery. The immediate and long-term results of the treatment, the quality of life of patients and the cost of the treatment were assessed. **Results:** During 12 months of the follow-up, none of the patients who underwent simultaneous cholecystectomy developed any complications. Of the 10 patients in the observation group, 3 were operated on. Two patients underwent laparoscopic cholecystectomy for acute cholecystitis and one patient was operated on for choledocholithiasis with obstructive jaundice. The greatest improvement in the quality of life was observed in the gastric bypass group with simultaneous cholecystectomy. The treatment cost per patient was lower in that group, too. **Conclusion:** In the presence of asymptomatic cholelithiasis in a patient with morbid obesity, bariatric intervention and simultaneous cholecystectomy prevents the development of complications of cholelithiasis and thereby potentially improves the quality of life and reduces the cost of medical care.

Keywords: cholelithiasis; cholecystitis; simultaneous cholecystectomy; bariatric surgery; cholecystectomy; gastric bypass; sleeve gastrectomy.

For citation: Stankevich VR, Smirnov AV, Zlobin AI, Panchenkov DN, Sharobaro VI, Ivanov YuV. Asymptomatic Cholelithiasis in Bariatric Practice. *Journal of Clinical Practice*. 2022;13(4):17–26. doi: <https://doi.org/10.17816/clinpract112390>

Submitted 06.11.2022

Revised 01.12.2022

Published 28.12.2022

показан минимальный риск развития осложнений ЖКБ. В систематическом обзоре A. Leyva-Alvizo и соавт. [4] риск перехода холелитиаза в симптоматические формы оценен в 5%, а выполнение симультанной холецистэктомии признано нецелесообразным. Однако данная рекомендация основана на анализе относительно небольшого числа пациентов. Мы считаем, что вероятность развития у бариатрических пациентов с бессимптомным камне-носительством таких серьезных осложнений, как острый калькулезный холецистит и холедохолитиаз, серьезно недооценен.

Представляем собственный опыт наблюдения и лечения пациентов, страдающих ожирением и ЖКБ. Данное исследование является частью диссертационного исследования В.Р. Станкевича «Хирургическое лечение морбидного ожирения в сочетании с желчнокаменной болезнью» и ранее в периодической печати не публиковалось [5].

Цель исследования — определить показания к бариатрической операции и симультанной холецистэктомии при сочетании морбидного ожирения и бессимптомного холелитиаза.

МЕТОДЫ

Дизайн исследования

Проведено ретроспективное сравнительное исследование, в котором изучили непосредственные и отдаленные результаты хирургического лечения двух групп больных: пациентов с бессимптомным камне-носительством без холецистэктомии и пациентов, которым одновременно выполнены бариатрическая операция и холецистэктомия.

Критерии соответствия

Критерии включения: включены все пациенты, которым выполнены бариатрические операции в ФНКЦ ФМБА России с 2011 по март 2020 г.

Условия проведения

Проанализированы результаты лечения 178 пациентов с морбидным ожирением, которым на базе отделения хирургии ФГБУ «Федеральный научно-клинический центр специализированных видов медицинской помощи и медицинских технологий» Федерального медико-биологического агентства Российской Федерации была применена бариатрическая хирургия лапароскопическим доступом в период с 2011 по март 2020 г.

Продолжительность исследования

Период наблюдения составил 12 мес, в течение которых с периодичностью 1 раз в 3 мес проводились осмотры врача с выполнением ультразвукового исследования брюшной полости.

Описание медицинского вмешательства

Всем пациентам рекомендовали принимать препараты урсодезоксихолевой кислоты в дозе 500 мг/сут в течение года.

Оценивали продолжительность операции, количество послеоперационных осложнений, число послеоперационных койко-дней, индекс массы тела (ИМТ).

В отдаленном периоде оценивали характер течения ЖКБ, наличие отдаленных осложнений.

Произведена также оценка качества жизни с применением визуальной аналоговой шкалы EQ-VAS (EuroQol Visual Analogue Scale), представляющей собой своеобразный «термометр здоровья», на котором респондент ежедневно отмечает состояние своего здоровья [6].

Этическая экспертиза

Настоящее исследование одобрено локальным этическим комитетом ФГБУ ФНКЦ ФМБА России (в рамках диссертационного исследования В.Р. Станкевича «Хирургическое лечение морбидного ожирения в сочетании с желчнокаменной болезнью»).

Статистический анализ

Различия между количественными характеристиками определяли с помощью критерия Манна–Уитни. Сравнение качественных характеристик проводили при помощи точного теста Фишера. Полученные различия были признаны статистически достоверными при двустороннем $p < 0,05$ (95% точности).

Для оценки экономической эффективности двух различных тактических подходов к лечению ЖКБ

у бариатрических пациентов нами был проведен клинико-экономический анализ. При этом мы использовали инструкцию Минздрава РФ № 01-23/4-10¹ по расчету стоимости медицинских услуг. Был выбран вариант анализа «минимизация затрат», поскольку он имеет сравнительный характер и не учитывает одинаковые для анализируемых групп расходы. Анализ производили по следующим позициям: затраты на оперативное пособие; наркоз; лечение в стационаре (койко-день); лабораторные и инструментальные исследования; лекарственные средства.

Услуга «койко-день» является составной и включает простые услуги, оказываемые в профильном отделении (осмотры врачей, работа перевязочного и процедурного кабинетов и т.п.).

Расчет стоимости простых медицинских услуг (C_y) осуществляли по формуле

$$C_y = C_p + C_k = Z_t + H_z + M + I + O + P_r;$$

расчет стоимости койко-дня ($C_{к-д}$) — по формуле

$$C_{к-д} = Z_t + H_z + M + P + I + O + C_k,$$

где C_p — прямые расходы; C_k — косвенные расходы; Z_t — расходы на оплату труда (с учетом условных единиц трудоемкости); H_z — начисления на заработную плату; M — расходы на медикаменты и перевязочные средства; I — износ мягкого инвентаря; O — износ оборудования; P — питание; P_r — прочие расходы.

Наш анализ основан исключительно на себестоимости услуг. Показателем экономической эффективности стала разница в себестоимости одного случая при выполнении симультанной холецистэктомии и случая, когда выбрано наблюдение.

РЕЗУЛЬТАТЫ

Объекты (участники) исследования

Выполнен анализ непосредственных и отдаленных результатов хирургического лечения двух групп больных ($n=178$) с морбидным ожирением: 1-я группа ($n=10$) — пациенты с бессимптомным камненосительством, которым холецистэктомия не выполнялась; 2-я группа ($n=27$) — пациенты, которым одновременно выполнены бариатрическая операция и холецистэктомия.

¹ Инструкция Минздрава РФ № 01-23/4-10 и ПАМН № 01-02/41 от 10.11.1999 по расчету стоимости медицинских услуг (временная). Режим доступа: <https://docs.cntd.ru/document/901839734>. Дата обращения: 15.10.2022.

В анамнезе 13/178 (7,3%) больных имели холецистэктомиию. По данным ультразвукового исследования в ходе предоперационного обследования картина хронического калькулезного холецистита выявлена у 37/165 пациентов (22,4%), из них у 30 (81%) клиническая симптоматика полностью отсутствовала (бессимптомное камненосительство), 5 (13,5%) предъявляли периодические жалобы на боль в эпигастриальной области и правом подреберье, еще у 2 (5,4%) в анамнезе было стационарное лечение по поводу острого холецистита. Признаков холедохолитиаза на момент обследования не выявлено ни у одного больного; ни один из пациентов не сообщил о наличии желтухи в анамнезе. Из 30 пациентов с бессимптомным холелитиазом 10 (33%) человек отказались от выполнения симультанной холецистэктомии, поскольку при ультразвуковом исследовании у них не было выявлено расширения просвета общего желчного протока, слоистости или утолщения стенок желчного пузыря, а в его просвете определялись единичные подвижные конкременты размером более 1 см. Остальным 27 (73%) пациентам была выполнена бариатрическая операция одновременно с холецистэктомией.

Нами проанализированы результаты наблюдения 37 пациентов с изначально бессимптомным холелитиазом. Сравнительные характеристики участников исследования отражены в табл. 1 [5], результаты оперативного лечения пациентов — в табл. 2 [5].

Основные результаты исследования

В целом одномоментное удаление желчного пузыря занимало в среднем 30 мин, но при сравнительном анализе двух групп больных различий по продолжительности операции мы не получили.

Общее количество ближайших послеоперационных осложнений у бариатрических пациентов в нашем отделении составляет 6,74%. Однако в нашем исследовании у всех больных желчнокаменной болезнью послеоперационный период протекал без особенностей (осложнений не было вовсе), что может объясняться недостаточной статистической мощностью. Послеоперационный койко-день варьировал от 3 до 5, однако 89% пациентов провели в стационаре 4 дня.

Через год после операции мы отметили снижение ИМТ у всех пациентов с медианным значением

Таблица 1 / Table 1

Основные характеристики больных /
Main characteristics of patients

Характеристика пациентов	Тип операции		p	
	Симультанная холецистэктомия n=27	Только бариатрическое вмешательство n=10		
Возраст, лет	46 [38; 54,5]	49,5 [41; 55]	0,79	
Муж.	13	5	1	
Жен.	14	5	1	
ASA 1–2	10	3	1	
ASA 3	17	7	1	
Сахарный диабет	9	5	0,45	
Индекс массы тела	Всего	46,5 [43; 50]	44,3 [41; 52,2]	0,26
	ГШ	51 [46; 55,25]	55 [47,35; 58]	0,4
	ПРЖ	44,5 [42,25; 49]	42 [40; 45]	0,3
ГШ	10	4	1	
ПРЖ	17	6	1	
Интегральный показатель качества жизни EQ-VAS до операции	65 [55; 75]	60 [51; 70]	0,41	

Примечание. ASA (American Society of Anesthesiologists) — классификация объективного статуса больного, разработанная Американским обществом анестезиологов; ГШ — гастрошунтирование; ПРЖ — продольная резекция желудка.

Note: ASA — classification of the objective status of a patient, developed by the American Society of Anesthesiologists; ГШ — gastric bypass; ПРЖ — longitudinal resection of the stomach.

Таблица 2 / Table 2

Результаты оперативного лечения /
The results of surgical treatment

Характеристика пациентов		Тип операции		p
		Симультанная холецистэктомия n=27	Только бариатрическое вмешательство n=10	
Продолжительность операции, часы	ГШ	205 [187,5; 215]	210 [180; 250]	0,54
	ПРЖ	152,5 [146,25; 158,75]	160 [113,75; 172,5]	1,0
Послеоперационный койко-день		4 [4; 4]	4 [4; 4]	0,82
Послеоперационные осложнения		0	0	-
Разница индекса массы тела через 12 мес	ГШ	23 [18; 27,5]	29 [23,42; 30]	0,22
	ПРЖ	18 [15,25; 21,75]	16 [13; 25]	0,1
Увеличение интегрального показателя качества жизни EQ-VAS через 12 мес	ГШ	25 [20; 25]	35 [35; 45]	0,0232
	ПРЖ	27,5 [21,25; 30]	20 [20; 30]	0,6

Примечание. ГШ — гастрощунтирование; ПРЖ — продольная резекция желудка.

Note: ГШ — gastric bypass; ПРЖ — longitudinal resection of the stomach.

16 кг/м², данный показатель в группах не различался. Отдаленных осложнений в течение года мы не зафиксировали.

Всем нашим пациентам было рекомендовано в течение года принимать урсодезоксихолевую кислоту внутрь в дозировке 500 мг/день. За время наблюдения в группе больных, перенесших холецистэктомию, не отмечено развития холедохолитиаза по результатам ультразвуковых исследований и клиническим данным.

Из 10 пациентов, у которых желчный пузырь был сохранен, в одном наблюдении у пациентки 60 лет после продольной резекции желудка в течение года зафиксировано два эпизода печеночной колики, проявившихся болью в правом подреберье и тошнотой. ИМТ снизился за этот период с 51 до 32 кг/м². Пациентка получала медикаментозную терапию с положительным эффектом амбулаторно. От предложенной плановой холецистэктомии пациентка отказалась. Двое других пациентов (мужчина 27 лет с исходным ИМТ 56 кг/м² и женщина 40 лет с исходным ИМТ 49 кг/м²), которым исходно выполнено гастрощунтирование, через 6 и 11 мес прооперированы в нашем центре в срочном порядке в связи с развитием острого холецистита. Послеоперационный период протекал гладко, больные выписаны в удовлетворительном состоянии на 3–4-е сутки. В течение года ИМТ у данных пациентов снизился до 28 и 30 кг/м² соответственно. Еще одному паци-

енту (52 года, ИМТ до операции 55 кг/м²), у которого через 10 мес после гастрощунтирования развился холедохолитиаз с механической желтухой, выполнена лапароскопическая холецистэктомия, сформирована троакарная гастростома, через которую заведен дуоденоскоп, а в дальнейшем выполнена эндоскопическая ретроградная холангиопанкреатикография с папиллосфинктеротомией и литоэкстракцией конкремента холедоха размером 5 мм. Гастростоме закрыли сразу же. Послеоперационный период протекал гладко, желтуха разрешилась, пациент был выписан на 8-е сутки послеоперационного периода. В дальнейшем в течение 2 мес состояние здоровья данного пациента было удовлетворительным, ИМТ снизился до 32 кг/м².

Все трое повторно прооперированных пациента за 1–4 мес до развития осложнений отмечали возникновение дискомфорта и тяжести в правом подреберье. Остальные 7 пациентов жалоб, характерных для ЖКБ, в течение периода наблюдения не предъявляли.

При сравнении качества жизни пациентов, которым выполнена продольная резекция желудка, в группах симультанной холецистэктомии и наблюдательной тактики различий не было (рис. 1), однако в группе больных, перенесших гастрощунтирование, качество жизни было достоверно выше у тех, кому одномоментно было выполнено удаление желчного пузыря (рис. 2).

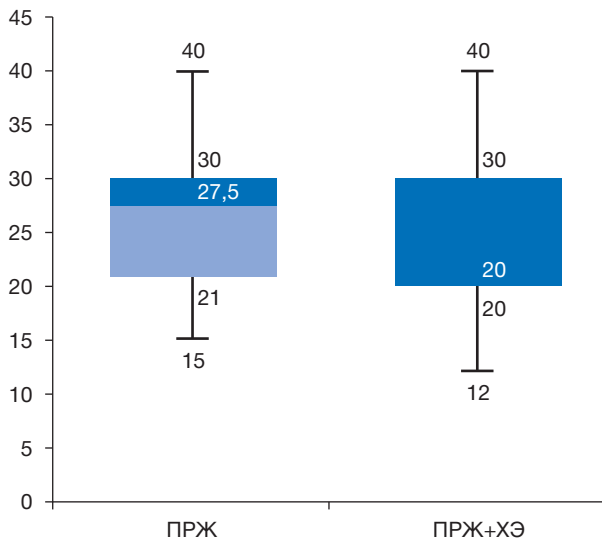


Рис. 1. Увеличение интегрального показателя качества жизни EQ-VAS через 12 мес после операции.

Примечание. ПРЖ — продольная резекция желудка; ХЭ — симультанная холецистэктомия.

Fig. 1. Increase in the integrated indicator of the quality of life EQ-VAS 12 months after the surgery.

Note: ПРЖ — longitudinal resection of the stomach; ХЭ — simultaneous cholecystectomy.

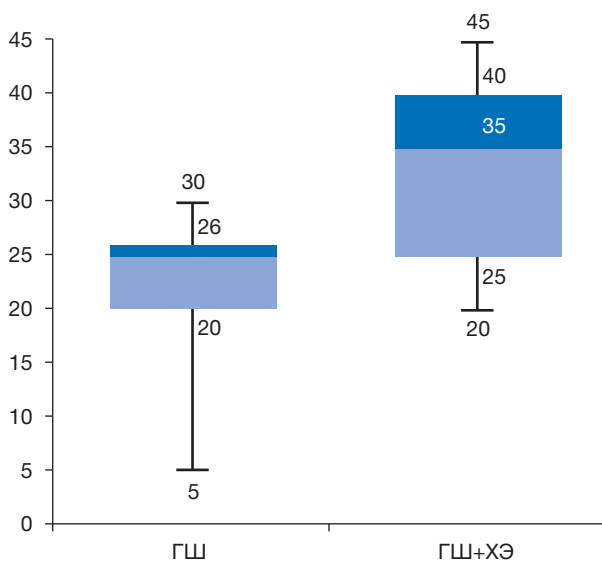


Рис. 2. Увеличение интегрального показателя качества жизни EQ-VAS через 12 мес после операции: при выполнении симультанной холецистэктомии качество жизни в среднем выше на 10 ед. ($p=0,0232$).

Примечание. ГШ — гастропунктирование, ХЭ — симультанная холецистэктомия.

Fig. 2. Increase in the integrated indicator of the quality of life EQ-VAS 12 months after the surgery. When simultaneous cholecystectomy is performed, the following quality of life is 10 units higher on average ($p=0.0232$).

Note: ГШ — gastric bypass, ХЭ — simultaneous cholecystectomy.

Клинико-экономический анализ минимизации затрат

В ФНКЦ ФМБА России в 2021 г. стоимость койко-дня составила 2533,19 руб. В нашем исследовании симультанная холецистэктомия не приводила к увеличению продолжительности госпитализации, что позволило не учитывать затраты на койко-день для первичной операции. Однако в ходе дальнейшего наблюдения трое пациентов, которым изначально сохранен желчный пузырь, были повторно госпитализированы. Суммарная продолжительность их госпитализации составила 15 койко-дней, или 1,5 на одного из 10 пациентов, что соответствует расходам в объеме 3799,78 руб. на человека. Все расходы на стационарное лечение трех пациентов с осложненным течением желчнокаменной болезни мы распределили среди всех пациентов группы (10 человек) и таким образом вычислили средние показатели для одного случая.

В среднем удаление желчного пузыря занимало 30 мин. Себестоимость дополнительных 30 мин наркоза составила 1745 руб., а затраты на работу операционной — 3500 руб.

Продолжительность повторных операций у трех пациентов была 6 ч 15 мин. Суммарные расходы на наркоз и работу операционной были 21 812,5 руб. и 43 750 руб. соответственно. После перерасчета расходы по данному пункту на один случай из десяти составили 6556,25 руб.

Для выполнения одномоментного удаления желчного пузыря в ходе бариатрической операции требуются один дополнительный троакар 10 мм и эндоскопический многоразовый клипатор. Стоимость этих инструментов составила 102 643 руб. С учетом амортизации (первая амортизационная группа, код 14 3311010 со сроком полезного пользования 1–2 года) при выполнении 250 операций в год стоимость на одно вмешательство составит 410,57 руб. Цена одного набора клипс — 36 руб. Аналогичным образом была рассчитана себестоимость набора инструментов для выполнения интервальной лапароскопической холецистэктомии — 696,13 руб.

Затраты на эндоскопическую ретроградную холангиопанкреатикографию с литоэкстракцией включали стоимость расходного материала (папиллотом с предзаряженной струной EndoFlex — 26 170 руб., корзина для захвата камня Endoflex — 21 800 руб., водорастворимый контраст — 804 руб.). Общие затраты с учетом заработной платы, амортизационных расходов на эндоскопическую стойку

и многоразовый инструментарий, накладных расходов на одно вмешательство составили 54 954 руб., или 5495,4 руб. на один случай.

Затраты на инструментальные и лабораторные исследования у трех госпитализированных больных составили 20 776 руб. Расчет проводили с учетом себестоимости анализов крови (общего и биохимического), общего анализа мочи, короткой коагулограммы, анализов на вирус иммунодефицита человека, вирусные гепатиты и сифилис, электрокардиограммы, рентгенографии грудной клетки, ультразвукового исследования желчного пузыря и желчевыводящих протоков. После распределения расходов между 10 пациентами получили 2077,66 руб. на одного больного.

В результате проведения расчетов выяснилось, что при одновременном выполнении лапароскопической холецистэктомии и бариатрической операции расходы на лечение в течение 12 мес наблюдения меньше на 12 311,3 руб., чем при сохранении желчного пузыря (табл. 3) [5].

Данная сумма на момент исследования в 2021 г. составляла 101,5% минимального размера оплаты труда (12 311,3 руб. от 12 130 руб.). Таким образом, по нашим данным, одновременная холецистэктомия экономически более выгодна, чем наблюдение с вероятным выполнением интервальной холецистэктомии.

ОБСУЖДЕНИЕ

До 50–70% пациентов с холелитиазом не имеют каких-либо симптомов заболевания [7]. Прове-

денные наблюдательные исследования показали, что симптомы ЖКБ возникали у наблюдаемых пациентов с частотой 1–4% в год и в течение 20 лет отмечались не более чем у 20% участников. Развитие таких осложнений, как острый холецистит, острый панкреатит, холедохолитиаз или холангит, без предшествующих эпизодов печеночной колики происходило крайне редко — не более чем в 0,1% случаев [7–9]. В связи с тем, что риск осложнений операции выше, чем риск осложнений самого заболевания, современные клинические рекомендации отдают предпочтение наблюдению [8, 9]. Исключением могут быть ситуации отдаленного проживания пациента (когда нет доступа к медицинской помощи), размеры конкремента свыше 3 см и молодой возраст.

В бариатрической практике проблема лечения холелитиаза занимает особое место. Число больных ЖКБ среди людей с морбидным ожирением в 5 раз больше, чем в общей популяции. Даже при изначальном отсутствии холелитиаза стремительная потеря массы тела может привести к его возникновению. В 90-е годы получила распространение одновременная профилактическая холецистэктомия в ходе бариатрической операции [2]. Однако в ряде исследований было продемонстрировано, что подобное расширение хирургического объема ведет к росту количества послеоперационных осложнений на 2–10% [3]. В 2000-х годах число одновременных холецистэктомий снизилось. Так, в ходе гастрощунтирования в США желчный

Таблица 3 / Table 3

Дополнительные расходы на лечение при бессимптомном холелитиазе в бариатрической практике, полученные при анализе «минимизации затрат» (руб.) /

Incremental costs of the treatment for asymptomatic cholelithiasis in bariatric practice, obtained from the analysis of «cost minimization» (rubles)

Услуга	Группа пациентов		Разница
	Наблюдение	Симультанная холецистэктомия	
Койко-день	3799,78	0	3799,78
Наркоз	2181,25	1745	436,25
Работа операционной	4375	3500	875
Холецистэктомия (расходные материалы, заработная плата)	883,8	1256,57	-372,77
Лабораторные и инструментальные исследования	2077,66	0	2077,66
ЭРПХГ, литоэкстракция	5495,4	0	5495,4
Всего	18 812,89	6501,57	12 311,32

Примечание. ЭРПХГ — эндоскопическая ретроградная панкреатохолангиография.

Note: ЭРПХГ — endoscopic retrograde pancreatocholangiography.

пузырь в 2001 г. удаляли в 26,3%, а в 2008 г. уже в 3,7% случаев [10]. В настоящее время холецистэктомия выполняется лишь при клинической картине хронического калькулезного холецистита. Необходимость хирургического вмешательства при бессимптомном холелитиазе является предметом дискуссии. При осуществлении литературного поиска в сети MEDLINE нами найдено всего несколько обзорных исследований, посвященных бессимптомному холелитиазу у бариатрических пациентов. Данные работы имеют схожий дизайн: проводится наблюдение за небольшим количеством пациентов на протяжении ограниченного периода времени. В исследовании O. Pineda и соавт. [11] в течение 12 мес после бариатрической операции холецистэктомия потребовалась лишь 1 (6,7%) из 30 пациентов с исходно бессимптомным камненосительством. В исследовании D.A. Penna и соавт. [12] при наблюдении в течение 6 мес повторно прооперирован только 1 (1,6%) пациент из 61. В работе S. Yardimci и соавт. [13] в течение 6–58 мес после первичной операции у 5 (20,8%) пациентов из 24 развились эпизоды печеночных колик, однако холецистэктомия никому не потребовалась. Несмотря на низкую степень доказательности этих работ, Американское общество метаболической и бариатрической хирургии (American Society for Metabolic and Bariatric Surgery, ASMBS) на основе данного материала не рекомендует выполнять симультанную холецистэктомию при бессимптомном холелитиазе [4]. Однако, по нашему мнению, риск развития осложненного течения ЖКБ после бариатрической операции у пациентов с бессимптомным холелитиазом серьезно недооценен. Особенно это важно для пациентов со сверхжирением (ИМТ >50 кг/м²), которые перенесли гастрощунтирование. В нашем исследовании лишь у одного пациента с ИМТ 50 кг/м², отказавшегося от симультанной операции, в течение 12 мес не возникло жалоб, характерных для ЖКБ. По нашему мнению, именно благодаря симультанной холецистэктомии обусловлено статистически значимое различие в увеличении качества жизни у пациентов после гастрощунтирования. Кроме того, дополнительным фактором риска, по всей вероятности, является стремительная потеря массы тела (за год у всех пациентов с осложненным течением ЖКБ отмечено снижение ИМТ на ≥ 19 кг/м²).

Наше предположение подтверждает недавно опубликованное исследование R.M. Cunningham и соавт. [14], в котором анализируются данные

клиник, аккредитованных ASMBS. В течение года наблюдения при исходно бессимптомном холелитиазе интервальная холецистэктомия потребовалась 204/1263 (16,2%) пациентам, в течение 3 лет — 171/925 (18,5%), в течение 5 лет — 131/673 (19,5%). Из повторно прооперированных пациентов в 24% случаев был острый холецистит, в 5,6% — холедохолитиаз. В данном исследовании продемонстрировано также отсутствие роста осложнений при расширении объема бариатрической операции за счет удаления желчного пузыря.

Клинико-экономический анализ затрат на лечение бессимптомного холелитиаза демонстрирует меньшие расходы при симультанном выполнении холецистэктомии. В литературе нам не удалось найти исследований, посвященных анализу расходов на лечение ЖКБ у бариатрических пациентов. Основными причинами нашего результата стало отсутствие роста числа осложнений при выполнении симультанной операции, относительно высокая частота необходимости интервальной холецистэктомии (у 3 больных из 10) и необходимость эндоскопической ретроградной литоэкстракции у одного пациента. В случае, если интервальная холецистэктомия выполнялась бы менее чем в 10% наблюдений, экономически эффективна была бы консервативная тактика.

В клинической практике существует категория пациентов старше 60 лет со сверхжирением (ИМТ >50 кг/м²), которые имеют ряд тяжелых заболеваний (сахарный диабет, хроническую сердечную и дыхательную недостаточность). Любое увеличение продолжительности операции может привести к тяжелым последствиям. Мы считаем, что в данной ситуации целесообразно первым этапом выполнить более быструю операцию — продольную резекцию желудка, а при наличии холелитиаза — отказаться от холецистэктомии. Перенесенная продольная резекция желудка в случае развития холелитиаза не добавит технических трудностей в виде необходимости формирования гастростомы для проведения ретроградной холангиографии. При недостаточной потере лишнего веса такому пациенту вторым этапом показано выполнение гастрощунтирования, в ходе которого возможно симультанное удаление желчного пузыря.

Ограничения исследования

Ограничениями нашего исследования является то, что оно одноцентровое и выполнено на небольшой выборке пациентов.

ЗАКЛЮЧЕНИЕ

Риск осложненного течения ЖКБ у бариатрических пациентов с бессимптомным холелитиазом в настоящее время недооценен. Дополнительными факторами развития острого холецистита или холедохолитиаза служат исходный ИМТ выше 50 кг/м² и стремительная потеря веса (снижение ИМТ больше чем на 20 кг/м² за год). Опыт работы нашей клиники свидетельствует, что симультанная холецистэктомия при камненосительстве не приводит к росту числа осложнений, экономически эффективнее и связана с лучшим качеством жизни пациентов. Мы считаем, что в бариатрической практике при бессимптомном холелитиазе риск расширения объема операции за счет удаления желчного пузыря ниже, чем риск развития осложнений ЖКБ, что определяет показания к симультанной холецистэктомии. Исключения могут составлять пациенты с тяжелыми сопутствующими заболеваниями, которым на первом этапе лечения выполняется продольная резекция желудка с целью достижения компенсации хронической сердечно-сосудистой и дыхательной недостаточности.

ДОПОЛНИТЕЛЬНАЯ ИНФОРМАЦИЯ

Вклад авторов. В.Р. Станкевич — выполнение хирургических операций у пациентов, написание текста статьи; А.В. Смирнов — обработка и обсуждение результатов исследования, написание текста статьи; А.И. Злобин, Д.Н. Панченков, В.И. Шаробаро — поисково-аналитическая работа, обсуждение результатов исследования, написание текста статьи; Ю.В. Иванов — руководство лечением пациентов и обсуждение результатов исследования. Авторы подтверждают соответствие своего авторства международным критериям ICMJE (все авторы внесли существенный вклад в разработку концепции, проведение исследования и подготовку статьи, прочли и одобрили финальную версию перед публикацией).

Author contribution. V.R. Stankevich — performing surgical operations on patients, writing the text of the article; A.V. Smirnov — processing and discussion of the results of the study, writing the text of the article; A.I. Zlobin, D.N. Panchenkov, V.I. Sharobaro — search and analytical work, discussion of research results, writing the text of the article; Yu.V. Ivanov — management of the treatment of patients and discussion of the results of the study. The authors made a substantial contribution to the conception of the work, acquisition, analysis, interpretation of data for the work, drafting

and revising the work, final approval of the version to be published and agree to be accountable for all aspects of the work.

Источник финансирования. Исследование выполнено при поддержке ФМБА России (НИР «Бариатрическая хирургия»).

Funding source. The study was carried out with the support of the FMBA of Russia (research work “Bariatric Surgery”).

Конфликт интересов. Авторы декларируют отсутствие явных и потенциальных конфликтов интересов, связанных с публикацией настоящей статьи.

Competing interests. The authors declare that they have no competing interests.

ЛИТЕРАТУРА / REFERENCES

- Смирнов А.В., Станкевич В.Р., Панченков Д.Н., и др. Симультанные операции в бариатрической хирургии // *Клиническая практика*. 2020. Т. 11, № 4. С. 55–63. [Smirnov AV, Stankevich VR, Panchenkov DN, et al. Simultaneous operations in bariatric surgery. *Clinical practice*. 2020;11(4):55–63. (In Russ).] doi: 10.17816/clinpract58047
- Amstutz S, Michel JM, Kopp S, Egger B. Potential benefits of prophylactic cholecystectomy in patients undergoing bariatric bypass surgery. *Obes Surg*. 2015;25(11):2054–2060. doi: 10.1007/s11695-015-1650-6
- Doulamis IP, Michalopoulos G, Boikou V, et al. Concomitant cholecystectomy during bariatric surgery: The jury is still out. *Am J Surg*. 2019;218(2):401–410. doi: 10.1016/j.amjsurg.2019.02.006
- Leyva-Alvizo A, Arredondo-Saldaña G, Leal-Isla-Flores V, et al. Systematic review of management of gallbladder disease in patients undergoing minimally invasive bariatric surgery. *Surg Obes Relat Dis*. 2020;16(1):158–164. doi: 10.1016/j.soard.2019.10.016
- Станкевич В.Р. Хирургическое лечение морбидного ожирения в сочетании с желчнокаменной болезнью: Автореф. дис. ... канд. мед. наук. Москва, 2021. 27 с. [Stankevich VR. Surgical treatment of morbid obesity in combination with cholelithiasis [dissertation abstract]. Moscow; 2021. 27 p. (In Russ).]
- Александрова Е.А., Герри Д.К., Кайнд П., Хабибуллина А.Р. Популяционные показатели качества жизни, связанного со здоровьем по опроснику EQ-5D // *Здравоохранение Российской Федерации*. 2018. Т. 62, № 6. С. 295–303. [Alexandrova EA, Garry DK, Kand P, Khabibullina AR. Population indicators of health-related quality of life according to the EQ-5D questionnaire. *Healthcare Russian Federation*. 2018;62(6):295–303. (In Russ).] doi: 10.18821/0044-197X-2018-62-6-295-303
- Illige M, Meyer A, Kovach F. Surgical treatment for asymptomatic cholelithiasis. *Am Fam Physician*. 2014;89(6):468–470.
- European Association for the Study of the Liver (EASL). EASL Clinical Practice Guidelines on the prevention, diagnosis and treatment of gallstones. *J Hepatol*. 2016;65(1):146–181. doi: 10.1016/j.jhep.2016.03.005
- Tazuma S, Unno M, Igarashi Y, et al. Evidence-based clinical practice guidelines for cholelithiasis 2016. *J Gastroenterol*. 2017; 2(3):276–300. doi: 10.1007/s00535-016-1289-7
- Worni M, Guller U, Shah A, et al. Cholecystectomy concomitant with laparoscopic gastric bypass: A trend analysis of the nationwide inpatient sample from 2001 to 2008. *Obes Surg*. 2012; 22(2):220–229. doi: 10.1007/s11695-011-0575-y

11. Pineda O, Maydón HG, Amado M, et al. A prospective study of the conservative management of asymptomatic preoperative and postoperative gallbladder disease in bariatric surgery. *Obes Surg.* 2017;27(1):148–153. doi: 10.1007/s11695-016-2264-3
12. Penna DA, Lange J, Hilbert J, et al. Ursodeoxycholic acid for 6 months after bariatric surgery is impacting gallstone associated morbidity in patients with preoperative asymptomatic gallstones. *Obes Surg.* 2019;29(4):1216–1221. doi: 10.1007/s11695-018-03651-0
13. Yardimci S, Coskun M, Demircioglu S, et al. Is Concomitant cholecystectomy necessary for asymptomatic cholelithiasis during laparoscopic sleeve gastrectomy? *Obes Surg.* 2018; 28(2):469–473. doi: 10.1007/s11695-017-2867-3
14. Cunningham RM, Jones KT, Kuhn JE, et al. Asymptomatic cholelithiasis and bariatric surgery: A comprehensive long-term analysis of the risks of biliary disease in patients undergoing primary Roux-En-Y gastric bypass. *Obes Surg.* 2021;31(3): 1249–1255. doi: 10.1007/s11695-020-05125-8

ОБ АВТОРАХ

Автор, ответственный за переписку:

Станкевич Владимир Романович, к.м.н.;
адрес: Россия, 115682, Москва, Ореховый бульвар, д. 28;
е-mail: v-stankevich@yandex.ru; eLibrary SPIN: 5126-6092;
ORCID: <https://orcid.org/0000-0002-8620-8755>

Соавторы:

Смирнов Александр Вячеславович, к.м.н.;
е-mail: alvsmirnov@mail.ru; eLibrary SPIN: 5619-1151;
ORCID: <https://orcid.org/0000-0003-3897-8306>

Злобин Александр Иванович, к.м.н.;
е-mail: sancho-83@inbox; eLibrary SPIN: 2894-5059;
ORCID: <https://orcid.org/0000-0002-8241-659X>

Панченков Дмитрий Николаевич, д.м.н., профессор;
е-mail: dnpanchenkov@mail.ru; eLibrary SPIN: 4316-4651;
ORCID: <https://orcid.org/0000-0001-8539-4392>

Шаробаро Валентин Ильич, д.м.н., профессор;
е-mail: sharobarovi@mail.ru; eLibrary SPIN: 3677-0208;
ORCID: <https://orcid.org/0000-0002-1510-9047>

Иванов Юрий Викторович, д.м.н., профессор;
е-mail: ivanovkb83@yandex.ru; eLibrary SPIN: 3240-4335;
ORCID: <https://orcid.org/0000-0001-6209-4194>

AUTHORS' INFO

The author responsible for the correspondence:

Vladimir R. Stankevich, MD, PhD;
address: 28, Orekhovy blvd, Moscow, 115682, Russia;
е-mail: v-stankevich@yandex.ru; eLibrary SPIN: 5126-6092;
ORCID: <https://orcid.org/0000-0002-8620-8755>

Co-authors:

Alexander V. Smirnov, MD, PhD;
е-mail: alvsmirnov@mail.ru; eLibrary SPIN: 5619-1151;
ORCID: <https://orcid.org/0000-0003-3897-8306>

Alexandr I. Zlobin, MD, PhD;
е-mail: sancho-83@inbox; eLibrary SPIN: 2894-5059;
ORCID: <https://orcid.org/0000-0002-8241-659X>

Dmitry N. Panchenkov, MD, PhD, Professor;
е-mail: dnpanchenkov@mail.ru; eLibrary SPIN: 4316-4651;
ORCID: <https://orcid.org/0000-0001-8539-4392>

Valentin I. Sharobaro, MD, PhD, Professor;
е-mail: sharobarovi@mail.ru; eLibrary SPIN: 3677-0208;
ORCID: <https://orcid.org/0000-0002-1510-9047>

Yury V. Ivanov, MD, PhD, Professor;
е-mail: ivanovkb83@yandex.ru; eLibrary SPIN: 3240-4335;
ORCID: <https://orcid.org/0000-0001-6209-4194>