

УКОРОЧЕНИЕ ИНТЕРВАЛА PQ ПРИ ПЕРИКАРДИТЕ ПОСЛЕ ОПЕРАЦИИ КОРОНАРНОГО ШУНТИРОВАНИЯ

Д.П. Дундуа¹, Р.Р. Хабазов², Н.А. Хрычева³

¹ Федеральный научно-клинический центр специализированных видов медицинской помощи и медицинских технологий Федерального медико-биологического агентства России, Москва, Российская Федерация

² Первый Московский государственный медицинский университет имени И.М. Сеченова (Сеченовский Университет), Москва, Российская Федерация

³ Многофункциональный медицинский центр МЕДСИ, Москва, Российская Федерация

Обоснование. Воспаление перикарда после операции на сердце — хорошо известное состояние. Диагноз постперикардитомного перикардита выставляют на основании изменений электрокардиограммы (ЭКГ) — элевации сегмента ST в сочетании с депрессией интервала PQ, однако в ряде случаев изменения на ЭКГ трудно отличить от изменений при остром коронарном синдроме с подъемом сегмента ST. В таких случаях диагноз перикардита ставится методом исключения острого коронарного синдрома, для чего проводят дополнительные дорогостоящие диагностические тесты. **Цель исследования** — выявить закономерности в изменении интервала PQ у больных острым перикардитом, перенесших перикардитомию во время операции коронарного шунтирования. **Методы.** В наблюдательное исследование было включено 47 пациентов после коронарного шунтирования. Мы сравнили ЭКГ 25 больных после коронарного шунтирования, у которых обнаружили ЭКГ-признаки острого перикардита, с группой из 22 больных с коронарным шунтированием и без признаков постперикардитомного перикардита. **Результаты.** Выяснилось, что у большинства больных с постперикардитомным перикардитом после операции коронарного шунтирования наряду с характерными ЭКГ-признаками острого перикардита отмечается преходящее укорочение интервала PQ на 0,04 сек. **Заключение.** У больных после коронарного шунтирования с постперикардитомным перикардитом отмечается укорочение интервала PQ. Отсутствие подобной динамики интервала PQ у больных без ЭКГ-признаков перикардита может свидетельствовать о том, что преходящее укорочение интервала PQ может быть дополнительным доступным диагностическим ЭКГ-признаком острого постперикардитомного перикардита.

Ключевые слова: острый перикардит; постперикардитомный перикардит; электрокардиография; ЭКГ при перикардите; укорочение интервала PQ; ЭКГ-признаки перикардита.

Для цитирования: Дундуа Д.П., Хабазов Р.Р., Хрычева Н.А. Укорочение интервала PQ при перикардите после операции коронарного шунтирования. *Клиническая практика.* 2022;13(2):5–11. doi: <https://doi.org/10.17816/clinpract108032>

Поступила 18.05.2022

Принята 30.05.2022

Опубликована 18.06.2022

ОБОСНОВАНИЕ

Перикардит — воспаление листков перикарда вследствие инфицирования, травмы или повреждения, известный и детально описанный клинический синдром [1–3]. Воспалительная реакция висцерального перикарда на хирургическое вмешательство — постперикардитомный перикардит (ПП) — также хорошо известный феномен [1, 3]. Проявляется он болью в грудной клетке, которая, в отличие от ангинозной боли, более локализована в области сердца, усиливается при дыхании или движении, порой неотличима от ангинозной боли при ишемической болезни сердца. Аускультация сердца также позволяет заподозрить острый перикардит. Считается,

что появление трехчленного шума, так называемого шума трения перикарда, позволяет подтвердить диагноз сухого, неэкссудативного перикардита [4]. Аускультативные данные при ПП малоинформативны, так как наличие дренажей в перикардиальной полости создает дополнительные шумовые артефакты, среди которых часто невозможно расслышать шум трения перикарда.

Основная роль в диагностике острого ПП отводится электрокардиографии (ЭКГ) [5, 6]. Для острого ПП характерна типичная динамика ЭКГ в виде конкордантных подъемов сегмента ST в нескольких отведениях, а для острой ишемии миокарда — дискордантные изменения, когда подъемы сегмен-

SHORTENING OF THE PR INTERVAL IN PERICARDITIS AFTER CORONARY BYPASS SURGERY

D.P. Dundua¹, R.R. Khabazov², N.A. Hricheva³

¹ Federal Scientific and Clinical Center for Specialized Medical Assistance and Medical Technologies of the Federal Medical Biological Agency, Moscow, Russian Federation

² Sechenov First Moscow State Medical University (Sechenov University), Moscow, Russian Federation

³ Multifunctional medical center MEDSI, Moscow, Russian Federation

Background: Pericarditis, following pericardiotomy, is a well-known complication of cardiac surgery. The diagnosis of postpericardiotomy pericarditis (PP) is based on the electrocardiography (ECG) changes — the ST segment elevation in combination with a depression of the PR interval. However, in some cases, the ECG changes are difficult to distinguish from the changes associated with ST segment elevation acute coronary syndrome. In such cases, the diagnosis of pericarditis is made by excluding acute coronary syndrome, for which additional expensive diagnostic tests are performed. **Aims:** the purpose of the study is to identify a pattern in the change in the PR interval, which is detected in patients with acute pericarditis who underwent pericardiotomy during coronary bypass surgery. **Methods:** The observational study included 47 patients after coronary bypass surgery. We compared ECG of two groups of patients after coronary artery bypass grafting — 25 patients who demonstrated the ECG signs of acute pericarditis and 22 patients without those. **Results:** In most patients with PP after coronary bypass surgery, the characteristic ECG signs of acute pericarditis were accompanied by a transient shortening of the PR interval by 0.04 sec. **Conclusion:** The absence of such dynamics in patients after coronary artery bypass grafting without the ECG signs of pericarditis may indicate that a transient shortening of the PR interval may be an additional easily available ECG sign of acute PP.

Keywords: acute pericarditis; postpericardiotomy pericarditis; electrocardiography; electrocardiography in pericarditis; shortening of the PR interval; electrocardiography signs of pericarditis.

For citation: Dundua DP, Khabazov RR, Hricheva NA. Shortening of the PR Interval in Pericarditis After Coronary Bypass Surgery. *Journal of Clinical Practice*. 2022;13(2):5–11. doi: <https://doi.org/10.17816/clinpract108032>

Submitted 18.05.2022

Revised 30.05.2022

Published 18.06.2022

та ST в зоне ишемии сочетаются с депрессиями ST-сегмента в зоне, противоположной ишемии миокарда. Тем не менее дифференциальная диагностика острого перикардита и острого ишемического повреждения миокарда по ЭКГ-критериям нередко затруднена, так как ЭКГ-признаки острого ПП и острой трансмуральной ишемии миокарда порой весьма схожи. Дифференциальная диагностика острого коронарного синдрома и острого перикардита у больных, перенесших кардиохирургическое вмешательство, крайне важна.

Нельзя «пропустить» постоперационный инфаркт миокарда — опасное для жизни больного состояние [7, 8]. Окончательный диагноз острого перикардита ставится методом исключения острого ишемического повреждения. Для этого необходимо выполнение визуализации сердца — эхокардиографии (эхоКГ), радиоизотопной сцинтиграфии миокарда и анализа активности кардиоспецифиче-

ских ферментов (высокочувствительных тропонинов) в динамике [9–11]. Отметим, что эти диагностические методики значительно повышают стоимость лечения больного и нередко затягивают пребывание больного в палате интенсивной терапии.

Важным дополнительным и специфическим ЭКГ-критерием острого перикардита считается сочетание элевации ST-сегмента с депрессией сегмента PQ в стандартных и левых грудных отведениях [5], так как эти критерии патогномичны для острого перикардита. Однако наблюдение за пациентами после коронарного шунтирования (КШ) показало, что депрессия интервала PQ при ПП отмечается далеко не у всех пациентов с конкордантным подъемом сегмента ST, а оценка интервала PQ у больных с ПП нередко затруднена, т.к. отмечается его заметное укорочение.

Мы задались целью выяснить, не является ли укорочение интервала PQ дополнительным ха-

рактрным признаком ПП. Если это так, то обнаруженный ЭКГ-феномен может иметь клиническое значение. Наличие доступного и достоверного дополнительного ЭКГ-критерия при остром перикардите после КШ позволит дифференцировать острый перикардит от острой ишемии миокарда, позволив избежать дополнительных дорогостоящих исследований.

Цель исследования — выявить закономерность в изменении интервала PQ у больных острым перикардитом, перенесших перикардотомию во время операции КШ.

Для выполнения поставленной цели мы сравнили динамику интервалов PQ у больных после операции КШ с ЭКГ-признаками острого ПП и больных, перенесших операцию КШ и не имеющих ЭКГ-признаков острого ПП.

МЕТОДЫ

Дизайн исследования

Ретроспективное.

Критерии соответствия

Критерии включения. В исследование включили 60 последовательно прооперированных больных хронической ишемической болезнью сердца, которым проводили операцию КШ и у которых имелись качественные для анализа ЭКГ в 12 отведениях.

Критерии исключения: пациенты с острым постоперационным инфарктом миокарда (2 больных), протезированием митрального клапана (3 больных), пароксизмами фибрилляции предсердий до, во время или после операции КШ (5 больных), с острой полной блокадой левой ножки пучка Гиса (2 пациента) и больные с электрокардиостимуляцией (1 пациент).

Критерии невключения: пациенты с исходными изменениями ЭКГ в виде атриовентрикулярной блокады 2-й и 3-й степени, полной блокадой левой ножки пучка Гиса, элевацией сегмента ST до операции, с исходно укороченным интервалом PQ , электрокардиостимуляцией. В исследование также не включались пациенты, нуждающиеся в инфузии симпатомиметических аминов на 2-е сутки после КШ, амиодарона, бета-адреноблокаторов, недигидропиридиновых антагонистов кальциевых каналов.

Описание медицинского вмешательства

Всем больным до и после КШ выполнялись следующие исследования: ЭКГ в 12 стандартных отведениях; двухмерная эхоКГ; общеклинические анализы, включая определение концентрации тро-

понина T в плазме крови до и после операции КШ, электролитного состава и кислотно-щелочного равновесия крови. Диагностическими критериями острого коронарного синдрома считали наличие типичного болевого синдрома, характерную динамику ЭКГ, появление новых зон нарушений локальной сократимости миокарда при эхоКГ и повышение уровня высокочувствительного тропонина T в плазме крови, превышающего в 20 раз верхнюю границу нормальных значений (условная граница, принятая в клинике).

ЭКГ регистрировали со скоростью развертки 25 мм/сек и стандартной калибровкой 1 мВ = 10 мм до проведения операции, в день операции, к концу первых суток после операции и спустя 7–12 сут после проведения операции КШ.

Анализ сегмента ST и интервала PQ проводился путем ручного измерения. Их смещение от изолинии рассчитывалось в милливольтгах (мВ). Положение сегмента ST оценивалось в интервале от конца предыдущего зубца T до начала следующего зубца R .

Критерии диагностики постоперационного перикардита: изменения ЭКГ в виде элеваций сегмента $ST \geq 1$ мВ в двух и более отведениях, депрессия интервала $PQ \geq 1$ мВ в стандартных отведениях, кроме отведения aVR (в котором элевация интервала PQ эквивалентна депрессии в других отведениях).

Диагноз острого инфаркта миокарда исключали на основании клинической картины, динамики ЭКГ (отсутствие реципрокных изменений, появление новых патологических зубцов Q), отсутствия повышения активности высокочувствительного тропонина T в плазме, более чем в 20 раз превышающего верхнюю границу нормальных значений, и отсутствия новых зон нарушения сократимости при эхоКГ.

Этическая экспертиза

Перед проведением исследования все пациенты дали информированное согласие на обработку персональных данных.

Статистический анализ

Мы исследовали предикторы на различие по группам с/без подъема сегмента ST . Критический уровень значимости (p) для исследования составлял 0,05. Качественные переменные (предикторы), такие как пол, наличие артериальной гипертензии, сахарного диабета, перенесенный инфаркт, исследовались при помощи критерия хи-квадрат

Пирсона с поправкой на непрерывность и отношения шансов. Количественные переменные, такие как возраст, частота сердечных сокращений (ЧСС) до/после операции и при выписке, PQ до/после операции и при выписке, исследовали при помощи критерия Манна–Уитни для несвязанных выборок. Для сравнения предикторов в динамике (связанные выборки) использован критерий Вилкоксона. Статистические расчеты проводили в программе IBM SPSS Statistics v26.

РЕЗУЛЬТАТЫ

Объекты (участники) исследования

Для окончательного анализа из 60 включенных больных хронической ишемической болезнью сердца отобрано 47 пациентов: 1-ю группу составили 25 больных с признаками постоперационного перикардита, группу сравнения (группа 2) — 22 пациента без признаков постоперационного перикардита. Возраст больных — от 50 до 70 лет (в среднем 64 года).

Подавляющее большинство больных обеих групп страдали артериальной гипертензией, менее 1/3 — сахарным диабетом 2-го типа (табл. 1).

Группы были сопоставимы по возрасту, наличию инфаркта миокарда в анамнезе. В группе 1 было больше мужчин, однако статистически по гендерному составу группы не различались.

Основные результаты исследования

Согласно критерию хи-квадрат, по всем исследованным предикторам, таким как перенесенный инфаркт миокарда, артериальная гипертензия, сахарный диабет, статистически значимых различий между группами не выявлено.

Зависимость подъема сегмента ST от пола пациента также не доказана (табл. 1).

Элевация сегмента ST более чем на 1 мВ в точке J (максимально до 3 мВ; рис. 1) отмечалась более чем в двух отведениях у всех больных группы 1.

У 23/25 (92%) больных с признаками острого перикардита на ЭКГ после операции КШ выявлено достоверное укорочение интервала PQ на 2-е сутки после операции, которое в среднем составило 0,04 сек от исходного (медиана значений до операции 0,18 сек, на 2-е сутки — 0,14 сек).

Таблица 1 / Table 1

Основные характеристики больных в сравниваемых группах /
Main characteristics of patients in the compared groups

Показатели		Подъем ST		Без подъема ST	
		Количество	%	Количество	%
Пол	ж	4	16,0	7	31,8
	м	21	84,0	15	68,2
Артериальная гипертензия		23	92,0	21	95,5
Сахарный диабет		8	32,0	4	18,2
Перенесенный инфаркт миокарда		12	48,0	9	40,9

Таблица 2 / Table 2

Частота сердечных сокращений и длительность интервала PQ в сравниваемых группах /
Heart rate and duration of the PR interval in the compared groups

Показатель	Подъем ST			Без подъема ST		
	Медиана	Q ₁	Q ₃	Медиана	Q ₁	Q ₃
Возраст, лет	64	60	70	63	55	67
ЧСС до операции	63	58	71	68	63	75
PQ до операции	0,18	0,16*	0,20	0,16	0,16	0,18
ЧСС после операции	76	68	86	81	75	88
PQ после операции	0,14	0,12	0,16	0,16	0,14	0,18
ЧСС при выписке	77	72	85	80	74	89
PQ при выписке	0,16	0,14	0,18	0,16	0,15	0,16

Примечание. * $p=0,046$. Q₁; Q₃ — интерквартильные интервалы. ЧСС — частота сердечных сокращений.

Note: * $p=0,046$. Q₁; Q₃ — interquartile interval. ЧСС — heart rate.

В группе 2 изменений продолжительности интервала *PQ* не наблюдалось (табл. 2). Укорочение интервала *PQ* в группе 1 носило преходящий характер. Практически у всех пациентов перед выпиской из стационара длительность интервала *PQ* возвращалась к исходной. Укорочение интервала *PQ* в группе 1 порой было настолько выражено, что часто не позволяло интерпретировать положение сегмента *PQ* относительно изолинии (рис. 2). Количественные переменные, такие как возраст, ЧСС до/после операции и при выписке, *PQ* до/после операции и при выписке, зависимости не демонстрировали.

Как видно из табл. 2, единственным и достоверным изменением интервала *PQ* оказалось его укорочение по сравнению с исходным значением у больных с ЭКГ-признаками ПП на 2-е сутки после операции КШ. В группе 2 (без признаков перикардита) достоверной динамики длительности интервала *PQ* по сравнению с исходной не выявлено. Медиана значений интервала *PQ* до, на 2-е сутки после операции КШ и перед выпиской не менялась и составляла 0,16 сек. Как видно из табл. 2, группы не различались по продолжительности интервала *PQ* на ЭКГ перед операцией (медиана значений интервала *PQ* 0,18 сек в группе 1 и 0,16 сек в группе 2, разница недостоверна). На момент выписки медиана значений интервала *PQ* составляла 0,16 сек в обеих группах.

ОБСУЖДЕНИЕ

ЭКГ-признаки острого перикардита хорошо изучены и описаны. Известны также дифферен-

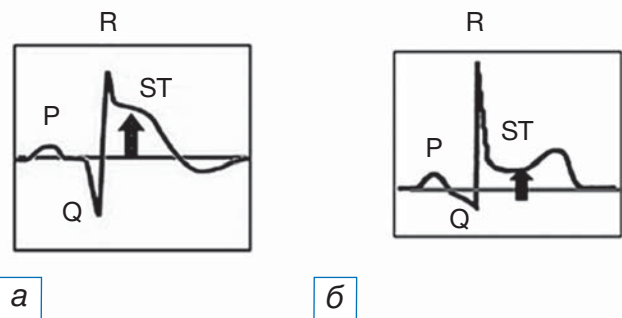


Рис. 1. Типичная электрокардиограмма с подъемом сегмента *ST* при остром коронарном синдроме (а) и остром перикардите (б): а — для острого коронарного синдрома более характерна выгнутая, монофазная элевация сегмента *ST*, интервал *PQ* на изолинии; б — при остром перикардите элевация сегмента *ST* имеет седловидную форму, степень ее менее выражена, при этом отмечается депрессия интервала *PQ*.

Fig. 1. Typical electrocardiogram in acute coronary syndrome with *ST* segment elevation (а) and acute pericarditis (б): а — for acute coronary syndrome, the curved, monophasic elevation of the *ST* segment, the *PR* interval on the isoline is more characteristic; б — in acute pericarditis, the elevation of the *ST* segment has a saddle-shaped shape, its degree is less pronounced, while depression of the *PR* interval is noted.

циально-диагностические критерии, по которым можно отличить ЭКГ при остром коронарном синдроме с подъемом *ST* и перикардите [1, 3, 5]. Обычно при перикардите подъемы сегмента *ST* не столь выражены, как при остром коронарном синдроме, а элевация часто отмечается в стандартных от-

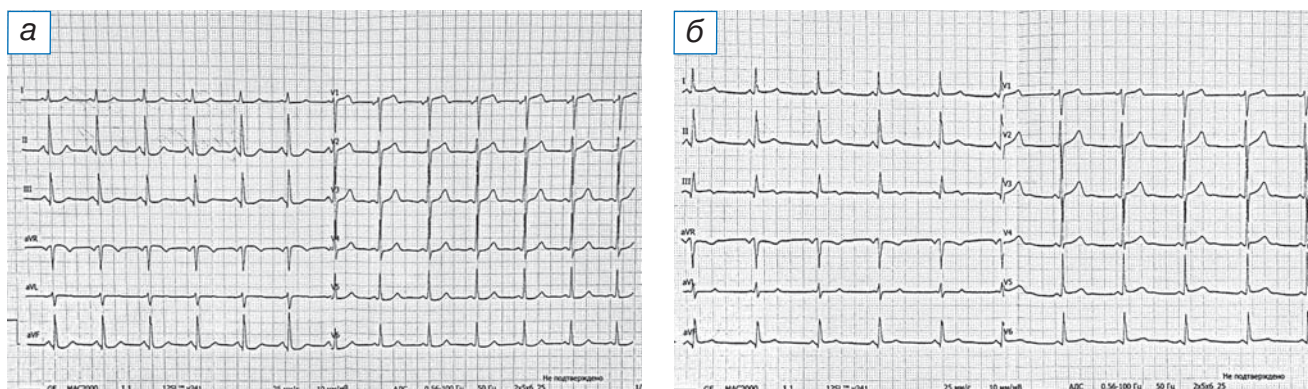


Рис. 2. Электрокардиограмма больного: а — в день проведения операции коронарного шунтирования: сегмент *ST* и интервал *PQ* на изолинии; продолжительность интервала *PQ* 0,134 сек; б — на 2-е сутки после операции: кроме элеваций сегмента *ST* в отведениях V_2 – V_3 , обращает на себя внимание укорочение интервала *PQ* до 0,116 сек, не позволяющее оценить его положение относительно изолинии.

Fig. 2. Electrocardiogram of the patient: а — on the day of coronary bypass surgery: *ST* and *PR* segments on the isoline; the duration of the *PR* interval is 0.134 seconds; б — on the 2nd day after surgery: in addition to the elevations of the *ST* segment in leads V_2 – V_3 , attention is drawn to the shortening of the *PR* interval to 0.116 seconds, which does not allow to assess its position relative to the isoline.

ведениях. В отличие от больных острой ишемией миокарда, подъем сегмента *ST* имеет однонаправленный (конкордантный) характер, не сопровождается реципрокными изменениями в виде депрессии *ST* в других отведениях. Боль при перикардите отличается от ангинозной боли характером, возникает или исчезает при перемене положения тела, связана с дыханием. Но больные после операции на сердце представляют особую группу, у которых «классические» признаки ПП, такие как шум трения перикарда или боль, связанная с дыханием, могут отсутствовать. Вследствие анальгезии и общего обезболивания могут быть невыраженными и ангинозные симптомы [7, 8]. Именно поэтому дифференциальная диагностика послеоперационного острого коронарного синдрома и ПП порой затруднительна. Грамотная интерпретация изменений на ЭКГ очень важна, а дополнительные ЭКГ-признаки острого ПП помогают в дифференциальной диагностике. Считается, что очень специфичным, но малочувствительным симптомом перикардита является депрессия сегмента *PQ* в отведениях, в которых отмечаются подъемы сегментов *ST* [5]. Но мы заметили, что у больных после перикардитомии в связи с операцией КШ часто отмечается также укорочение *PQ*-сегмента в среднем на 0,04 сек. В доступной нам литературе мы не нашли описания подобного ЭКГ-признака. Наши наблюдения могут указывать на наличие связи острого воспаления перикарда и изменения предсердно-желудочкового проведения.

Интервал *PQ* — это суммарное время проведения импульса по предсердиям, АВ-узлу и пучку Гиса. Его укорочение может быть результатом миграции водителя ритма от синусового узла к предсердиям [5, 11]. Но в этом случае меняется конфигурация и продолжительности зубца *P*. В наших наблюдениях конфигурация зубца *P* не менялась. Интервал *PQ* также зависит от ЧСС, блокады атрио-вентрикулярной проводимости. По ЧСС различий между группами мы не обнаружили исходно, на 2-е сутки и перед выпиской из стационара. Различия могло быть случайным, если в группе больных перикардитом исходно интервал *PQ* был бы укорочен, однако показатель был в пределах нормы (медиана 0,18 сек) и достоверно не отличался от значений контрольной группы.

Мы предполагаем, что если продолжительность и ось зубца *P* неизменны, то укорочение интервала *PQ*, вероятно, связано с ускорением проведения по атриоventрикулярному узлу, а это может

быть следствием локальных, т.е. перикардиальных воспалительных причин. Если причина в атрио-вентрикулярном узле, то это должны быть либо нервные влияния (раздражение перикардиальных ганглиев), либо гуморальные, поскольку атриоventрикулярный узел находится достаточно удаленно от перикарда.

По нашим наблюдениям, укорочение сегмента *PQ* отмечается на фоне признаков острого ПП и проходит после разрешения перикардита. Это может означать, что отмеченный нами ЭКГ-феномен характерен для острого перикардита. В группе больных ПП уровень системного воспаления ожидаемо должен быть повышен. Однако мы не изучали уровень воспалительных маркеров в сравниваемых группах.

Ограничения исследования

К недостаткам нашего исследования можно отнести то, что мы опирались только на ЭКГ-признаки ПП, а другие исследования, например магнитно-резонансную томографию сердца, не проводили. Это не позволяет исключить и другие причины изменения ЭКГ.

Очевидным ограничением нашего исследования является также то, что мы оценивали ЭКГ только у больных ПП и не сравнивали эту группу с ЭКГ у больных перикардитами другого происхождения (идиопатическим или вирусным). Представляется интересным проведение многоцентрового исследования с включением большого количества пациентов с ПП и перикардитами иного происхождения.

ЗАКЛЮЧЕНИЕ

Таким образом, можно констатировать, что у большинства больных ПП после операций коронарного шунтирования наряду с характерными ЭКГ-признаками острого перикардита отмечается преходящее укорочение интервала *PQ* в среднем на 0,04 сек. Отсутствие подобной динамики у больных после коронарного шунтирования и без ЭКГ-признаков перикардита может свидетельствовать о том, что преходящее укорочение интервала *PQ* может быть дополнительным диагностическим ЭКГ-признаком острого ПП наряду с другими специфическими ЭКГ-признаками острого перикардита. Укорочение интервала *PQ* может быть дополнительным ЭКГ-феноменом, позволяющим проводить дифференциальную диагностику между воспалением перикарда и острой ишемией миокарда у больных ПП после коронарного шунтирования.

ДОПОЛНИТЕЛЬНАЯ ИНФОРМАЦИЯ

Вклад авторов. *Д.П. Дундуа* — дизайн исследования, набор клинических данных, поиск и обработка литературы, написание текста статьи; *Р.Р. Хабазов* — обсуждение результатов исследования, набор и обработка клинических данных, коррекция статьи; *Н.А. Хрычева* — набор клинических данных, первичная обработка полученных результатов. Авторы подтверждают соответствие своего авторства международным критериям ICMJE (все авторы внесли существенный вклад в разработку концепции, проведение исследования и подготовку статьи, прочли и одобрили финальную версию перед публикацией).

Authors' contribution. *D.P. Dundua* — making the design of the study, collection of clinical data, literature search and analysis, writing of the manuscript; *R.R. Khabazov* — discussion of the study results, collection and processing of clinical data, editing the manuscript; *N.A. Hricheva* — collection of clinical data, preliminary analysis. The authors made a substantial contribution to the conception of the work, acquisition, analysis, interpretation of data for the work, drafting and revising the work, final approval of the version to be published and agree to be accountable for all aspects of the work.

Источник финансирования. Исследование и публикация статьи финансируются из бюджета Федерального научно-клинического центра специализированных видов медицинской помощи и медицинских технологий Федерального медико-биологического агентства России.

Funding source. The study was funded by the Federal Research Clinical Center of Specialized Medical Care and Medical Technologies of the Federal Medical Biological Agency of Russia.

ОБ АВТОРАХ

Автор, ответственный за переписку:
Хабазов Роберт Робертович, студент;
адрес: Россия, 119991, Москва,
ул. Трубецкая, д. 8, стр. 2;
e-mail: roba.khabazov@mail.ru;
ORCID: <https://orcid.org/0000-0002-7855-6354>

Соавторы:
Дундуа Давид Петрович, д.м.н., профессор;
e-mail: david.doundoua@gmail.com;
ORCID: <https://orcid.org/0000-0001-7345-0385>

Хрычева Наталья Александровна, врач-кардиолог;
e-mail: hricheva@icloud.com;
ORCID: <https://orcid.org/0000-0003-1489-9670>

Конфликт интересов. Авторы декларируют отсутствие явных и потенциальных конфликтов интересов, связанных с публикацией настоящей статьи.

Competing interests. The authors declare that they have no conflicts of interests related to this study.

ЛИТЕРАТУРА / REFERENCES

- Imazio M, Gaita F, LeWinter M. Evaluation and treatment of pericarditis: a systematic review. *JAMA*. 2015;314(14):1498–506. doi: 10.1001/jama.2015.12763
- Chiabrando JG, Bonaventura A, Vecchié A, et al. Management of acute and recurrent pericarditis: JACC state-of-the-art review. *J Am Coll Cardiol*. 2020;75(1):76–92. doi: 10.1016/j.jacc.2019.11.021
- Kytö V, Sipilä J, Rautava P. Clinical profile and influences on outcomes in patients hospitalized for acute pericarditis. *Circulation*. 2014;130(18):1601–1606. doi: 10.1161/CIRCULATIONAHA.114.010376
- Spodick DH. Pericardial rub. Prospective, Multiple observer investigation of pericardial friction in 100 patients. *Am J Cardiol*. 1975;35(3):357–362. doi: 10.1016/0002-9149(75)90027-2
- Chou TC. Electrocardiography in clinical practice. WB Saunders Company, Philadelphia; 1996. 729 p.
- Spodick DH. Differential characteristics of the electrocardiogram in early repolarization and acute pericarditis. *N Engl J Med*. 1976;295(10):523–526. doi: 10.1056/NEJM197609022951002
- Chen JC, Kaul P, Levy JH, et al. Myocardial infarction following coronary artery bypass graft surgery increases healthcare resource utilization. *Crit Care Med*. 2007;35(5):1296–1301. doi: 10.1097/01.CCM.0000262403.08546.A2
- Nalysnik L, Fahrbach K, Reynolds MW, et al. Adverse events in coronary artery bypass graft (CABG) trials: a systematic review and analysis. *Heart*. 2003;89(7):767–772. doi: 10.1136/heart.89.7.767
- Cheitlin MD, Armstrong WF, Aurigemma GP, et al. ACC/AHA/ASE 2003 guideline for the clinical application of echocardiography: summary article: a report of the American College of Cardiology/American Heart Association Task Force on Practice Guidelines (ACC/AHA/ASE Committee to Update the 1997 Guidelines for the Clinical Application of Echocardiography) *Circulation*. 2003;108(9):1146–1162. doi: 10.1161/01.CIR.0000073597.57414.A9
- Permanyer-Miraldá G, Sagristá-Sauleda J, Soler-Soler J. Primary acute pericardial disease: a prospective series of 231 consecutive patients. *Am J Cardiol*. 1985;56(10):623–630. doi: 10.1016/0002-9149(85)91023-9
- Imazio M, Demichelis B, Cecchi E, et al. Cardiac troponin I in acute pericarditis. *J Am Coll Cardiol*. 2003;42(12):2144–2148. doi: 10.1016/j.jacc.2003.02.001

AUTHORS' INFO

The author responsible for the correspondence:
Robert R. Khabazov, Student;
address: 8/2, Trubetskaya, Moscow,
119991, Russia;
e-mail: roba.khabazov@mail.ru;
ORCID: <https://orcid.org/0000-0002-7855-6354>

Co-authors:
David P. Dundua, MD, PhD, Professor;
e-mail: david.doundoua@gmail.com;
ORCID: <https://orcid.org/0000-0001-7345-0385>

Nataly A. Hricheva, MD;
e-mail: hricheva@icloud.com;
ORCID: <https://orcid.org/0000-0003-1489-9670>