

ПОВТОРНАЯ ИМПЛАНТАЦИЯ ДРЕНАЖНОГО КЛАПАННОГО УСТРОЙСТВА ПРИ РЕФРАКТЕРНОЙ ГЛАУКОМЕ. КЛИНИЧЕСКОЕ НАБЛЮДЕНИЕ

А.В. Старостина¹, М.Р. Хабазова², К.С. Бурлаков¹, А.А. Арисов¹

¹ Национальный медицинский исследовательский центр «Межотраслевой научно-технический комплекс «Микрохирургия глаза» имени академика С.Н. Федорова», Москва, Российская Федерация

² Московский государственный медико-стоматологический университет имени А.И. Евдокимова, Москва, Российская Федерация

Обоснование. Одним из методов лечения рефрактерной глаукомы, резистентной к традиционным хирургическим вмешательствам, является имплантация различных дренажных устройств. Наибольшее распространение в практике получил антиглаукомный клапан Ахмед. Однако долгосрочный успех от операции может быть ограничен снижением гипотензивного эффекта в позднем послеоперационном периоде, что не позволяет контролировать достигнутый уровень внутриглазного давления. В таких случаях повторная имплантация дренажного клапанного устройства может представлять один из вариантов хирургического лечения. **Описание клинического случая.** В отделении хирургического лечения глаукомы МНТК «Микрохирургия глаза» г. Москвы выполнена имплантация второго клапана Ахмед двум пациентам с рефрактерной, многократно оперированной глаукомой. В анамнезе — установка дренажного устройства по месту жительства. В послеоперационном периоде у одного пациента выявлена инкапсулированная киста вокруг тела дренажа, в дальнейшем проведена ревизия зоны операции. В результате повторной имплантации клапана в обоих случаях удалось достичь компенсации внутриглазного давления в сроки до 9 мес после операции. **Заключение.** Повторная имплантация клапана после снижения эффективности предшествующей антиглаукомной операции с установкой дренажного устройства может считаться вариантом хирургического лечения для компенсации внутриглазного давления и сохранения зрительных функций у пациентов с рефрактерной, многократно оперированной глаукомой.

Ключевые слова: рефрактерная глаукома; клапанный дренаж; внутриглазное давление.

Для цитирования: Старостина А.В., Хабазова М.Р., Бурлаков К.С., Арисов А.А. Повторная имплантация дренажного клапанного устройства при рефрактерной глаукоме. Клиническое наблюдение. *Клиническая практика*. 2022;13(2):114–120. doi: <https://doi.org/10.17816/clinpract107179>

Поступила 06.05.2022

Принята 07.06.2022

Опубликована 24.06.2022

Список специфических сокращений, используемых в офтальмологии

Ах (буквально по) — положение оси корригирующего астигматизм цилиндра	OS (oculus sinister) — левый глаз
cyl (cylindrical lens) — цилиндрическая линза	OU (oculi utriusque) — оба глаза
OD (oculus dexter) — правый глаз	sph (spherical lens) — сферическая линза
	Vis (visus) — острота зрения

ОБОСНОВАНИЕ

В настоящее время среди антиглаукомных операций широкое распространение получили дренажные устройства: клапаны и шунты, позволяющие осуществлять контроль внутриглазного давления (ВГД) путем улучшения оттока внутриглазной жидкости. Особую эффективность они доказали при имплантации у пациентов с рефрактерной глаукомой. Наиболее широкое применение получил антиглаукомный клапан Ахмед, состоящий

из тела дренажа и силиконовой трубки. В литературе сообщается об успешной имплантации дренажа Ахмед в 44,5–83,6% случаев [1–5]. Клапанный механизм дренажного устройства обеспечивает дозированный отток внутриглазной жидкости из глаза и активируется при давлении выше 10–12 мм рт.ст. В мировой офтальмохирургии клапан Ахмед начали применять с 1993 г., в России — с 2007 г., и по настоящее время клапан активно применяется в лечении рефрактерной глаукомы [6, 7]. Со-

REIMPLANTATION OF A DRAINAGE VALVE DEVICE IN REFRACTORY GLAUCOMA. A CLINICAL CASE

A.V. Starostina¹, M.R. Khabazova², K.S. Burlakov¹, A.A. Arisov¹

¹ The S. Fyodorov Eye Microsurgery Federal State Institution, Moscow, Russian Federation

² Moscow State University of Medicine and Dentistry named after A.I. Evdokimov, Moscow, Russian Federation

Background: Implantation of various drainage devices is one of the treatments for refractory glaucoma, resistant to traditional surgical methods. The most commonly used glaucoma drainage device for refractory glaucoma is the Ahmed glaucoma valve. However, the long-term success rate of the surgery may be limited because of the development of complications during the late postoperative period. The complications do not allow the control of the achieved intraocular pressure (IOP) level. In such cases, a repeated implantation of the Ahmed valve may be one of the options for the surgical treatment. **Clinical case description:** Second Ahmed valves were implanted to two patients with refractory repeatedly operated glaucoma at the Department of surgical glaucoma treatment of the S. Fyodorov Eye Microsurgery Federal State Institution in Moscow. Previously, both patients had the Ahmed valves installed at their places of residence. During the postoperative period, one patient was found to have an encapsulated cyst around the drainage body, and later the revision of the operation area was performed. As a result of the repeated Ahmed valve implantation, the IOP compensation was achieved 9 months after the surgery. **Conclusion:** A repeated implantation of the Ahmed valve may be an option for the surgical treatment, if the first implant failed to control the IOP, in order to compensate the IOP and preserve the visual functions in patients with refractory repeatedly operated glaucoma.

Keywords: refractory glaucoma; valve drainage; Ahmed valve; intraocular pressure.

For citation: Starostina AV, Khabazova MR, Burlakov KS, Arisov AA. Reimplantation of A Drainage Valve Device in Refractory Glaucoma. A Clinical Case. *Journal of Clinical Practice*. 2022;13(2):114–120. doi: <https://doi.org/10.17816/clinpract107179>

Submitted 06.05.2022

Revised 07.06.2022

Published 24.06.2022

гласно данным А.Ю. Расческова [8], имплантация клапанной дренажной системы в хирургической практике пациентов с рефрактерной глаукомой сопровождается повышением остроты зрения и расширением поля зрения, а спустя 6 лет у 90,5% пациентов наблюдается стабилизация ВГД. Несмотря на показанную краткосрочную эффективность имплантации клапана, долгосрочный успех первичной операции может быть ограничен вследствие высокой частоты инкапсуляции тела клапана у пациентов с рефрактерной глаукомой. В этих случаях возможно проведение ревизии зоны операции, однако при неконтролируемом ВГД показатели успеха варьируют в небольших пределах — от 25 до 42% [5, 9, 10]. В связи с этим одним из вариантов повторного хирургического лечения является имплантация второго клапана Ахмед, если первый имплантат не контролирует ВГД.

В статье представлены два клинических случая повторной имплантации клапана Ахмед в один глаз у пациентов с рефрактерной, многократно оперированной глаукомой на единственном видящем глазу.

КЛИНИЧЕСКИЕ ПРИМЕРЫ

Клинический случай 1

О пациенте

Пациент О., 38 лет, диагноз ювенильной глаукомы поставлен в 14-летнем возрасте по месту жительства. В том же году по месту жительства выполнена модифицированная синустрабекулэктомия с базальной иридэктомией на левом глазу. В период с 1998 по 2011 г. динамически наблюдался у офтальмолога по месту жительства. В 2011 г. из-за декомпенсации ВГД была проведена имплантация клапана Ахмед на левом глазу. В 2011 г. в связи с терминальной глаукомой и болевым синдромом на правом глазу выполнена эвисцерознуклеация правого глазного яблока. С 2011 по 2021 г. лечился консервативно у офтальмолога по месту жительства. Декомпенсация ВГД левого глаза произошла в феврале 2021 г., в связи с чем по месту жительства была проведена лазерная циклофотокоагуляция. Поскольку компенсации давления после операции не произошло, пациент был направлен в МНТК «Микрохирургия глаза» г. Москвы для консультации и принятия решения об оперативном лечении.

Физикальная, инструментальная диагностика

По данным обследования на момент обращения.

Vis (visus — острота): OD (oculus dexter — правый глаз) — анофтальм; OS (oculus sinister — левый глаз) — 0,3 sph +2,0 cyl -2,5 Ax 80 = 0,6.

ВГД (пневмотонометрия) OS 25 мм рт.ст. на максимальном гипотензивном режиме с пероральным приемом ацетазоламида (по 250 мг/сут в течение 1 мес).

По данным ультразвукового исследования. OS: в стекловидном теле умеренно выраженные мелкоочечные включения средней акустической плотности, задняя отслойка стекловидного тела (высокая, подвижная), оболочки прилежат.

Эхобиометрия (А-метод): глубина передней камеры OS 3,80 мм, длина переднезадней оси глаза OS 26,40 мм. Поле зрения соответствует II стадии глаукомы.

Гониоскопия: угол передней камеры открыт, гониодисгенез, зона синустрабекулэктомии на 12 ч, трубка дренажа на 1 ч (рис. 1).

При биомикроскопии переднего отрезка OS: глаз спокоен, роговица прозрачная, передняя камера средней глубины, трубочка дренажа на 1 ч в правильном положении, радужка субатрофична, на 12 ч хирургическая базальная колобома, в хрусталике помутнение в кортикальных слоях.

Глазное дно: диск зрительного нерва бледный, границы четкие, экскавация диска зрительного нерва 0,7; сосуды сужены, макула без особенностей.

Клинический диагноз

По данным анамнеза и результатов офтальмологического обследования был выставлен диагноз: «OD: анофтальм. OS: ювенильная некомпенсированная оперированная глаукома. Осложненная катаракта. Сложный смешанный астигматизм».

Учитывая отсутствие компенсации ВГД на комбинированной терапии, было рекомендовано выполнение имплантации второго клапана Ахмед в левый глаз в соседний сегмент.

Динамика и исходы

В июне 2021 г. в МНТК «Микрохирургия глаза» г. Москвы имплантирован клапан Ахмед OS. В послеоперационном периоде без осложнений. На вторые сутки после операции пациент выписан, ВГД (пневмотонометрия) 8 мм рт.ст.

При плановом осмотре в МНТК «Микрохирургия глаза» через 5 мес: ВГД 13 мм рт.ст. без гипотензивных капель (рис. 2). Острота зрения соответствует дооперационной.

На плановом осмотре в апреле 2022 г.: ВГД 17 мм рт.ст. без гипотензивных капель. Острота зрения соответствует дооперационной.

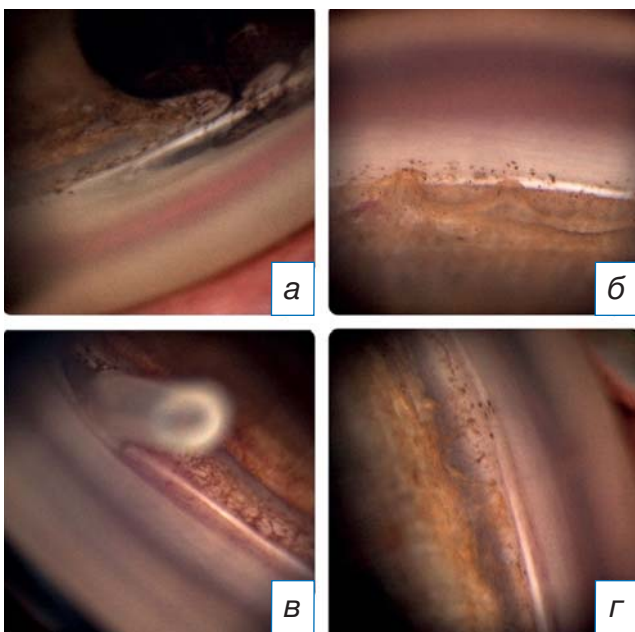


Рис. 1. Гониоскопия: а — зона синустрабекулэктомии; б, г — гониодисгенез; в — трубка клапана Ахмед.

Fig. 1. Gonioscopy: а — sinus trabeculectomy; б, г — goniodysgenesis; в — Ahmed valve tube.

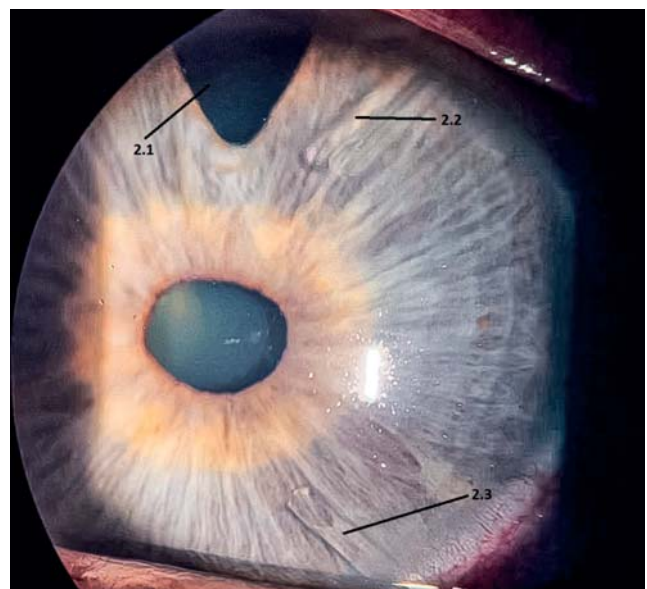


Рис. 2. Фотография переднего отрезка глаза OS после имплантации второго дренажа: 2.1 — зона синустрабекулэктомии; 2.2 — первый клапан; 2.3 — второй клапан.

Fig. 2. A photograph of the anterior segment of the left eye after the second drainage implantation: 2.1 — sinus trabeculectomy; 2.2 — the first valve; 2.3 — the second valve.

Клинический случай 2

О пациенте

Пациент Н., 71 год, в 1999 г. по месту жительства выставлен диагноз первичной открытоугольной глаукомы правого глаза, в связи с чем пациент был направлен в МНТК «Микрохирургия глаза» г. Москвы, где было выполнено хирургическое лечение в объеме непроникающей глубокой склерэктомии правого глаза. В этом же году из-за недостаточной компенсации ВГД была проведена лазерная десцеметогониопунктура. В период с 1999 по 2010 г. пациент получал консервативное лечение и наблюдался у офтальмолога по месту жительства. В 2010 г. по месту жительства из-за декомпенсации ВГД и снижения зрительных функций в правый глаз был имплантирован клапан Ахмед. С 2015 г. правый глаз не видит. В 2012 г. при наблюдении у офтальмолога по месту жительства выявлено повышение ВГД левого глаза. В 2012 г. на левый глаз выполнена непроникающая глубокая склерэктомия с последующей десцеметогониопунктурой, и в 2015 г. проведена синустрабекулэктомия с имплантацией дренажа по месту жительства. Однако в 2016 г. произошла декомпенсация ВГД левого глаза, в связи с чем по месту жительства был имплантирован клапан Ахмед в левый глаз: давление было компенсировано. В 2021 г. пациент был направлен в МНТК «Микрохирургия глаза» г. Москвы с жалобами на снижение остроты зрения: при осмотре выявлена осложненная катаракта и эпителиально-эндотелиальная дистрофия роговицы. В мае 2021 г. проведена факэмульсификация катаракты с имплантацией интраокулярной линзы. В течение последующих 2 мес по месту жительства была выявлена декомпенсация ВГД левого глаза на максимальном гипотензивном режиме. В МНТК рекомендована повторная имплантация клапана Ахмед в соседний сегмент.

Физикальная, инструментальная диагностика

По данным обследования на момент обращения. Vis: OD ноль; OS 0,3 sph -2,0 cyl -0,75 Ax 65 = 0,4.

ВГД (пневмотонометрия) на максимальном гипотензивном режиме: OD 27 мм рт.ст, OS 31 мм рт.ст.

По данным ультразвукового исследования: OU-оболочки прилежат, задняя отслойка стекловидного тела.

Эхобиометрия (А-метод): глубина передней камеры OS 4,27 мм, длина переднезадней оси глаза OS 24,50. Поле зрения левого глаза соответствует III стадии глаукомы.

При биомикроскопии переднего отрезка OD: глаз спокоен, роговица прозрачная, передняя камера средней глубины, дренаж на 1 ч в правильном положении, радужка субатрофична, хрусталик диффузно мутный, глазное дно не офтальмоскопируется.

При биомикроскопии переднего отрезка OS: глаз спокоен, роговица отечная, передняя камера средней глубины, дренаж на 1 ч в правильном положении, радужка субатрофична, интраокулярная линза в правильном положении.

Глазное дно: диск зрительного нерва бледный, границы четкие, экскавация диска зрительного нерва 0,8, детали за флером.

Клинический диагноз

Исходя из данных анамнеза и результатов офтальмологического обследования, был выставлен диагноз: «OD: первичная открытоугольная глаукома 4В оперированная. Осложненная катаракта. OS: первичная открытоугольная глаукома 3В трижды оперированная. Эпителиально-эндотелиальная дистрофия роговицы. Артификация».

Учитывая отсутствие компенсации ВГД на комбинированной терапии, рекомендовано выполнение имплантации второго клапана Ахмед в левый глаз в соседний сегмент.

Динамика и исходы

В июле 2021 г. в МНТК «Микрохирургия глаза» г. Москвы имплантирован клапан Ахмед OS. В послеоперационном периоде без осложнений. На вторые сутки после операции пациент выписан, ВГД компенсировано.

При осмотре через 2 мес после операции выявлено образование инкапсулированной кисты вокруг тела клапана Ахмед и повышение ВГД до 23 мм рт.ст. без гипотензивных капель. Под местной анестезией проведен нидлинг зоны операции со вскрытием кисты. ВГД снизилось до 12 мм рт.ст. Однако через 1 мес пациент повторно обратился с жалобами на образование кисты, в связи с чем было принято решение о проведении ревизии зоны операции с частичным иссечением капсулы кисты и введением в зону операции дренажного имплантата HealaFlow [11]. В послеоперационном периоде без осложнений, ВГД компенсировано без гипотензивных капель.

При плановом осмотре в МНТК «Микрохирургия глаза» через 9 мес после повторной имплантации клапана Ахмед ВГД было 14 мм рт.ст. без гипотензивных капель (рис. 3). Острота зрения соответствовала дооперационной.

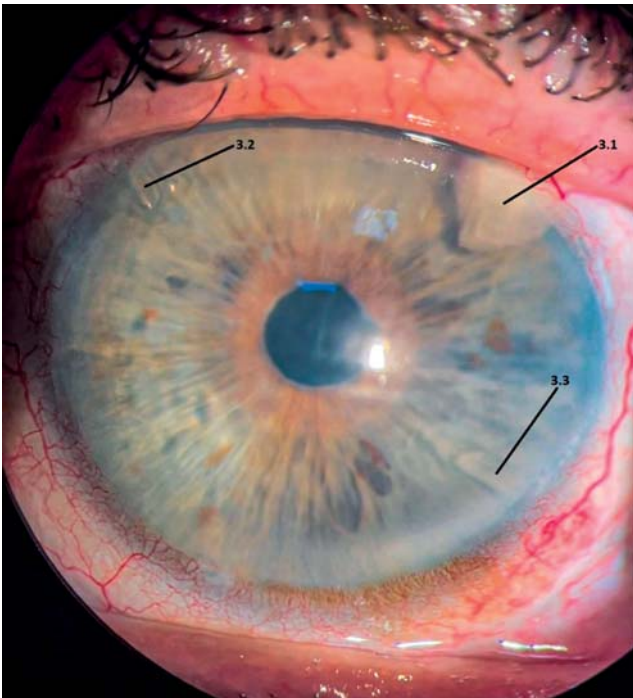


Рис. 3. Фотография переднего отрезка глаза OS: после имплантации второго дренажа: 3.1 — дренаж в зоне синустрабекулэктомии; 3.2 — первый клапан; 3.3 — второй клапан.

Fig. 3. A photograph of the anterior segment of the left eye after the second drainage implantation: 3.1 — sinus trabeculectomy with drainage; 3.2 — the first valve; 3.3 — the second valve.

ОБСУЖДЕНИЕ

В отдаленные сроки после операции у отдельных пациентов с имплантацией клапана Ахмед наблюдается повышение ВГД, что требует дополнительного хирургического вмешательства. В таких случаях выбор хирургического лечения с целью компенсации ВГД наиболее часто ограничивается циклодеструктивными вмешательствами, ревизией дренажа и повторной имплантацией клапана Ахмед. Циклодеструкция не считается методом выбора, поскольку выполняется при наличии болевого синдрома и у пациентов с низкими показателями остроты зрения, а также обладает рядом осложнений и может приводить к субатрофии глаза [12]. В исследовании А.А. Shah с соавт. [9] сообщалось, что при повышении ВГД после имплантации трубчатых дренажей дополнительная имплантация клапана привела к лучшему контролю ВГД, чем ревизия инкапсулированной кисты над зоной операции.

В результате повторной имплантации клапана Ахмеда в обоих случаях, представленных нами, удалось достичь компенсации ВГД в сроки до

9 мес после операции. Эти результаты соответствуют описанным в литературе. М. Smith и соавт. [13] в ретроспективном исследовании оценили послеоперационные показатели ВГД у пациентов, перенесших две операции по имплантации антиглаукомного клапанного дренажа, и обнаружили достижение компенсации в 84,2% случаев при наблюдении не менее 1 года. Согласно представленным результатам N. Nilforushan с соавт. [14], повторная имплантация клапана Ахмеда безопасна и эффективна. Среднее значение ВГД на заключительном осмотре составило 13 мм рт.ст., что в 2 раза ниже предоперационных показателей. Статистически значимого снижения остроты зрения у пациентов не наблюдалось. Отсутствовали значительные интраоперационные осложнения, в том числе не было ни одного случая эндофтальмита или отслойки сетчатки в послеоперационном периоде.

В работе R. Vecerril-Cazadero с соавт. [15] повторная имплантация клапана Ахмед была проведена 48 пациентам. Всем пациентам дренаж устанавливался в верхненазальном квадранте. Среднее ВГД до операции составило $24,3 \pm 7,9$ мм рт.ст., наименьшее значение показателей было достигнуто к 18 мес после операции — $12,9 \pm 2,0$ мм рт.ст., успех после операции составил 60%. Однако у 16 пациентов присутствовала гипертензивная фаза, у 9 из них — на первом месяце. У 18 пациентов наблюдались такие осложнения, как контакт трубки дренажа с роговицей, косоглазие и развитие катаракты.

При проведении нами повторной имплантации клапана Ахмед интраоперационных и ранних послеоперационных осложнений не было. В отдаленном послеоперационном периоде у одного пациента наблюдалось образование кисты вокруг тела дренажа.

Образование инкапсулированной кисты является одной из основных причин, не позволяющих добиться компенсации ВГД после имплантации клапана Ахмед [1]. Вначале происходит разрастание фиброзной ткани вокруг тела дренажа, что ограничивает отток внутриглазной жидкости через капсулу, за этим следует постепенное повышение ВГД, потом образование инкапсулированной кисты, плохо проницаемой для жидкости.

В описанном нами случае проведение ревизии зоны операции с иссечением капсулы кисты и введением дренажного имплантата HealaFlow в ранние сроки после повторной имплантации клапана Ахмед позволило добиться стабилизации ВГД.

ЗАКЛЮЧЕНИЕ

С учетом повышения ВГД после первой имплантации клапана Ахмед, рефрактерности пациентов к традиционным хирургическим и медикаментозным методам, операция с повторной установкой дренажного устройства Ахмед может быть вариантом хирургического лечения для компенсации ВГД и сохранения зрительных функций, что показано в представленных клинических случаях.

Для более точной оценки эффективности указанной операции в отдаленные сроки необходимо проведение обширных и проспективных исследований.

ИНФОРМИРОВАННОЕ СОГЛАСИЕ

От пациентов получено письменное согласие на публикацию соответствующей медицинской информации и всех сопровождающих изображений в статье (даты подписания 16.06.2021 и 28.07.2021).

ДОПОЛНИТЕЛЬНАЯ ИНФОРМАЦИЯ

Вклад авторов. А.В. Старостина — лечение пациентов, ведение пациентов в послеоперационном периоде, обсуждение результатов лечения, написание текста статьи; М.Р. Хабазова — поиск и обработка литературы, обработка данных, написание текста статьи, коррекция текста; К.С. Бурлаков, А.А. Арисов — анализ данных, поиск и обработка литературы. Авторы подтверждают соответствие своего авторства международным критериям ICMJE (все авторы внесли существенный вклад в разработку концепции, проведение исследования и подготовку статьи, прочли и одобрили финальную версию перед публикацией).

Authors' contribution. A.V. Starostina — treatment of patients, examination of patients after the surgery, discussion of the treatment results, manuscript writing; M.R. Khabazova — literature search and analysis, data analysis, manuscript writing, manuscript editing; K.S. Burlakov, A.A. Arisov — data analysis, literature search and analysis, manuscript writing. The authors made a substantial contribution to the conception of the work, acquisition, analysis, interpretation of data for the work, drafting and revising the work, final approval of the version to be published and agree to be accountable for all aspects of the work.

Источник финансирования. Исследование и публикация статьи финансируются из бюджета

ФГАУ «МНТК «Микрохирургия глаза» имени академика С.Н. Федорова» Минздрава России.

Funding source. The study was funded by S.N. Fedorov National Medical Research Center “MNTK “Eye Microsurgery”.

Конфликт интересов. Авторы данной статьи подтвердили отсутствие конфликта интересов, о котором необходимо сообщить.

Competing interests. The authors declare that they have no competing interests.

ЛИТЕРАТУРА / REFERENCES

- Luzu J, Baudouin C, Hamard P. The role of Ahmed glaucoma valve in the management of refractory glaucoma: long-term outcomes and complications. *Eur J Ophthalmol.* 2021;31(5): 2383–2389. doi: 10.1177/1120672120968733
- Budenz DL, Barton K, Feuer WJ, et al. Treatment outcomes in the Ahmed Baerveldt Comparison Study after 1 year of follow-up. *Ophthalmology.* 2011;118(3):443–452. doi: 10.1016/j.ophtha.2010.07.016
- Papadaki TG, Zacharopoulos IP, Pasquale LR, et al. Long-term results of Ahmed glaucoma valve implantation for uveitic glaucoma. *Am J Ophthalmol.* 2007;144(1):62–69. doi: 10.1016/j.ajo.2007.03.013
- Christakis PG, Kalenak JW, Zurakowski D, et al. The Ahmed Versus Baerveldt study: one-year treatment outcomes. *Ophthalmology.* 2011;118(11):2180–2189. doi: 10.1016/j.ophtha.2011.05.004
- Ong SC, Aquino MC, Chew P, Koh V. Surgical outcomes of a second Ahmed glaucoma valve implantation in Asian eyes with refractory glaucoma. *J Ophthalmol.* 2020;2020:8741301. doi: 10.1155/2020/8741301
- Coleman AL, Hill R, Wilson MR, et al. Initial clinical experience with the Ahmed glaucoma valve implant. *Am J Ophthalmol.* 1995;120(1):23–31. doi: 10.1016/s0002-9394(14)73755-9
- Kirmaci Kabakci A, Solmaz B, Basarir B, et al. Non-intraocular pressure-related revision surgeries after Ahmed glaucoma valve (AGV) implantation in refractory glaucoma. *Int Ophthalmol.* 2021;41(10):3533–3538. doi: 10.1007/s10792-021-01920-z
- Расческов А.Ю. Разработка хирургической технологии имплантации клапанной дренажной системы в лечении рефрактерной глаукомы: Дис. ... канд. мед. наук. Москва, 2012. 120 с. [Rascheskov AY. Development of surgical technology of implantation of the valve drainage system in the treatment of refractory glaucoma [dissertation]. Moscow; 2012. 120 p. (In Russ).]
- Shah AA, Wu Dunn D, Cantor LB. Shunt revision versus additional tube shunt implantation after failed tube shunt surgery in refractory glaucoma. *Am J Ophthalmol.* 2000;129(4):455–460. doi: 10.1016/s0002-9394(99)00410-9
- Fatehi N, Morales E, Parivisutt N, et al. Long-term outcome of second ahmed valves in adult glaucoma. *Am J Ophthalmol.* 2018;186:96–103. doi: 10.1016/j.ajo.2017.11.018
- Патент РФ № 2768189 от 26.07.2021. Старостина А.В., Сидорова А.В., Халецкая А.А., и др. Способ хирургического лечения рубцевания теноновой капсулы вокруг антиглаукомного клапана Ahmed. [RF Patent No. 2768189 dated 26.07.2021. Starostina AV, Sidorova AV, Khaletskaya AA, et al. Method of surgical treatment of scarring of the tenon capsule around the Ahmed antiglaucoma valve. (In Russ).] Режим доступа: <https://patents.google.com/patent/RU2768189C1/ru>. Дата обращения: 12.04.2022.
- Posarelli C, Toro MD, Rejdak R, et al. Safety and efficacy of second ahmed valve implant in refractory glaucoma. *J Clin Med.* 2020;9(7):2039. doi: 10.3390/jcm9072039

13. Smith M, Buys YM, Trope GE. Second Ahmed valve insertion in the same eye. *J Glaucoma*. 2009;18(4):336–340. doi: 10.1097/IJG.0b013e318182edfb
14. Nilforushan N, Yadgari M, Jazayeri AA, Karimi N. Evaluation of success after second Ahmed glaucoma valve implantation. *Indian J Ophthalmol*. 2016;64(3):206–210. doi: 10.4103/0301-4738.181740
15. Becerril-Cazadero R, Seibold LK, Turati-Acosta M, et al. Surgical outcomes of a second Ahmed glaucoma valve implant for the treatment of refractory glaucoma. *J Glaucoma*. 2020;29(10):948–951. doi: 10.1097/ijg.0000000000001585

ОБ АВТОРАХ

Автор, ответственный за переписку:

Хабазова Маргарита Робертовна, клинический ординатор;
адрес: Россия, 127473, Москва,
ул. Делегатская, д. 20, стр. 1;
e-mail: rita.khabazova@mail.ru;
ORCID: <https://orcid.org/0000-0002-7770-575X>

Соавторы:

Старостина Анна Владимировна, к.м.н.;
e-mail: anna.mntk@mail.ru; eLibrary SPIN: 7106-2347;
ORCID: <https://orcid.org/0000-0002-4496-0703>

Бурлаков Константин Сергеевич, клинический ординатор;
e-mail: konstantin.burlakow@yandex.ru

Арисов Алексей Андреевич, клинический ординатор;
e-mail: docarisov@gmail.com;
ORCID: <http://orcid.org/0000-0002-3172-3880>

AUTHORS' INFO

The author responsible for the correspondence:

Margarita R. Khabazova, MD;
address: 20/1, Delegatskaya street,
Moscow, 127473, Russia;
e-mail: rita.khabazova@mail.ru;
ORCID: <https://orcid.org/0000-0002-7770-575X>

Co-authors:

Anna V. Starostina, MD, PhD;
e-mail: anna.mntk@mail.ru; eLibrary SPIN: 7106-2347;
ORCID: <https://orcid.org/0000-0002-4496-0703>

Konstantin S. Burlakov;
e-mail: konstantin.burlakow@yandex.ru

Alexey A. Arisov;
e-mail: docarisov@gmail.com;
ORCID: <http://orcid.org/0000-0002-3172-3880>