

АСПЕРГИЛЛЕЗ ГОЛОВНОГО МОЗГА: ТРУДНОСТИ ДИАГНОСТИКИ. КЛИНИЧЕСКИЙ СЛУЧАЙ

Т.Э. Вербак, О.А. Кичерова, Л.И. Рейхерт, Е.С. Остапчук

Тюменский государственный медицинский университет, Тюмень, Российская Федерация

Обоснование. Аспергиллез центральной нервной системы характеризуется тяжелым течением и неспецифическими клиническими проявлениями, затрудняющими его прижизненную диагностику. При этом своевременная постановка диагноза позволяет провести адекватную специфическую терапию и спасти жизнь пациента. **Описание клинического случая.** Представлен клинический случай летального поражения нитчатыми грибами головного мозга у пациента, не имеющего описанных в литературе факторов риска — ВИЧ-инфекции, нейтропении, трансплантации органов и тканей, длительной терапии иммуносупрессивными препаратами или глюкокортикоидами. **Заключение.** Необходимо учитывать наличие данной патологии у больных даже в отсутствии лихорадки и иммунодефицитных состояний. Специфическое исследование биологических жидкостей на содержание галактоманнанового антигена позволит вовремя установить верный диагноз и провести адекватное лечение.

Ключевые слова: аспергиллез; аспергиллез головного мозга; микозы центральной нервной системы; клинический случай.

Для цитирования: Вербак Т.Э., Кичерова О.А., Рейхерт Л.И., Остапчук Е.С. Аспергиллез головного мозга: трудности диагностики. Клинический случай. *Клиническая практика.* 2022;13(4):88–92. doi: <https://doi.org/10.17816/clinpract107997>

Поступила 17.05.2022

Принята 08.08.2022

Опубликована 15.09.2022

ASPERGILLOSIS OF THE BRAIN: DIAGNOSTIC DIFFICULTIES. CASE REPORT

T.E. Verbakh, O.A. Kicherova, L.I. Reikhert, E.S. Ostapchuk

Tyumen State Medical University, Tyumen, Russian Federation

Background: Neuroaspergillosis has nonspecific clinical manifestations and a severe course. Cases of central nervous system aspergillosis are becoming more frequent. Its lifetime diagnosis is very difficult. At the same time, a timely diagnosis makes it possible to conduct an adequate specific therapy and save the patient's life. **Clinical case description:** We report a clinical case of a patient with a lethal damage to the brain by filamentous fungi, who did not have the risk factors described in the literature — human immunodeficiency virus (HIV), neutropenia, organ and tissue transplantation, long therapy with immunosuppressive drugs or corticosteroids. **Conclusion:** One needs to consider a possibility of this pathology in patients even in the absence of a fever and immunodeficiency conditions. A specific study of biological fluids for the presence of the galactomannan antigen may allow one to establish a timely correct diagnosis and apply an adequate treatment.

Keywords: aspergillosis; neuroaspergillosis; case report.

For citation: Verbakh TE, Kicherova OA, Reikhert LI, Ostapchuk ES. Aspergillosis of the Brain: Diagnostic Difficulties. Case Report. *Journal of Clinical Practice.* 2022;13(4):88–92. doi: <https://doi.org/10.17816/clinpract107997>

Submitted 17.05.2022

Revised 08.08.2022

Published 15.09.2022

ОБОСНОВАНИЕ

Инвазивный аспергиллез — одна из самых распространенных микотических инфекций, характеризующихся тяжелым клиническим течением и вы-

сокой летальностью [1]. Клинические проявления грибкового поражения головного мозга неспецифичны, поэтому постановка диагноза и адекватное лечение представляют достаточно сложную

задачу [2]. Наиболее уязвимыми являются пациенты с такими иммунодефицитными состояниями, как инфекция вируса иммунодефицита человека (ВИЧ), нейтропения, а также больные после трансплантации органов и тканей; пациенты, получающие химиотерапию или глюкокортикоиды; лица с сахарным диабетом и открытыми черепно-мозговыми травмами [3]. В работах других исследователей приведены более четкие критерии: длительная нейтропения (количество нейтрофилов в крови <500 кл./мм³ на протяжении >10 дней) в период заболевания или в предшествующие 60 дней; длительное (>3 нед) использование системных глюкокортикоидов (преднизолон $>0,3$ мг/кг в сутки) в течение 60 дней перед заболеванием; недавнее или текущее использование иммуносупрессоров; реакция трансплантат против хозяина и цитомегаловирусная инфекция у реципиентов при аллогенной трансплантации; синдром приобретенного иммунного дефицита (СПИД); первичные иммунодефициты (хроническая гранулематозная болезнь и пр.); контаминация помещений различными видами гриба *Aspergillus* [2].

Микозы центральной нервной системы, вызываемые нитчатными грибами, могут наблюдаться у пациентов и при отсутствии вышеперечисленных состояний [4]. Описана высокая частота инвазивного аспергиллеза среди пациентов отделений реанимации и интенсивной терапии (2–4%) [5, 6]. Далеко не всегда поражение головного мозга развивается как осложнение инвазивного аспергиллеза легких [7], чаще всего (27,6%) входными воротами при аспергиллезе центральной нервной системы являются челюстно-лицевые пазухи. Грибы могут проникать в головной мозг в результате черепно-мозговых травм (2,4%), при нейрохирургических вмешательствах (1,9%), а также гематогенным путем из первичных очагов инфицирования — дыхательных путей и желудочно-кишечного тракта [8]. Клинические проявления аспергиллеза головного мозга неспецифичны и могут включать судорожный синдром, симптомы геморрагического либо ишемического поражения, абсцесса мозга, менингита, синдрома орбитальной инвазии синуса [4, 9]. Аспергиллез центральной нервной системы характеризуется очень высокой летальностью (60–99%), его нередко выявляют лишь на аутопсии [10]. Высокую диагностическую значимость имеют посев культуры на питательные среды и прямая микроскопия, а также исследование биологических жидкостей на содержание галактоманнанового антигена [11].

КЛИНИЧЕСКИЙ ПРИМЕР

О пациенте

Пациентка Д., 41 год, в мае 2021 г. поступила в терапевтическое отделение по направлению из поликлиники с диагнозом «Цирроз печени смешанного (алиментарно-токсический, вирусный) генеза, класс С по Чайлд–Пью, активная фаза, декомпенсация. Синдром портальной гипертензии, гепатоспленомегалия. Отечно-асцитический синдром. Гепаторенальный синдром. Печеночно-клеточная недостаточность II степени. Печеночная энцефалопатия II стадии. Гипоальбуминемия. Вторичная коагулопатия. Вторичная тромбоцитопения».

Физикальная, лабораторная и инструментальная диагностика

С первого дня лечения обращали на себя внимание жалобы на частую головную боль и выраженность проявлений энцефалопатии (психомоторная заторможенность, рассеянность, периодическая дезориентация в месте и времени).

Данные лабораторных исследований при поступлении.

Общий анализ крови: лейкоциты $3,07 \times 10^9/L$; эритроциты $3,8 \times 10^{12}/L$; гемоглобин 122 г/L; тромбоциты $52 \times 10^9/L$; нейтрофилы 84% ($2,58 \times 10^9/L$); лимфоциты 10% ($0,307 \times 10^9/L$); моноциты 6% ($3,07 \times 10^9/L$); скорость оседания эритроцитов (СОЭ) 23 мм/ч.

Биохимический анализ крови: билирубин общий 214 мкмоль/л (норма до 20,5); билирубин прямой 89 мкмоль/л (до 5,1); билирубин непрямой 125 мкмоль/л (до 14,5); аланинаминотрансфераза (АЛТ) 77 МЕ/л (до 42); аспартатаминотрансфераза (АСТ) 61 МЕ/л (до 37); глюкоза крови 14,4 ммоль/л (3,3–6,3); остальные показатели в пределах референсных значений.

Анализ крови на ВИЧ отрицательный.

В стационаре получала метаболическую терапию, гепатопротекторы, диуретики, дексаметазон в дозе 8 мг/сут в течение 9 дней.

Рентгенография органов грудной клетки без патологии.

При неврологическом осмотре менингеальная и очаговая неврологическая симптоматика отсутствовала, поэтому нейровизуализационные исследования (мультиспиральная компьютерная томография, магнитно-резонансная томография) не назначались.

Предварительный диагноз

Цирроз печени смешанного генеза (алиментарно-токсический, вирусный С), класс С по Чайлд–Пью,

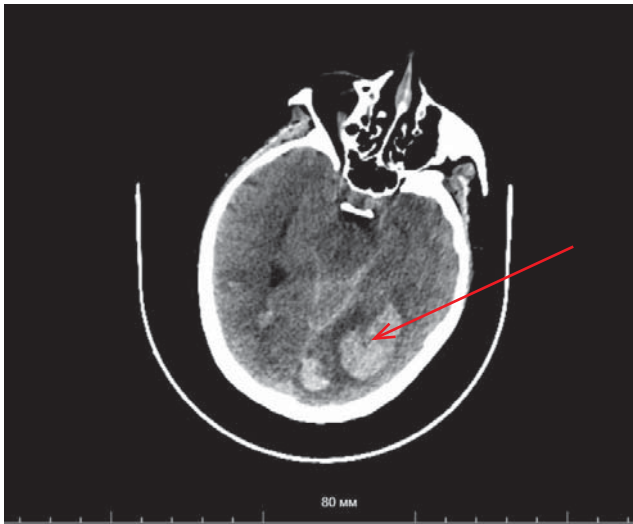


Рис. 1. Мультиспиральная компьютерная томография головного мозга пациентки Д., 41 год, с аспергиллезом центральной нервной системы: наблюдаются паренхиматозное кровоизлияние в левую затылочную область с прорывом в субарахноидальное пространство.

Fig. 1. Multispiral computed tomography of the brain of patient D., 41 years old, with aspergillosis of the central nervous system: parenchymal hemorrhage in the left occipital region with a breakthrough into the subarachnoid space is observed.

активная фаза, декомпенсация. Синдром портальной гипертензии: спленомегалия, ВРВП 1 ст. Синдром гепатомегалии. Отечно-асцитический синдром: ненапряженный асцит. Гепаторенальный синдром. Печеночно-клеточная недостаточность II ст. Дисметаболическая энцефалопатия, декомпенсация.

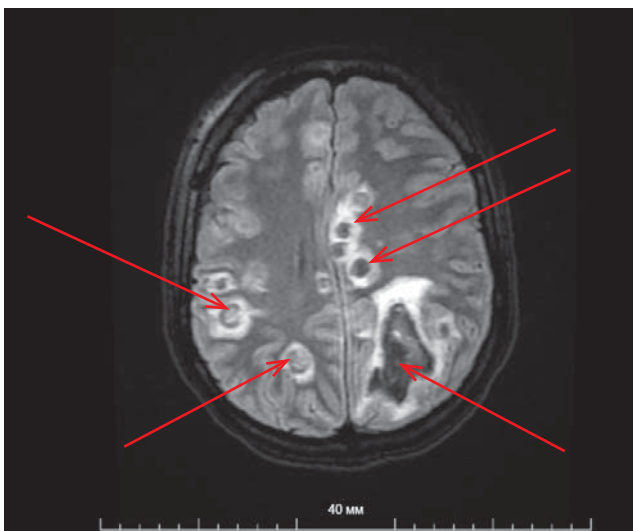


Рис. 2. Тот же пациент. Магнитно-резонансная томография головного мозга: мультифокальное поражение головного мозга, внутримозговое кровоизлияние.

Fig. 2. The same patient. Magnetic resonance imaging of the brain: multifocal brain damage, intracerebral hemorrhage.

Динамика и исходы

На 14-е сутки пребывания в стационаре пациентка внезапно потеряла сознание.

Осмотр невролога. Уровень сознания: умеренное оглушение, жалобы на головную боль. Менингеальная симптоматика отсутствует. Черепно-мозговые нервы: анизокории, нистагма, страбизма нет; сглажена правая носогубная складка; язык по средней линии. Дизартрия. Правосторонний гемипарез: легкий в ноге, глубокий в руке, гипотония справа в руке. Глубокие рефлексы без видимой асимметрии, симптом Бабинского с двух сторон. Чувствительную, координаторную сферы оценить затруднительно.

Выполнена мультиспиральная компьютерная томография головного мозга (рис. 1): паренхиматозное кровоизлияние в левую затылочную область объемом ~23 мл с прорывом в субарахноидальное пространство; в правой височной доле, правой затылочной доле, теменных долях, гемисферах мозжечка — гиперденсивные очаги с перифокальным отеком (токсоплазмоз?).

С диагнозом «Геморрагический инсульт в левой гемисфере, правосторонний гемипарез» пациентка госпитализирована в отделение нейрореанимации. В последующем была проведена магнитно-резонансная томография головного мозга (рис. 2): выявлены признаки мультифокального поражения головного мозга; внутримозговое кровоизлияние (метастазы с кровоизлияниями? нейроинфекция?).

Несмотря на проводимые лечебные мероприятия, состояние пациентки Д. продолжало ухудшаться и она скончалась через 3 дня. На секционном

исследовании выявлены множественные очаги размягчения и распада с геморрагическим пропитыванием в веществе головного мозга, милиарные очаги в сердце, печени и селезенке. Морфологическое исследование подтвердило, что основным заболеванием является генерализованная микотическая инфекция (гистобактериоскопически — грибы рода *Aspergillus*) с поражением сердца, почек, селезенки, головного мозга. Течение заболевания осложнилось прогрессирующим отеком вещества головного мозга, развитием альвеолярного отека легких, двусторонней полисегментарной гнойной пневмонии. В результате прогрессирующей полиорганной недостаточности наступила смерть пациентки.

ОБСУЖДЕНИЕ

В настоящее время по ряду причин (рост числа пациентов с ВИЧ-инфекцией, развитие таргетной иммуносупрессивной терапии, трансплантологии и проч.) все чаще встречаются случаи инвазивного аспергиллеза, в том числе аспергиллеза головного мозга, который представляет весьма серьезную угрозу жизни пациентов. Развитие и тяжесть заболевания зависят от вирулентности патогенного гриба и состояния иммунной системы пациента. Значительную роль в развитии специфического воспаления играют Т-лимфоциты, клетки макро- и микроглии [2]. Наиболее часто инвазивное поражение грибами рода *Aspergillus* описано у больных острым лейкозом, реципиентов при развитии реакции трансплантат против хозяина, у пациентов, длительно получающих системные глюкокортикоиды и иммуносупрессоры, а также при респираторном дистресс-синдроме, острой печеночной недостаточности, тяжелой бактериальной инфекции [10]. В большинстве описанных клинических случаев первичный инфекционный процесс локализуется в легких [1, 5, 7]. На доклинической стадии имеется высокая вероятность выявления поверхностной колонизации *Aspergillus* spp. дыхательных путей и придаточных пазух носа. Адекватное лечение является невозможным без ранней диагностики. При подозрении на инвазивный аспергиллез перечень исследований должен включать в себя компьютерную томографию; микроскопию и посев мокроты, отделяемого из носа, аспирата из придаточных пазух; определение галактоманна в биологических жидкостях [10].

Данный клинический случай иллюстрирует возможность поражения центральной нервной системы аспергиллезом у пациентов без СПИД и других ранее подтвержденных хронических иммунодефи-

цитных состояний. Причиной диссеминированного аспергиллеза у пациентки явились развитие вторичного иммунодефицита на фоне цирроза печени в сочетании с терапией глюкокортикоидами. К недостаткам диагностического поиска в данном случае можно отнести отсутствие серологического исследования, посева биологических жидкостей на питательные среды и прямой микроскопии, а также исследования крови на содержание галактоманнового антигена [11].

Таким образом, считаем необходимым учитывать возможность инвазивного микотического поражения у пациентов без подтвержденного иммунодефицита и расширить показания для выполнения полного спектра диагностических исследований.

ЗАКЛЮЧЕНИЕ

Необходимо учитывать наличие аспергиллеза центральной нервной системы у пациентов без диагностированных иммунодефицитных состояний. Своевременное проведение нейровизуализационного и микроскопического исследований, а также специфическое исследование биологических жидкостей на содержание галактоманнового антигена позволят вовремя установить верный диагноз и провести адекватное лечение.

ИНФОРМИРОВАННОЕ СОГЛАСИЕ

От законного представителя получено письменное добровольное информированное согласие на публикацию клинического случая (дата подписания 12.04.2022).

INFORMED CONSENT

A written voluntary informed consent was received from the legal representative for the publication of the description of the clinical case (date of signing 12.04.2022).

ДОПОЛНИТЕЛЬНАЯ ИНФОРМАЦИЯ

Вклад авторов. Т.Э. Вербих — описание клинического случая, концепция статьи, обзор литературы по теме статьи, написание текста рукописи; Е.С. Остапчук — написание текста рукописи, проверка интеллектуального содержания статьи; О.А. Кичерова, Л.И. Рейхерт — обзор литературы по выбранному разделу, написание текста рукописи. Авторы подтверждают соответствие своего авторства международным критериям ICMJE (все авторы внесли существенный вклад в разработку концепции, проведение исследования и подготовку

статьи, прочли и одобрили финальную версию перед публикацией).

Authors' contribution. *T.E. Verbakh* — description of a clinical case, concept of the article, literature review on the topic of the article, writing the text; *E.S. Ostapchuk* — writing the text, checking the intellectual content of the article; *O.A. Kicherova, L.I. Reichert* — review of the literature on the selected section, writing the text. The authors made a substantial contribution to the conception of the work, acquisition, analysis, interpretation of data for the work, drafting and revising the work, final approval of the version to be published and agree to be accountable for all aspects of the work.

Источник финансирования. Исследование и публикация статьи осуществлены на личные средства авторского коллектива.

Funding source. The study had no sponsorship.

Конфликт интересов. Авторы декларируют отсутствие явных и потенциальных конфликтов интересов, связанных с публикацией настоящей статьи.

Competing interests. The authors declare that they have no competing interests.

ЛИТЕРАТУРА / REFERENCES

1. Кораблина И.М., Цинзерлинг В.А., Аравийский Р.А. Аспергиллез по данным аутопсий в Ленинградской областной клинической больнице с 2001 по 2010 гг. // *Проблемы медицинской микологии*. 2011. Т. 13, № 2. С. 45–46. [Korablina IM, Tsinslerling VA, Araviysky RA. Aspergillosis according to autopsies in the Leningrad regional clinical hospital from 2001 to 2010. *Problems Medical Mycology*. 2011;13(2):45–46. (In Russ).]
2. Воеводкина А.Ю., Хайтович А.Б. Аспергиллез центральной нервной системы // *Успехи медицинской микологии*. 2019. Т. 20. С. 381–385. [Voevodkina AY, Khaytovich AB. Aspergillosis of the central nervous system. *Successes Medical Mycology*. 2019;20:381–385. (In Russ).]
3. Esparza-Gutierrez S, Santana-Ramirez A, Avila-Rodriguez P, et al. Aspergillosis of the central nervous system in a previously healthy patient that simulated Creutzfeldt-Jakob disease. *Sur Neurology Int*. 2016;7(40):940. doi: 10.4103/2152-7806.195230
4. Лесовой В.С., Липницкий А.В. Микозы центральной нервной системы (обзор) // *Проблемы медицинской микологии*. 2008. Т. 10, № 1. С. 4–6. [Lesovoy VS, Lipnitsky AV. Mycoses of the central nervous system (review). *Problems Medical Mycology*. 2008;10(1):4–6. (In Russ).]
5. Dimopoulos G, Piagnerelli M, Berre J, et al. Disseminated aspergillosis in intensive care patients: an autopsy study. *J Chemother*. 2003;15(1):71–75. doi: 10.1179/joc.2003.15.1.71
6. Meersseman W, Vandecasteele S, Wilmer A, et al. Invasive aspergillosis in critically ill patients without malignancy. *Am J Resp Crit Care Med*. 2004;170(6):621–625. doi: 10.1164/rccm.200401-093OC
7. Хостелиди С.Н., Борзова Ю.В., Десятки Е.А., и др. Аспергиллез головного мозга: описание четырех клинических случаев // *Проблемы медицинской микологии*. 2009. Т. 11, № 3. С. 16–19. [Hostelidi CN, Borzova YV, Desyatik EA, et al. Aspergillosis of the brain: description of four clinical cases. *Problems Medical Mycology*. 2009;11(3):16–19. (In Russ).]
8. Panda PK, Mavidi SK, Wig N, et al. Intracranial aspergillosis in an immunocompetent young woman. *Mycopathologia*. 2017; 182(5-6):527–538. doi: 10.1007/s11046-016-0106-4
9. Koutsouras GW, Ramos RL, Martinez LR. Role of microglia in fungal infections of the central nervous system. *Virulence*. 2017;8(6):705–718. doi: 10.1080/21505594.2016.1261789
10. Васильева Н.В., Климко Н.Н., Цинзерлинг В.А. Диагностика и лечение инвазивных микозов: современные рекомендации // *Вестник Санкт-Петербургской медицинской академии последипломного образования*. 2010. Т. 2, № 4. С. 5–19. [Vasilyeva NV, Klimko NN, Tsinslerling VA. Diagnostics and treatment of invasive mycoses: modern recommendations. *Bulletin St. Petersburg Medical Academy Postgraduate Education*. 2010;2(4):5–19. (In Russ).]
11. Игнатьева С.М., Спиридонова В.А., Богомолова Т.С., и др. Особенности определения галактоманна в сыворотке крови и бронхоальвеолярном лаваже онкогематологических больных с инвазивным аспергиллезом. Собственные данные и обзор литературы // *Проблемы медицинской микологии*. 2013. Т. 15, № 4. С. 50. [Ignatieva SM, Spiridonova VA, Bogomolova TS, et al. Features of galactomannan determination in blood serum and bronchoalveolar lavage of oncohematological patients with invasive aspergillosis. Own data and literature review. *Problems Medical Mycology*. 2013;15(4):50. (In Russ).]

ОБ АВТОРАХ

Автор, ответственный за переписку:

Вербах Татьяна Эдуардовна, к.м.н.;

адрес: Россия, 625015, Тюмень, ул. Беляева, д. 1;
e-mail: shtork@yandex.ru; eLibrary SPIN: 7776-4134;
ORCID: <https://orcid.org/0000-0002-6294-1776>

Соавторы:

Кичерова Оксана Альбертовна, д.м.н., доцент;
e-mail: pan1912@mail.ru; eLibrary SPIN: 3162-0770;
ORCID: <https://orcid.org/0000-0002-7598-7757>

Рейхерт Людмила Ивановна, д.м.н., профессор;
e-mail: lir0806@gmail.com; eLibrary SPIN: 1703-2302;
ORCID: <https://orcid.org/0000-0003-4313-0836>

Остапчук Екатерина Сергеевна;
e-mail: ostapchuk2008@mail.ru; eLibrary SPIN: 6877-6140;
ORCID: <https://orcid.org/0000-0003-1176-4113>

AUTHORS' INFO

The author responsible for the correspondence:

Tatyana E. Verbakh, MD, PhD;

address: 1 Belyaev street, 625015, Tyumen, Russia;
e-mail: shtork@yandex.ru; eLibrary SPIN: 7776-4134;
ORCID: <https://orcid.org/0000-0002-6294-1776>

Co-authors:

Oksana A. Kicherova, MD, PhD, Assistant Professor;
e-mail: pan1912@mail.ru; eLibrary SPIN: 3162-0770;
ORCID: <https://orcid.org/0000-0002-7598-7757>

Lyudmila I. Reihert, MD, PhD, Professor;
e-mail: lir0806@gmail.com; eLibrary SPIN: 1703-2302;
ORCID: <https://orcid.org/0000-0003-4313-0836>

Ekaterina S. Ostapchuk;
e-mail: ostapchuk2008@mail.ru; eLibrary SPIN: 6877-6140;
ORCID: <https://orcid.org/0000-0003-1176-4113>