

ВЛИЯНИЕ РАСПРОСТРАНЕННЫХ ЗОН НИЗКОАМПЛИТУДНОЙ АКТИВНОСТИ НА МЕХАНИЗМ И ЛЕЧЕНИЕ ПРЕДСЕРДНЫХ АРИТМИЙ: КЛИНИЧЕСКИЙ СЛУЧАЙ

Е.В. Дедух, Е.А. Артюхина

Научный медицинский исследовательский центр хирургии имени А.В. Вишневского, Москва, Российская Федерация

Обоснование. Лечение левопредсердного трепетания — проблема, требующая глубокого понимания лежащего в основе сложного механизма аритмии. Несмотря на то, что уже описан ряд факторов, обуславливающих трепетание предсердий после абляции или хирургического вмешательства, до сих пор мало что известно об атипичных формах трепетания предсердий у пациентов, ранее не подвергавшихся абляции или иным хирургическим вмешательствам на сердце. **Описание клинического случая.** Представлен клинический случай интервенционного лечения пациента с атипичным трепетанием предсердий без хирургического или интервенционного вмешательства на сердце в анамнезе. Данное клиническое наблюдение демонстрирует роль распространенных зон низкоамплитудной активности на механизм и лечение предсердных аритмий. Распространенные зоны низкоамплитудной активности в левом предсердии могут создавать «барьеры» для распространения возбуждения, что становится причиной развития и поддержания атипичного трепетания предсердий. **Заключение.** При проведении интервенционного вмешательства картирование высокой плотности поможет визуализировать механизм такой аритмии. Понимание механизма атипичного трепетания предсердий позволит минимизировать число радиочастотных воздействий для успешного катетерного лечения.

Ключевые слова: высокоплотное эндокардиальное картирование сердца; атипичное трепетание предсердий; предсердный фиброз; радиочастотная абляция; клинический случай.

Для цитирования: Дедух Е.В., Артюхина Е.А. Влияние распространенных зон низкоамплитудной активности на механизм и лечение предсердных аритмий: клинический случай. *Клиническая практика.* 2021;12(4):86–91. doi: <https://doi.org/10.17816/clinpract83495>

Поступила 20.10.2021

Принята 09.12.2021

Опубликована 17.12.2021

INFLUENCE OF COMMON ZONES OF LOW-AMPLITUDE ACTIVITY ON THE MECHANISM AND TREATMENT OF ATRIAL ARRHYTHMIAS

E.V. Dedukh, E.A. Artyukhina

A.V. Vishnevsky National Medical Research Center of Surgery, Moscow, Russian Federation

Background: The treatment of left atrial flutter is a problem that requires a deep understanding of the underlying complex mechanism of arrhythmia. Although a considerable experience exists already in understanding the mechanisms underlying atrial flutter after ablation or surgery, little is known about atypical forms of atrial flutter in patients who have not previously undergone ablation or other cardiac surgery. **Clinical case description:** We present a clinical case of interventional treatment of a patient with atypical atrial flutter who had not previously undergone surgical or interventional heart surgery. This clinical observation demonstrates the role of common zones of low-amplitude activity on the mechanism and treatment of atrial arrhythmias. Widespread areas of low-amplitude activity in the left atrium can create barriers to the propagation of excitation, which can cause atypical atrial flutter. **Conclusion:** When performing a surgical intervention, high-density mapping will help to visualize the mechanism of this arrhythmia. Understanding the mechanism of atypical atrial flutter will help to minimize the RF exposure during the treatment.

Keywords: high-density mapping; atypical atrial flutter; atrial fibrosis; radiofrequency ablation.

For citation: Dedukh EV, Artyukhina EA. Influence of Common Zones of Low-Amplitude Activity on the Mechanism and Treatment of Atrial Arrhythmias. *Journal of Clinical Practice.* 2021;12(4):86–91. doi: <https://doi.org/10.17816/clinpract83495>

Submitted 20.10.2021

Revised 09.12.2021

Published 17.12.2021

ОБОСНОВАНИЕ

Левопредсердная тахикардия по типу макро-ориентри (macro re-entry) часто обнаруживается у пациентов после операций на сердце. Такие аритмии обычно ассоциированы с послеоперационными рубцами или массивными фиброзными полями после катетерной абляции, что является субстратом для формирования кругов re-entry¹ [1]. Однако есть группа пациентов с левопредсердной тахикардией по типу re-entry, у которых отсутствуют предшествующие хирургические или интервенционные вмешательства на сердце. Пациенты с такими аритмиями крайне редко встречаются в повседневной практике врачей-кардиологов и сердечно-сосудистых хирургов. Распространенные зоны фиброза в миокарде левого предсердия являются предположительной причиной возникновения таких тахикардий.

Последние достижения в области систем трехмерного картирования позволяют создавать активационные и вольтажные карты высокой плотности, что дает возможность наиболее точно оценить механизм аритмии, а также определить цели абляции.

Представлен клинический случай интервенционного лечения пациента с атипичным трепетанием предсердий, которому ранее не выполнялось хирургического или интервенционного вмешательства на сердце. В представленном клиническом случае мы применяли методику картирования высокой плотности, что позволило детально изучить механизм тахикардии, а также оценить степень распространенности низкоамплитудной активности в левом предсердии (ЛП).

КЛИНИЧЕСКИЙ ПРИМЕР

О пациенте

Пациент М., 50 лет, поступил с жалобами на слабость, ощущение перебоев в работе сердца.

Из анамнеза известно, что при плановом медицинском осмотре после перенесенной вирусной инфекции на электрокардиограмме (ЭКГ) зафиксирован пароксизм фибрилляции предсердий неизвестной давности. Неоднократно госпитализировался в стационары с целью восстановления синусового ритма, однако попытки медикаментозной и электрической кардиоверсии были безуспешными. Пациенту была назначена пульсурежающая и антикоагулянтная терапия. Через год по результатам суточного мониторинга ЭКГ наблюдались спонтанное восстановление синусо-

вого ритма, эпизоды частой наджелудочковой экстрасистолии. Спустя 2 года на ЭКГ зафиксировано трепетание предсердий. Пациент госпитализирован в клинику для катетерного лечения аритмии.

Инструментальная и лабораторная диагностика

По данным эхокардиографии: увеличены размеры обоих предсердий: ЛП — 47×57 мм, 97 мл, правое предсердие — 41×56 мм, 68 мл; митральная регургитация 1-й степени, трикуспидальная регургитация 1-й степени; толщина миокарда левого желудочка в норме; локальных нарушений сократимости нет; фракция выброса 67%; сбоев крови нет.

По данным мультиспиральной компьютерной томографии легочных вен и ЛП: объем ушка ЛП — 6,9 см³ (мл), тромботические массы не визуализируются; объем ЛП с учетом ушка и устьев легочных вен — 117 см³ (мл); индекс ЛП (объем ЛП/S, где S — площадь поверхности тела) 53 мл/м².

Диагноз

Предварительный диагноз. Нарушения ритма сердца: частая одиночная наджелудочковая экстрасистолия, по типу би-, три-, квадригеимии; персистирующая форма фибрилляции предсердий, атипичного трепетания предсердий. Оценка риска по шкале тромбоэмболических осложнений у больных с фибрилляцией/трепетанием предсердий (CHA2DS2-VASc) 0 баллов. Оценка риска по шкале развития кровотечений у пациентов с фибрилляцией предсердий (HAS-BLED) 0 баллов.

Клинический диагноз. Нарушения ритма сердца: частая одиночная наджелудочковая экстрасистолия, атипичное трепетание предсердий. Состояние после радиочастотной абляции субстрата атипичного трепетания предсердий от 05.2021. CHA2DS2-VASc 0 баллов. HAS-BLED 0 баллов.

Динамика и исходы

Пациент доставлен в рентгеноперационную. Под комбинированной анестезией ему пунктирована правая бедренная вена и левая подключичная вена. Через интродьюсер, позиционированный в подключичной вене, проведен 10-полюсный диагностический электрод в коронарный синус сердца. По электрофизиологическим данным: на электроде, позиционированном в коронарном синусе, левопредсердное трепетание с длиной цикла тахикардии 290 мс с проведением 2:1 (рис. 1).

¹ Механизм re-entry — повторный вход волны возбуждения.

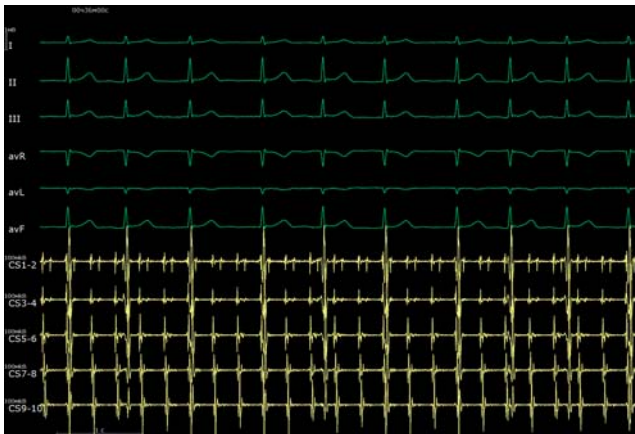

Рис. 1. Интраоперационная электрограмма, где I–III, aVL, aVR, aVF — отведения электрокардиограммы, CS (1–10) — запись электрограмм с электрода, размещенного в коронарном синусе. Регистрируется атипичное трепетание предсердий с длиной цикла 290 мс.

Fig. 1. An intraoperative electrogram, where I–III, aVL, aVR, aVF are electrocardiogram leads, CS (1–10) — is recording of electrograms from an electrode placed in the coronary sinus. Atypical atrial flutter with a cycle length of 290 ms is being registered.

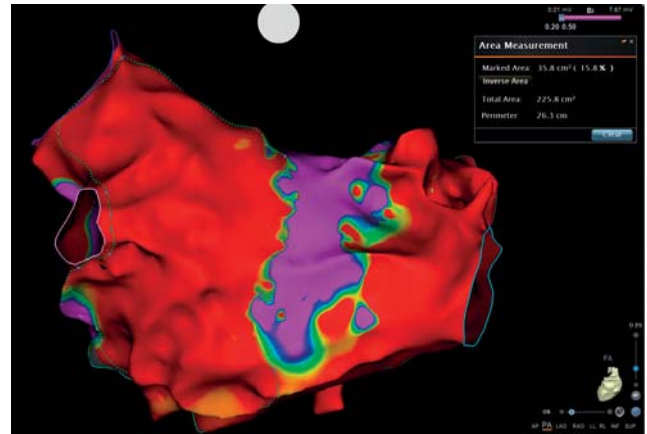


Рис. 2. Высокоплотная вольтажная карта левого предсердия, построенная с помощью системы навигационного картирования Carto 3. Красные области — участки с амплитудой эндокардиального сигнала менее 0,2 мВ, фиолетовые — с амплитудой эндокардиального сигнала более 0,5 мВ.

Fig. 2. A high-density voltage map of the left atrium, built using the Carto 3 navigation mapping system. Red areas correspond to the endocardial signal amplitude lower than 0.2 mV, purple areas — to the amplitude higher than 0.5 mV.

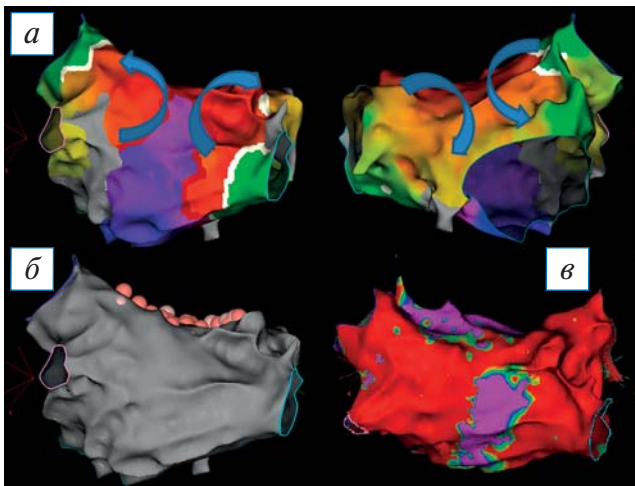


Рис. 3. Трехмерная электроанатомическая карта левого предсердия (ЛП), построенная во время атипичного трепетания предсердий с длиной цикла — 290 мс: а — активационная карта ЛП (синими стрелками обозначен ход распространения возбуждения); б — анатомическая реконструкция ЛП (розовые точки — места радиочастотных аппликаций); в — вольтажная карта ЛП. Визуализация состоятельности линейного повреждения после радиочастотных воздействий.

Fig. 3. A 3D electroanatomical map of the left atrium (LA), built during atypical atrial flutter with a cycle length — of 290 ms: а — activation map of the LA, blue arrows indicate the course of excitation propagation; б — anatomical reconstruction of the LA, pink dots are sites of radiofrequency application; в — LA voltage map. Visualization of the consistency of linear damage after radiofrequency ablation.

Выполнена трансептальная пункция; в левом предсердии позиционирован катетер для высокоплотного картирования PentaRey (Biosense Webster, США); выполнена анатомическая реконструкция ЛП с построением активационной и вольтажной карт. Электроанатомическая карта ЛП содержит 2457 аннотированных точек картирования, расстояние между точками 1–3 мм. При анализе высокоплотной вольтажной карты отмечаются распространенные зоны низкоамплитудной активности, занимающие всю антральную часть ЛП (рис. 2). Выполнен подсчет площади низкоамплитудных зон с использованием инструмента Area Measurement, определен процент от общей площади ЛП. Выявлены 42,1% областей низкоамплитудной активности в ЛП.

При анализе активационной карты визуализируется циркуляция возбуждения вокруг правых и левых легочных вен (рис. 3, а). Выполнена серия линейных воздействий на крыше, соединяющая правую верхнюю и левую верхнюю легочные вены (рис. 3, б). Абляция выполнялась при следующих параметрах: мощность 32 Вт, температура до 44°C, индекс абляции 460 при воздействии по передней стенке, 380 — по задней стенке. После завершения линии отмечается нарастание цикла тахикардии до 360 мс (рис. 4).

Выполнен re-map (повторная карта), построены активационная и вольтажная карта ЛП, отмечается

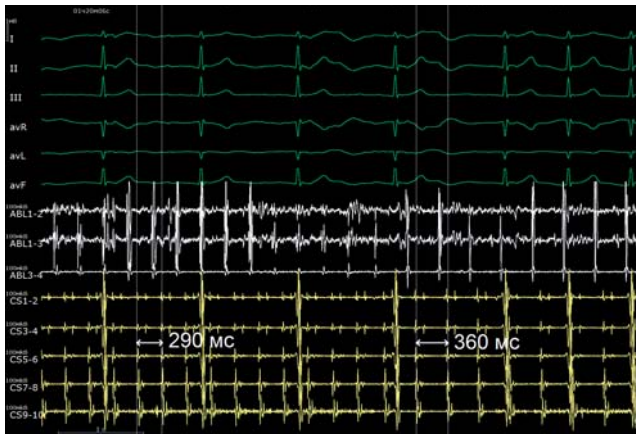


Рис. 4. Интраоперационная электрограмма, где I–III, aVL, aVR, aVF, V1–V6 — отведения электрокардиограммы, ABL (1–4) — запись электрограмм абляционного электрода, CS (1–10) — запись электрограмм с электрода, размещенного в коронарном синусе. Продемонстрировано нарастание длины цикла тахикардии с 290 до 360 мс во время радиочастотного воздействия.

Fig. 4. An intraoperative electrogram, where I–III, aVL, aVR, aVF, V1–V6 are electrocardiogram leads, ABL (1–4) is recording of ablation electrode electrograms, CS (1–10) is recording of electrograms from the electrode placed in the coronary sinus. An increase in the tachycardia cycle length from 290 ms to 360 ms during radiofrequency ablation is seen.

состоятельность линии по крыше ЛП (рис. 3, в). Электроанатомическая высокоплотная карта содержит 1978 EGM точек картирования, расстояние между точками 1–3 мм. При анализе активационной карты визуализируется циркуляция возбуждения вокруг митрального клапана (рис. 5, а). Произведена серия линейных радиочастотных аппликаций от линии на крыше ЛП до митрального клапана и правой верхней легочной вены (рис. 5, б). Абляция выполнялась при следующих параметрах: мощность 32 Вт; температура до 44°C; индекс абляции 460 при воздействии по передней стенке, 380 — по задней стенке. По завершении линии тахикардия купировалась (рис. 5, в).

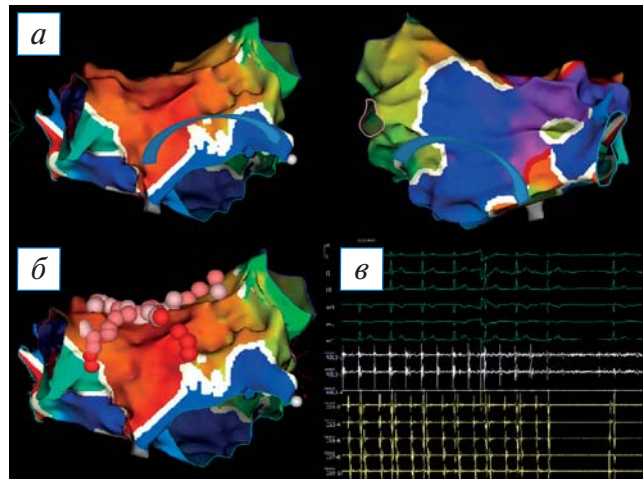


Рис. 5. Трехмерная электроанатомическая карта левого предсердия (ЛП), построенная во время атипичного трепетания предсердий с длиной цикла 360 мс: а — активационная карта ЛП (синими стрелками обозначен ход распространения возбуждения); б — активационная карта ЛП (розовые точки — места радиочастотных аппликаций); в — интраоперационная электрограмма, где I–III, aVL, aVR, aVF, V1–V6 — отведения электрокардиограммы, ABL (1–4) — запись электрограмм абляционного электрода, CS (1–10) — запись электрограмм с электрода, размещенного в коронарном синусе. Восстановление синусового ритма.

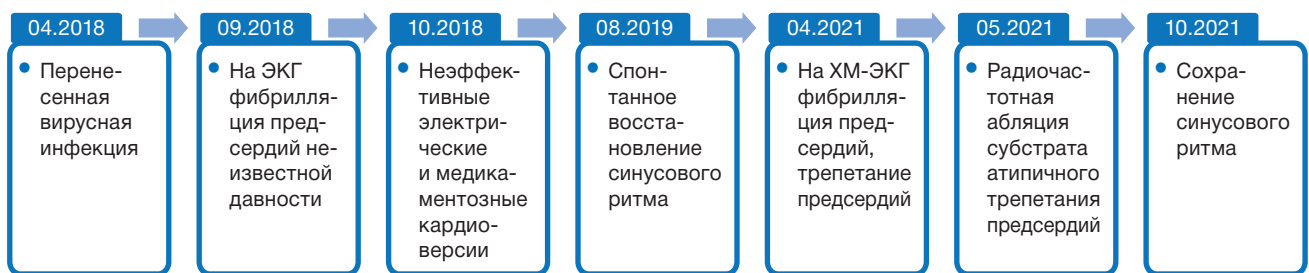Fig. 5. A 3D electroanatomical map of the left atrium (LA), built during atypical atrial flutter with a cycle length of 360 ms: а — activation map of the LA, blue arrows indicate the course of excitation propagation; б — activation map of the LA, pink dots are sites of radiofrequency application; в — an intraoperative electrogram, where I–III, aVL, aVR, aVF, V1–V6 are electrocardiogram leads, ABL (1–4) is recording electrograms of the ablation electrode, CS (1–10) — recording electrograms from the electrode placed in the coronary sinus. See the sinus rhythm restoration.

При учащающейся и программированной стимуляции предсердий аритмия не индуцируется.

Прогноз — благоприятный.

Временная шкала: хронология развития болезни, ключевые события и прогноз для пациента М.

Timeline: Chronology of the disease development, key events and prognosis for patient M.



Примечание. ЭКГ — электрокардиограмма; ХМ-ЭКГ — суточный мониторинг электрокардиограммы по Холтеру.
Note. ЭКГ — electrocardiogram; ХМ-ЭКГ — daily monitoring of the electrocardiogram.

ОБСУЖДЕНИЕ

Лечение левопредсердного трепетания — проблема, требующая глубокого понимания лежащего в основе сложного механизма аритмии. Несмотря на то, что уже имеется значительный опыт в понимании механизмов, лежащих в основе трепетания предсердий после абляции или хирургического вмешательства, мало что известно об атипичных формах трепетания предсердий у пациентов, ранее не подвергавшихся абляции или иным хирургическим вмешательствам на сердце. В нашей работе представлен клинический случай лечения атипичного трепетания предсердий у ранее не подвергавшегося абляции пациента. Мы использовали высокоплотное картирование для изучения механизма трепетания предсердий.

По данным мировой статистики, распространенность левопредсердного трепетания ежегодно увеличивается, что связано с увеличением числа кардиохирургических и интервенционных вмешательств за последние годы [2, 3]. Однако в 2013 г. начато изучение левопредсердного трепетания у пациентов, ранее не подвергавшихся вмешательствам на сердце. В одном из таких исследований [4], проведенном J. Coffey et al., у 10% пациентов среди всех находившихся на лечении с целью абляции атипичного трепетания предсердий не было предшествующих вмешательств на сердце. В исследовании J. Siebermaier и соавт. [5], опубликованном в 2020 году, показано, что 1/3 (16 из 55; 29%) пациентов с левопредсердным трепетанием не подвергалась абляции ЛП в прошлом.

Помимо ятрогенного создания «барьеров» во время абляции или хирургических процедур они часто обнаруживаются в предсердиях людей со структурными заболеваниями сердца, такими как ишемическая или ревматическая болезнь сердца, гипертрофическая или дилатационная кардиомиопатия, или даже при отсутствии заболеваний [6]. В исследовании A. Goette и соавт. [7] описан феноменом под названием «предсердная миопатия», который определен как «любой комплекс структурных, архитектурных, сократительных или электрофизиологических изменений, влияющих на предсердия и способных вызвать клинически значимые проявления». В нашем клиническом наблюдении эти предсердные изменения играют важную роль в создании субстрата для формирования круга re-entry.

Важную роль для оценки механизма атипичного трепетания играет высокоплотное картирование. Так, в ранее проведенных исследованиях показано,

что восстановить синусовый ритм при использовании высокоплотного картирования удалось у 96,3% пациентов с левопредсердным трепетанием [5], без применения технологии — лишь в 86% случаев [4, 8]. Исследование S. Sundaram и соавт. [9] демонстрирует, что частота купирования левопредсердного трепетания составляет почти 100% при использовании высокоплотного картирования.

В данном клиническом случае было использовано высокоплотное картирование, что позволило определить механизм и выполнить успешную абляцию.

ЗАКЛЮЧЕНИЕ

Обширные зоны низкоамплитудной активности в левом предсердии могут создавать «барьеры» для распространения возбуждения, что может быть причиной атипичного трепетания предсердий. Визуализировать механизм такой аритмии возможно при активационном картировании с использованием катетеров для высокоплотного картирования. Понимание механизма атипичного трепетания предсердий позволит минимизировать количество радиочастотных воздействий для успешного катетерного лечения.

ИНФОРМИРОВАННОЕ СОГЛАСИЕ

От пациента получено письменное добровольное информированное согласие на публикацию описания клинического случая (дата подписания 15.04.2021).

ДОПОЛНИТЕЛЬНАЯ ИНФОРМАЦИЯ

Вклад авторов. *Е.В. Дедух* — обработка и обсуждение результатов исследования, ассистирование в процессе интервенционного лечения пациента, анализ вольтажных и активационных карт левого предсердия, написание текста статьи; *Е.А. Артюхина* — руководство лечением пациента и выполнение интервенционной процедуры. Авторы подтверждают соответствие своего авторства международным критериям ICMJE (все авторы внесли существенный вклад в разработку концепции, проведение исследования и подготовку статьи, прочли и одобрили финальную версию перед публикацией).

Author contribution. *E.V. Dedukh* — processing and discussion of the results of the study, assistance for operations, analysis of voltage and activation maps of the left atrium, writing the text of the article; *E.A. Artyukhina* — management of patient treatment and performing an interventional procedure. The authors made a substantial contribution to the conception of

the work, acquisition, analysis, interpretation of data for the work, drafting and revising the work, final approval of the version to be published and agree to be accountable for all aspects of the work.

Источник финансирования. Исследование выполнено при финансовой поддержке РФФИ в рамках научного проекта № 20-315-90045.

Funding source. The reported study was funded by RFBR according to the research project № 20-315-90045.

Конфликт интересов. Авторы декларируют отсутствие явных и потенциальных конфликтов интересов, связанных с публикацией настоящей статьи.

Competing interests. The authors declare that they have no competing interests.

ЛИТЕРАТУРА / REFERENCES

- Gucuk IE, Marine J, Yang E, et al. Predictors and incidence of atrial flutter after catheter ablation of atrial fibrillation. *Am J Cardiol.* 2019;124(11):1690–1696. doi: 10.1016/j.amjcard.2019.08.026
- Markowitz SM, Thomas G, Liu CF, et al. Atrial tachycardias and atypical atrial flutters: mechanisms and approaches to ablation. *Arrhythm Electrophysiol Rev.* 2019;8(2):131–137. doi: 10.15420/aer.2019.17.2
- Cosio FG. Atrial flutter, typical and atypical: a review. *Arrhythm Electrophysiol Rev.* 2017;6(2):55–62. doi: 10.15420/aer.2017.5.2
- Coffey JO, D'Avila A, Dukkupati S, et al. Catheter ablation of scar-related atypical atrial flutter. *Europace.* 2013;15(3):414–419. doi: 10.1093/europace/eus312
- Siebermair J, Kochhäuser S, Kupusovic J, et al. Impact of previous left atrial ablation procedures on the mechanism of left atrial flutter: a single-centre experience. *J Cardiovasc Electrophysiol.* 2020;31(7):1631–1639. doi: 10.1111/jce.14505
- Frontera A, Takigawa M, Martin R, et al. Electrogram signature of specific activation patterns: analysis of atrial tachycardias at high-density endocardial mapping. *Heart Rhythm.* 2018;15(1):28–37. doi: 10.1016/j.hrthm.2017.08.001
- Goette A, Kalman JM, Aguinaga L, et al. EHRA/HRS/APHRS/SOLAECE expert consensus on atrial cardiomyopathies: definition, characterization, and clinical implication. *Heart Rhythm.* 2017;14(1):e3–e40. doi: 10.1016/j.hrthm.2016.05.028
- Giehm-Reese M, Lukac P, Kristiansen SB, et al. Outcome after catheter ablation for left atrial flutter. *Scand Cardiovasc J.* 2019;53(3):133–140. doi: 10.1080/14017431.2019.1612086
- Sundaram S, Choe W, Ryan JJ, et al. Catheter ablation of atypical atrial flutter: a novel 3D anatomic mapping approach to quickly localize and terminate atypical atrial flutter. *J Interv Card Electrophysiol.* 2017;49(3):307–318. doi: 10.1007/s10840-017-0269-z

ОБ АВТОРАХ

Автор, ответственный за переписку:

Дедух Елизавета Викторовна, аспирант;
адрес: Российская Федерация, 117997,
Москва, ул. Большая Серпуховская, д. 27;
e-mail: dedukh.elizaveta@mail.ru;
eLibrary SPIN: 4433-7258;
ORCID: <https://orcid.org/0000-0002-4799-7456>

Соавтор:

Артюхина Елена Александровна, д.м.н.;
e-mail: artelena.71@mail.ru;
ORCID: <https://orcid.org/0000-0001-7065-0250>

AUTHOR'S INFO

The author responsible for the correspondence:

Elizaveta V. Dedukh, Graduate Student;
address: 27, Bolshaya Serpukhovskaya street,
Moscow, 117997, Russia;
e-mail: dedukh.elizaveta@mail.ru;
eLibrary SPIN: 4433-7258;
ORCID: <https://orcid.org/0000-0002-4799-7456>

Co-author:

Elena A. Artyukhina, M.D., Ph.D., Dr. Sci. (Med.);
e-mail: artelena.71@mail.ru;
ORCID: <https://orcid.org/0000-0001-7065-0250>