

КЛИНИЧЕСКИЙ СЛУЧАЙ УСПЕШНОГО ПРИМЕНЕНИЯ КОНДИЦИОНИРОВАННОЙ КЛЕТОЧНОЙ СРЕДЫ ДЛЯ ЛЕЧЕНИЯ ХРОНИЧЕСКОЙ РАНЫ АМПУТАЦИОННОЙ КУЛЬТИ

А.И. Черепанин¹, О.В. Павлова¹, В.А. Кальсин¹, М.А. Коноплянников¹, О.Н. Кучерова², В.Л. Балдин¹, С.В. Дерябин¹

¹ Федеральный научно-клинический центр специализированных видов медицинской помощи и медицинских технологий Федерального медико-биологического агентства, Москва, Российская Федерация

² Городская клиническая больница имени В.В. Виноградова, Москва, Российская Федерация

Обоснование. Ампутация нижних конечностей — вынужденная мера для спасения пациента с критическими артериальными и нейротрофическими нарушениями в области нижних конечностей. Различные осложнения со стороны ампутационной культы развиваются у значительной доли (до 40%) пациентов с сахарным диабетом. Одно из самых частых осложнений — несостоятельность швов и развитие хронических ран культы. **Описание клинического случая.** 19.10.2021 на амбулаторное лечение поступила пациентка Ю., 64 года, для лечения гнойно-некротической раны ампутационной культы правой нижней конечности. 24.09.2021 выполнена высокая ампутация в связи с тромбозом бедренно-тибиального шунта, установленного 08.09.2021 (шунтирование ниже щели коленного сустава синтетическим протезом Vascutek, 7 мм, справа), и развитием критической ишемии правой нижней конечности с некрозом дистальных фаланг пальцев правой стопы. Оценка раны проведена по шкале Бейтс-Дженсен. Лечение раны проводилось по индивидуальному плану с использованием кондиционированной клеточной среды от мезенхимальных стволовых клеток (КС-МСК), обеспечивающей стимуляцию ангиогенеза и улучшающей ремоделирование и регенерацию в области раны. Местное применение КС-МСК позволило сократить сроки заживления и достичь закрытия тканевого дефекта без грубого рубца. **Заключение.** Применение КС-МСК может быть эффективным методом для заживления гнойно-некротической послеоперационной раны, образовавшейся вследствие ампутации конечности у пациентов с критической ишемией нижних конечностей.

Ключевые слова: ампутация нижних конечностей; критическая ишемия нижней конечности; кондиционированная клеточная среда; хроническая рана; сахарный диабет.

Для цитирования: Черепанин А.И., Павлова О.В., Кальсин В.А., Коноплянников М.А., Кучерова О.Н., Балдин В.Л., Дерябин С.В. Клинический случай успешного применения кондиционированной клеточной среды для лечения хронической раны ампутационной культы. *Клиническая практика.* 2022;13(1):92–98. doi: <https://doi.org/10.17816/clinpract105089>

Поступила 20.02.2022

Принята 22.03.2022

Опубликована 30.03.2022

ОБОСНОВАНИЕ

Хронические раны в обозримой перспективе будут оставаться значимой медико-социальной проблемой в связи с частой инвалидизацией, сложной адаптацией в социуме и большими социально-экономическими потерями как для пациента, так и для государства.

Ампутация нижних конечностей — вынужденная мера для спасения пациента с критическими артериальными и нейротрофическими нарушениями в области нижних конечностей. Однако осложнения со стороны ампутационной культы развиваются у многих пациентов с сахарным диабетом (до 40%), которые в свою очередь составляют до 50–70% в структуре всех нетравматических ампутаций нижних конечностей. К причинам развития хронических ран

культы относятся отягощенный коморбидный фон, сепсис, неправильный выбор уровня ампутации, гематомы культы, макро- и микроангиопатии, высоковирулентная, в том числе нозокомиальная инфекция [1–4]. Этот тип хронических ран почти всегда сопровождается гнойно-некротическим процессом, включающим длительную интоксикацию, реинфекцию раневой поверхности с образованием в лучшем случае келоидного рубца, а иногда годами не заживающих свищей и поверхностных ран в области ампутационной культы нижней конечности.

Среди разнообразных методов регионарного лечения хронических ран (ферментный дебридмент; некрэктомия; гидрохирургическая обработка; ультразвуковая кавитация; обработка аргон-плазменными или воздушно-плазменными потоками,

SUCCESSFUL APPLICATION OF CONDITIONED CULTURE MEDIUM FOR THE TREATMENT OF A CHRONIC WOUND OF AN AMPUTATION STUMP: A CLINICAL CASE

A.I. Cherepanin¹, O.V. Pavlova¹, V.A. Kalsin¹, M.A. Konoplyannikov¹, O.N. Kucherova², V.L. Baldin¹, S.V. Deryabin¹

¹ Federal Scientific and Clinical Center for Specialized Medical Assistance and Medical Technologies of the Federal Medical Biological Agency, Moscow, Russian Federation

² City Clinical Hospital named after V.V. Vinogradov, Moscow, Russian Federation

Background: Amputation of the lower extremities is a necessary procedure to save a patient with critical arterial and neurotrophic disorders in the lower extremities. The amputation stump-related complications develop in many patients with diabetes mellitus (up to 40% of the total population). **Clinical case description:** Patient Yu., 64 years old, was admitted on October 19, 21 for an outpatient treatment of purulent-necrotic wounds of the amputation stump of the right lower limb. A high amputation was performed on September 24, 2021 due to thrombosis of the femoral-tibial bypass, installed on September 08, 2021 (bypassing below the knee joint gap with a Vascutek 7 mm synthetic prosthesis on the right) and the development of critical ischemia of the right lower limb with necrosis of the distal phalanges of the right foot toes. The wound was assessed according to the Bates-Jensen scale (BJ) and examined according to the developed protocol. The wound treatment was carried out according to an individual plan using a conditioned culture medium from mesenchymal stem cells (CM-MSCs), which stimulates angiogenesis and improves remodeling and recovery in the wound area. CM-MSC application made it possible to reduce the healing time and achieve a scarless closure of the tissue defect. **Conclusion:** The use of CM-MSC can be an effective method for healing a purulent-necrotic postoperative wound resulting from amputation of a limb in patients with critical ischemia of the lower extremities.

Keywords: lower limb amputation; critical lower limb ischemia; conditioned cell medium; chronic wound; diabetes mellitus.

For citation: Cherepanin AI, Pavlova OV, Kalsin VA, Konoplyannikov MA, Kucherova ON, Baldin VL, Deryabin SV. Successful Application of Conditioned Culture Medium for the Treatment of a Chronic Wound of an Amputation Stump: A Clinical Case. *Journal of Clinical Practice*. 2022;13(1):92–98. doi: <https://doi.org/10.17816/clinpract105089>

Submitted 20.02.2022

Revised 22.03.2022

Published 30.03.2022

высокоэнергетическим лазерным излучением, «пульсирующей струей») использование кондиционированной клеточной среды от мезенхимальных стволовых клеток (КС-МСК) отличается безопасностью, универсальностью воздействия на хронические раны, имеющие разные стадии раневого процесса, поскольку сочетает противовоспалительную и регенеративную активность [5].

Использование клеточной терапии при лечении кожных ран в настоящее время является активной областью исследований. Мультипотентные взрослые стволовые клетки — привлекательный выбор для клеточной терапии, поскольку они обладают большим пролиферативным потенциалом, способностью дифференцироваться в различные типы клеток и продуцировать различные цитокины и ростовые факторы, важные для заживления ран.

Так, эндотелиальные клетки-предшественники (endothelial progenitor cells, EPC) участвуют в реваскуляризации и восстановлении поврежденных тканей. В нескольких публикациях сообщалось, что трансплантация EPC ускоряла заживление ран за счет усиления неоваскуляризации в грануляционной ткани, секретируя различные ростовые факторы и цитокины, связанные с заживлением ран, тем самым способствуя привлечению моноцитов/макрофагов и стимулируя эндогенный ангиогенез во время процесса заживления ран [6].

Мезенхимальные стволовые клетки (МСК) также являются перспективным типом клеток для восстановления или замены поврежденных тканей. Они обладают способностью дифференцироваться в несколько линий клеток — адипоциты, хондроциты, остеобласты и др. Кроме того, M. Sasaki и соавт. [7]

показали, что МСК способствуют заживлению ран, дифференцируясь в несколько типов клеток кожи — кератиноциты, эндотелиальные клетки, перициты и моноциты. В исследовании Y. Wu и соавт. [8] сообщается, что МСК значительно улучшали заживление ран как у мышей с диабетом, так и без диабета, демонстрируя ускоренное закрытие ран за счет высвобождения проангиогенных факторов.

Анализ паракринных факторов, высвобождаемых из МСК, показал, что МСК секретируют эндотелиальный фактор роста (vascular endothelial growth factor, VEGF), инсулиноподобный фактор роста 1 (insulin-like growth factor 1, IGF-1), эпидермальный фактор роста (epidermal growth factor, EGF), фактор роста кератиноцитов (keratinocyte growth factor, KGF), ангиопоэтин-1 и стромальных клеток производный фактор 1 (stromal cell-derived factor-1SDF-1) [9]. Все эти факторы вносят большой вклад в рекрутирование моноцитов CD14+, кератиноцитов и эндотелиальных клеток в рану. Среда для культивирования МСК, известная как кондиционированная среда, является, таким образом, богатым источником паракринных факторов [10]. Введение этих факторов в место повреждения органа повышает его метаболическую активность и улучшает снабжение кислородом, ремоделирует внеклеточный матрикс. При этом продемонстрировано, что бесклеточные препараты на основе КС-МСК имеют ряд преимуществ по сравнению со стандартной терапией МСК: их легко производить, упаковывать и транспортировать, а главное — они не несут никаких рисков и побочных эффектов, связанных с введением клеток [10]. Преимуществом КС-МСК перед клеточными технологиями (живой кожный эквивалент, аллофибробласты, суспензии донорских лейкоцитов в ране и т.д.) является возможность ее использования в амбулаторных условиях.

КЛИНИЧЕСКИЙ ПРИМЕР

О пациенте

Пациентка Ю., 64 года, направлена на долечивание в амбулаторных условиях 19.10.2021 с жалобами на незаживающую рану в области послеоперационной культы правой нижней конечности.

Из анамнеза болезни. Диагноз: «Атеросклероз артерий нижних конечностей, окклюзия бедренно-подколенного сегмента справа». 08.09.2021: бедренно-тибиальное шунтирование ниже щели коленного сустава синтетическим протезом «Васкутек», 7 мм, справа. Тромбоз шунта. Критическая ишемия правой нижней конечности. Некроз дис-

тальных фаланг пальцев правой стопы. 24.09.2021: ампутация правой нижней конечности на уровне средней трети бедра с резекцией аллопротеза и аутопластикой общей бедренной артерии справа; вторичные швы в правой паховой области. Гнойно-некротическая послеоперационная рана ампутационной культы правой нижней конечности на уровне средней трети бедра. Сопутствующие заболевания: сахарный диабет 2-го типа, инсулинопотребный. Нефропатия смешанного генеза. Диабетическая макроангиопатия, полинейропатия, дистальный тип. Синдром диабетической стопы: нейроишемическая форма. Артериальная гипертензия 2-й степени, риск 4. Дислипидемия. Стеатогепатоз.

В амбулаторных условиях пациентке продолжена комплексная терапия в соответствии с рекомендациями стационара.

Физикальная диагностика

При осмотре: общее состояние удовлетворительное; телосложение нормостеническое; кожные покровы и видимые слизистые без особенностей; температура тела 36,8°C; система дыхания без особенностей; насыщение крови кислородом (SatO₂) 96%; частота сердечных сокращений 18/мин; артериальное давление 140/80 мм рт.ст.; пульс 68 уд./мин, ритмичный. Живот при пальпации без особенностей, перистальтика выслушивается. Мочевыделение без особенностей.

Неврологический статус. Сознание ясное. Ориентирована в месте, времени и собственной личности. Менингеальных симптомов нет. Неврологический осмотр левой нижней конечности: монофиламент 10 г — 1 (0 — норма, 1 — ослаблен, 2 — отсутствует); тактильная чувствительность соответствует норме; болевая чувствительность — отсутствие до уровня середины стопы; температурная чувствительность — отсутствие до уровня лодыжек; рефлекс: на уровне ахиллова сухожилия и коленный ослаблены. Правая нижняя конечность ампутирована на уровне средней трети правого бедра.

Лабораторная и инструментальная диагностика

Показатели общего анализа крови и мочи, биохимического анализа крови, коагулограммы соответствуют референсным значениям скорректированного коморбидного фона пациентки. Глюкоза крови 8,2 ммоль/л. Микробиологическое культуральное исследование раневого отделяемого (05.09.2021): *Staphylococcus haemolyticus* 10³, лине-

золид-S (в стационаре проведен курс лечения линезолидом в дозе 600 мг, внутривенно, капельно, 2 раза в день, 5 дней; санация раны антисептиками). Повторное микроскопическое культуральное исследование раневого содержимого в амбулаторных условиях (19.10.2021): *Staphylococcus epidermidis* $<1 \times 10^2$; рост транзитной микрофлоры, не имеющей диагностического значения. Ультразвуковое дуплексное сканирование (УЗДС) артерий нижних конечностей: слева — атеросклероз сосудов нижних конечностей с преимущественным поражением артерий голени; справа — ампутационная культя на уровне средней трети бедра. Окклюзии задней и передней большеберцовых артерий. УЗДС вен нижних конечностей: проходимость глубоких и подкожных вен сохранена.

Локальный статус

Первично рана осмотрена при дневном освещении в положении пациентки лёжа. Рана промыта физиологическим раствором, произведена её визуальная и планиметрическая оценка с использованием алгоритма Бейтс-Дженсен (Bates-Jensen, BJ) [11, 12].

Общее состояние раны. Расположение: ампутационная культя на уровне средней трети бедра правой нижней конечности. Форма неправильная. Размеры раны 23×4,5 см (среднее значение по шкале BJ 5 баллов). Глубина >6 см (BJ 3 балла). Края раны четко ограничены, возвышаются над дном раны (BJ 3 балла). Подрытие краев раны: глубина 2–4 см, <50% периметра раны (BJ 3 балла). Вид некротической ткани: прикрепленный мягкий черный струп, преимущественно по латеральному краю раны (BJ 4 балла). Количество некротичес-

кой ткани: покрывает 50% раны (BJ 3 балла). Тип отделяемого: гнойное, жидкое и густое, желтое, без запаха (BJ 5 баллов). Количество отделяемого умеренное (BJ 4 балла). Цвет кожи вокруг раны обычный (BJ 1 балл). Отек вокруг раны <4 см, ямка при надавливании не образуется (BJ 2 балла). Индурация вокруг ран: 2–4 см вокруг, <50% периметра (BJ 3 балла). Грануляционная ткань отсутствует (BJ 5 баллов). Эпителизация отсутствует (BJ >5 баллов). Общее количество баллов по BJ — 47 (рис. 1).

Раневая поверхность условно разделена на 3 части — латеральную, центральную и медиальную (рис. 2). Латеральная часть раны: длина 8 см, глубина 4 см, с выраженным некрозом мягких тканей глубиной до 4 см. Центральная часть раны: длина >8 см, ширина 6 см, наиболее глубокая до 7 см, с наличием в глубине раны открытого участка костного фрагмента бежевого цвета, свободными участками резецированных ярко-красного цвета мышц, активно кровоточащих при касании инструментами. Медиальная часть раны: длина до 7 см, ширина >2 см, представлена преимущественно гнойно-воспалительными изменениями, в медиальном углу раны — карманом глубиной до 6 см и шириной 3 см. По краю раны островки грануляционной ткани.

Лечение

На первом этапе лечения использовался ферментный и аутолитический дебридмент раны с использованием гидрогелей и ферментов с одновременным покрытием костного фрагмента коллагеном с физиологическим раствором и антисептиками. перевязки с санацией затеков и карманов проводились ежедневно. Хирургическая коррекция раневой поверхности с использованием микрохирургического метода обработки раны осуществлялась один раз в неделю в течение 1,5 мес (рис. 3). Оценивали каждую часть раны по системе BJ каждые 14 дней. Через 1,5 мес общее количество баллов: для медиальной части раны — 35 баллов (BJ); центральной части раны — 38 баллов (BJ); латеральной части раны — 42 балла (BJ).

На втором этапе в комплексный курс регионального лечения раны была включена кондиционированная среда из-под культур мезенхимальных стволовых клеток плаценты человека (КС-МСК) на медиальную часть и частично на центральную часть раны. Наша работа проводилась в рамках клинического исследования «Открытое проспективное исследование безопасности и эффективности применения кондиционной среды из-под культур ме-

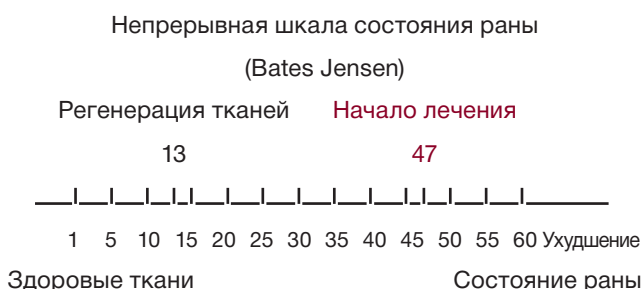


Рис. 1. Пациентка Ю., 64 года, диагноз: «Атеросклероз артерий нижних конечностей, окклюзия бедренно-подколенного сегмента справа»: состояние раны на начало лечения (шкала BJ).

Fig. 1. Patient Yu., 64 years old, diagnosis: “Atherosclerosis of the arteries of the lower extremities, occlusion of the femoral-popliteal segment on the right”: the wound condition at the beginning of the treatment (BJ scale).

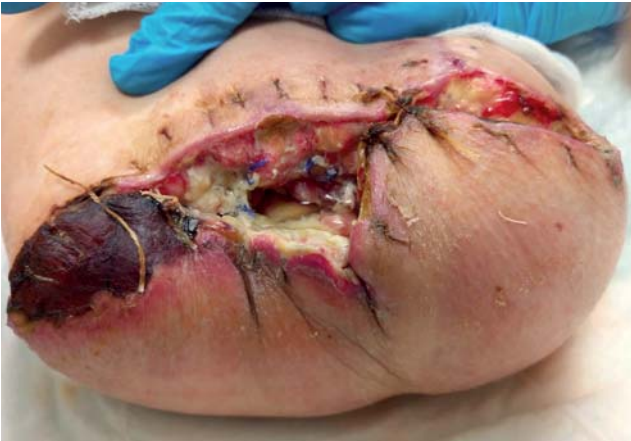

Рис. 2. Тот же пациент: первоначальный вид раны в области культи правой нижней конечности на уровне средней трети бедра.

Fig. 2. The same patient: a wound in the area of the right lower limb stump (amputation at the level of the middle third of the thigh), the initial wound appearance.

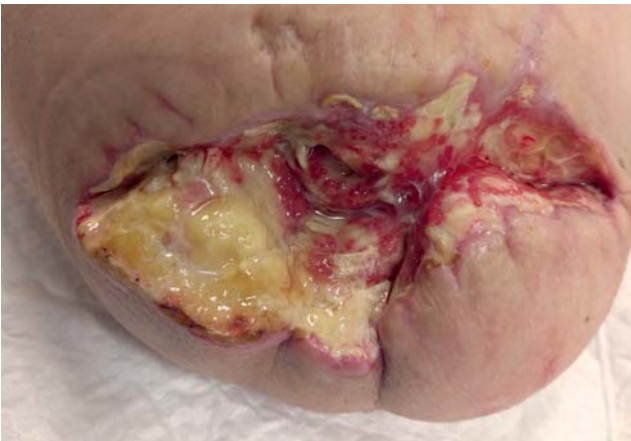

Рис. 3. Тот же пациент: вид раны в области ампутационной культи через 1,5 мес.

Fig. 3. The same patient: a view of the wound in 1.5 months.

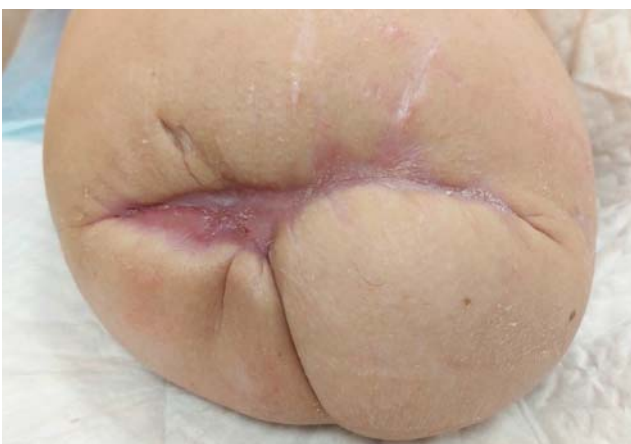

Рис. 4. Тот же пациент: полное закрытие раны через 3,5 мес, окончательный результат.

Fig. 4. The same patient: a complete wound closure in 3.5 months, the final result.

зехимальных стволовых клеток для лечения хронических ран различного генеза» (шифр 11.3.21), утвержденного локальным этическим комитетом ФНКЦ ФМБА России (протокол № 11 от 26.10.2021). Клеточный материал (МСК) был получен из плаценты человека согласно стандартной процедуре [12]. В качестве ростовой среды служила содержащая минеральный солевой раствор и аминокислоты среда α MEM (Sigma, США) с добавлением антибиотиков — пенициллина (до 100 ЕД/мл), амфотерицина (до 100 нг/мл), стрептомицина (до 100 мкг/мл), L-глутамин (2–4 мМ), 4% лизата тромбоцитов человека (Human platelet lysate).

Методика применения КС-МСК. КС-МСК применяли ежедневно в виде аппликации в объеме до 30 мл, с ежедневной обработкой раны. Центральную часть раны обрабатывали комбинированно с использованием КС-МСК и гидрогеля, на латеральную часть раны продолжали накладывать ферментативные и гидрогелевые повязки. Каждую часть раны оценивали по шкале ВJ в динамике. Через 4 нед от начала использования КС-МСК в медиальной части раны — активные грануляции по всей раневой поверхности, выраженная краевая эпителизация; в центральной части раны грануляции полностью закрывают бедренную кость, активный рост грануляций на свободных концах мышц бедра, некротические ткани отсутствуют; латеральная часть раны чистая, со скудным серозным отделяемым и вялыми грануляциями. Динамика изменения раневой поверхности: через 2 мес лечения — 24 балла (ВJ), на всю поверхность раны используется КС-МСК; через 3 мес — 13 баллов (ВJ), переход в фазу активной регенерации; через 3,5 мес — 10 баллов (ВJ), полное закрытие раны без образования келоида (рис. 4).

ОБСУЖДЕНИЕ

Мезенхимальные стволовые клетки представляют собой тип мультипотентных взрослых стволовых клеток, обладающих потенциалом к пролиферации, самоподдержанию и дифференцировке в три основных направления — фибробласты, остеобласты и адипоциты. МСК можно выделить из нескольких источников, таких как костный мозг, жировая ткань, пуповина, амнион, плацента, пульпа зуба и др. [13]. Было замечено, что полезные эффекты МСК обусловлены не только их мультипотентностью, но и секретлируемыми ими экзосомами, содержащими цитокины и факторы роста [14]. КС-МСК предоставляет большие возможности для

лечения многих кожных заболеваний, включая хронические раны, а также для омоложения кожи.

М. Saheli и соавт. [15] исследовали влияние КС-МСК из костного мозга человека на заживление кожных ран у крыс с диабетом и обнаружили, что значительные улучшения происходили за счет активации функций фибробластов. Результаты исследований *in vivo* выявили, что диабетические раны, обработанные КС-МСК, достигли значительно более высокого процента закрытия, при усилении экспрессии генов *EGF* и основного фактора роста фибробластов (*bFGF*). Аналогично, М. Li и соавт. [16] было показано, что КС-МСК, выделенная из пуповины человека, усиливает заживление кожных ран посредством паракринной активности. Раны, обработанные КС-МСК, показали ускоренное заживление, с меньшим количеством рубцов по сравнению с контрольными группами. Эти наблюдения позволяют предположить, что применение КС-МСК может быть осуществимой стратегией, способствующей восстановлению кожи, и потенциальным средством для реализации безрубцового заживления.

Помимо экспериментальных исследований, КС-МСК успешно применяется в клинических исследованиях. Так, в клинике МРНЦ им. А.Ф. Цыба Минздрава России (Обнинск) был разработан способ лечения различных лучевых повреждений с применением кондиционированной среды из-под культур МСК, выделенных из костного мозга человека. В частности, КС-МСК успешно использовали в лечении 55 больных в возрасте от 19 до 70 лет с лучевыми повреждениями прямой кишки, развившимися после сочетанной лучевой терапии рака шейки матки и предстательной железы [5].

Ряд исследователей в последние годы продемонстрировал, что при заживлении кожных ран с помощью КС-МСК основной терапевтический эффект обусловлен паракринным действием, а именно содержащимися в КС-МСК экзосомами, переносимыми функциональные молекулы (ростовые факторы, цитокины, микроРНК и т.д.) к клеткам-мишеням, тем самым влияя на биологические процессы реципиентных клеток кожи (миграцию, пролиферацию), а также секрецию компонентов внеклеточного матрикса (например, коллагена) [17–20].

ЗАКЛЮЧЕНИЕ

Нами продемонстрировано, что КС-МСК является эффективным методом для заживления гнойно-некротической послеоперационной раны, образовавшейся вследствие ампутации конечности у паци-

ентов с критической ишемией нижних конечностей. Необходимы дальнейшие клинические исследования для детальной отработки протокола и создания на его основе новой медицинской технологии.

ДОПОЛНИТЕЛЬНАЯ ИНФОРМАЦИЯ

Вклад авторов. А.И. Черепанин, О.В. Павлова, О.Н. Кучерова — сбор и обработка материала; А.И. Черепанин, О.В. Павлова, В.А. Кальсин, М.А. Коноплянников, О.Н. Кучерова, В.Л. Балдин, С.В. Дерябин — концепция и дизайн, написание текста, редактирование. Авторы подтверждают соответствие своего авторства международным критериям ICMJE (все авторы внесли существенный вклад в разработку концепции, проведение исследования и подготовку статьи, прочли и одобрили финальную версию перед публикацией).

Author contribution. A.I. Cherepanin, O.V. Pavlova, O.N. Kucherova — collection and processing of the material; A.I. Cherepanin, O.V. Pavlova, V.A. Kalsin, M.A. Konoplyannikov, O.N. Kucherova, V.L. Balдин, S.V. Deryabin — study concept and design; manuscript writing, editing. The authors made a substantial contribution to the conception of the work, acquisition, analysis, interpretation of data for the work, drafting and revising the work, final approval of the version to be published and agree to be accountable for all aspects of the work

Источник финансирования. Работа выполнена в рамках государственного задания ФМБА России (НИР «Адоптивная иммунотерапия»).

Funding source. This study was supported by Federal Medical and Biological Agency of Russia, the project title “Adoptive immunotherapy”.

Конфликт интересов. Авторы данной статьи подтвердили отсутствие конфликта интересов, о котором необходимо сообщить.

Competing interests. The authors declare that they have no competing interests.

ЛИТЕРАТУРА / REFERENCES

1. Бенсман В.М. Хирургия гнойно-некротических осложнений диабетической стопы: руководство для врачей. Москва: Медпрактика-М, 2010. 495 с. [Bensman VM. Surgery of purulent-necrotic complications of diabetic foot: a guide for doctors. Moscow: Medpraktika-M; 2010. 495 p. (In Russ).]
2. Царев О.А., Прокин Ф.Г., Захаров Н.Н., и др. Ампутация конечности у больных с атеросклеротической гангреной // Саратовский научно-медицинский журнал. 2011. Т. 7, № 4. С. 947–953. [Tsarev OA, Prokin FG, Zakharov NN, et al. Limb amputation in patients with atherosclerotic gangrene. *Saratov Scientific Medical Journal*. 2011;7(4):947–953. (In Russ).]

3. Ozdemir S. Untersuchung zur Effektivität von offenen und geschlossenen Minoramputationen bei diabetischer Gangrän [Open or closed minor amputation for diabetic gangrene?]. *Vasa*. 2009; 38(Suppl 74):54–61. doi: 10.1024/0301-1526.38.S74.54
4. Coulston JE, Tuff V, Twine CP, et al. Surgical factors in the prevention of infection following major lower limb amputation. *Eur J Vasc Endovasc Surg*. 2012;43(5):556–560. doi: 10.1016/j.ejvs.2012.01.029
5. Патент RU 2292212 С1. Конопляников А.Г., Колесникова А.И., Саенко А.С., и др. Кондиционная среда, обладающая лечебным эффектом. 2007. [Patent RU 2292212 С1. Konoplyannikov AG, Kolesnikova AI, Saenko AS, et al. An air-conditioned environment with a therapeutic effect. 2007. (In Russ).]
6. Suh W, Kim KL, Kim JM, et al. Transplantation of endothelial progenitor cells accelerates dermal wound healing with increased recruitment of monocytes/macrophages and neovascularization. *Stem Cells*. 2005;23:1571–1578.
7. Sasaki M, Abe R, Fujita Y, et al. Mesenchymal stem cells are recruited into wounded skin and contribute to wound repair by transdifferentiation into multiple skin cell type. *J Immunol*. 2008; 180:2581–2587.
8. Wu Y, Chen L, Scott PG, Tredget EE. Mesenchymal stem cells enhance wound healing through differentiation and angiogenesis. *Stem Cells*. 2007;25:2648–2659.
9. Ratajczak MZ, Kucia M, Jadczyk T, et al. Pivotal role of paracrine effects in stem cell therapies in regenerative medicine: can we translate stem cell-secreted paracrine factors and microvesicles into better therapeutic strategies? *Leukemia*. 2012;26:1166–1173. doi: 10.1038/leu.2011.389
10. Pawitan JA. Prospect of stem cell conditioned medium in regenerative medicine. *Biomed Res Int*. 2014;2014:965849. doi: 10.1155/2014/965849
11. Harris C, Bates-Jensen B, Parslow N, et al. Bates-Jensen wound assessment tool: pictorial guide validation project. *J Wound Ostomy Continence Nurs*. 2010;37(3):253–259. doi: 10.1097/WON.0b013e3181d73aab
12. Bates-Jensen BM, McCreath HE, Harputlu D, Patlan A. Reliability of the Bates-Jensen wound assessment tool for pressure injury assessment: the pressure ulcer detection study. *Wound Repair Regen*. 2019;27(4):386–395. doi: 10.1111/wrr.12714
13. Bogatcheva NV, Coleman ME. Conditioned medium of mesenchymal stromal cells: a new class of therapeutics. *Biochemistry (Mosc)*. 2019;84(11):1375–1389. doi: 10.1134/S0006297919110129
14. Pittenger MF, Discher DE, Péault BM, et al. Mesenchymal stem cell perspective: cell biology to clinical progress. *NPJ Regen Med*. 2019;4:22. doi: 10.1038/s41536-019-0083-6
15. Saheli M, Bayat M, Ganji R, et al. Human mesenchymal stem cells-conditioned medium improves diabetic wound healing mainly through modulating fibroblast behaviors. *Arch Dermatol Res*. 2020;312(5):325–336. doi: 10.1007/s00403-019-02016-6
16. Li M, Luan F, Zhao Y, et al. Mesenchymal stem cell-conditioned medium accelerates wound healing with fewer scars. *Int Wound J*. 2017;14(1):64–73. doi: 10.1111/iwj.12551
17. Zhang Y, Pan Y, Liu Y, et al. Exosomes derived from human umbilical cord blood mesenchymal stem cells stimulate regenerative wound healing via transforming growth factor- β receptor inhibition. *Stem Cell Res Ther*. 2021;12(1):434. doi: 10.1186/s13287-021-02517-0
18. Hu J, Chen Y, Huang Y, Su Y. Human umbilical cord mesenchymal stem cell-derived exosomes suppress dermal fibroblasts-myofibroblasts transition via inhibiting the TGF- β 1/Smad 2/3 signaling pathway. *Exp Mol Pathol*. 2020;115:104468. doi: 10.1016/j.yexmp.2020.104468
19. De Gregorio C, Contador D, Díaz D, et al. Human adipose-derived mesenchymal stem cell-conditioned medium ameliorates polyneuropathy and foot ulceration in diabetic BKS db/db mice. *Stem Cell Res Ther*. 2020;11(1):168. doi: 10.1186/s13287-020-01680-0
20. Sun J, Zhang Y, Song X, et al. The healing effects of conditioned medium derived from mesenchymal stem cells on radiation-induced skin wounds in rats. *Cell Transplant*. 2019; 28(1):105–115. doi: 10.1177/0963689718807410

ОБ АВТОРАХ

Автор, ответственный за переписку:

Черепанин Андрей Игоревич, д.м.н., профессор
адрес: Российская Федерация, 115682, Москва,
Ореховый бульвар, д. 28;
е-mail: surgdoccher@yandex.ru; eLibrary SPIN: 8652-7153;
ORCID: <https://orcid.org/0000-0002-6254-8966>

Соавторы:

Павлова Ольга Владимировна,
е-mail: vasa-vasorum@mail.ru;
ORCID: <https://orcid.org/0000-0002-9459-7391>

Кальсин Владимир Анатольевич;
е-mail: vkalsin@mail.ru; eLibrary SPIN: 1046-8801;
ORCID: <https://orcid.org/0000-0003-2705-3578>

Конопляников Михаил Анатольевич, к.б.н.;
е-mail: mkonopl@mail.ru; eLibrary SPIN: 9211-6391;
ORCID: <https://orcid.org/0000-0003-1180-2343>

Кучерова Ольга Николаевна, к.м.н.;
е-mail: ola-kucheroва@mail.ru;
ORCID: <https://orcid.org/0000-0003-3773-9629>

Балдин Виктор Львович, к.м.н.,
е-mail: baldinvl@gmail.com

Дерябин Сергей Владимирович;
е-mail: deryabin@mail.ru; eLibrary SPIN: 4929-0910

AUTHORS' INFO

The author responsible for the correspondence:

Andrey I. Cherepanin, MD, PhD; Professor
address: 28, Orekhovy blvd, Moscow,
115682, Russia;
е-mail: surgdoccher@yandex.ru; eLibrary SPIN: 8652-7153;
ORCID: <https://orcid.org/0000-0002-6254-8966>

Co-authors:

Olga V. Pavlova,
е-mail: vasa-vasorum@mail.ru;
ORCID: <https://orcid.org/0000-0002-9459-7391>

Vladimir A. Kalsin,
е-mail: vkalsin@mail.ru; eLibrary SPIN: 1046-8801;
ORCID: <https://orcid.org/0000-0003-2705-3578>

Mikhail A. Konoplyannikov, PhD;
е-mail: mkonopl@mail.ru; eLibrary SPIN: 9211-6391;
ORCID: <https://orcid.org/0000-0003-1180-2343>

Olga N. Kucheroва, MD, Ph.D.;
е-mail: ola-kucheroва@mail.ru;
ORCID: <https://orcid.org/0000-0003-3773-9629>

Victor L. Baldin, MD, PhD,
е-mail: baldinvl@gmail.com

Sergey V. Deryabin;
е-mail: deryabin@mail.ru; eLibrary SPIN: 4929-0910