

КРУРОРАФИЯ С ФУНДОПЛИКАЦИЕЙ ПО ТОУРЕТ В ХИРУРГИЧЕСКОМ ЛЕЧЕНИИ ГРЫЖ ПИЩЕВОДНОГО ОТВЕРСТИЯ ДИАФРАГМЫ, ОСЛОЖНЕННЫХ ГАСТРОЭЗОФАГЕАЛЬНОЙ РЕФЛЮКСНОЙ БОЛЕЗНЬЮ

А.Г. Гринцов¹, Р.В. Ищенко², И.В. Совпель^{1,3}, О.В. Совпель^{1,3}, Ю.А. Шаповалова³

¹ Донецкий национальный медицинский университет имени М. Горького, Донецк

² Федеральный научно-клинический центр специализированных видов медицинской помощи и медицинских технологий Федерального медико-биологического агентства России, Москва, Российская Федерация

³ Республиканский онкологический центр имени профессора Г.В. Бондаря, Донецк

Введение. В структуре патологии желудочно-кишечного тракта третье место по частоте выявления занимают грыжи пищевода отверстия диафрагмы. Их ассоциация с гастроэзофагеальной рефлюксной болезнью может приводить к серьезным инвалидизирующим осложнениям, поэтому требует хирургического вмешательства. **Цель** — анализ непосредственных и отдаленных результатов оперативного лечения больных с грыжами пищевода отверстия диафрагмы, осложненными гастроэзофагеальной рефлюксной болезнью. **Материалы и методы.** Проведен ретроспективный анализ непосредственных результатов лечения 62 пациентов, страдающих грыжей пищевода отверстия диафрагмы, осложненной гастроэзофагеальной рефлюксной болезнью. Все пациенты оперированы в объеме лапароскопической крурорафии с фундопликацией по Toupet. **Результаты.** Длительность пребывания в стационаре в среднем составила $7,2 \pm 1,6$ дней. Среди послеоперационных осложнений наблюдалась функциональная дисфагия легкой степени у 8 (12,9%) и стойкая длительная дисфагия при приеме плотной пищи в позднем послеоперационном периоде у 2 (3,2%), частота которых составила 6,5%. Через 5 лет после оперативного вмешательства рецидивы отмечены у 15 (24,2%) пациентов. Суммарный балл по шкале-опроснику GERD-HRQL через 5 лет после операции составил $5,7 \pm 3,9$. **Заключение.** Лапароскопические вмешательства являются безопасными, малотравматичными, обеспечивают возможность ранней реабилитации больных, позволяют достичь положительных функциональных результатов в 85% случаев и должны стать операцией выбора в лечении пациентов, страдающих грыжами пищевода отверстия диафрагмы, осложненными гастроэзофагеальной рефлюксной болезнью.

Ключевые слова: грыжа пищевода отверстия диафрагмы, гастроэзофагеальная рефлюксная болезнь, лапароскопическая коррекция.

(Для цитирования: Гринцов А.Г., Ищенко Р.В., Совпель И.В., Совпель О.В., Шаповалова Ю.А. Крурорафия с фундопликацией по Toupet в хирургическом лечении грыж пищевода отверстия диафрагмы, осложненных гастроэзофагеальной рефлюксной болезнью. *Клиническая практика*. 2019;10(3):5–12. doi: 10.17816/clinpract1035–12)

HIATAL HERNIA REPAIR WITH TOUPET FUNDOPLICATION IN SURGICAL TREATMENT OF HIATAL HERNIA, COMPLICATED BY GASTROESOPHAGEAL REFLUX DISEASE

A.G. Grintcov¹, R.V. Ishenko², I.V. Sovpel^{1,3}, O.V. Sovpel^{1,3}, Ju.A. Shapovalova³

¹ M. Gorky Donetsk National Medical University, Donetsk

² Federal Scientific and Clinical Center of Specialized Types of Medical Care and Medical Technologies of the Federal Medical and Biological Agency of Russia, Moscow, Russian Federation

³ G.V. Bondar Republican Cancer Center, Donetsk

Introduction. Hiatal hernia occupies a third place in the structure of the gastrointestinal tract pathology. The association of hiatal hernia with gastroesophageal reflux disease can lead to severe com-

plications and requires a surgical treatment. **Objective.** To analyze short-term and long-term results of a surgical treatment of patients with hiatal hernia complicated by gastroesophageal reflux disease (GERD). **Methods.** A retrospective analysis of the short-term and long-term treatment results of 62 patients suffering from hiatal hernia complicated by gastroesophageal reflux disease was performed. All the patients underwent a laparoscopic hiatal hernia repair supplemented by Toupet fundoplication. **Results.** The hospital stay duration was 7.2 ± 1.6 days. The postoperative complication rate was 6.5%. Mild functional dysphagia was noted in 8(12.9%). Persistent long-term dysphagia in the late postoperative period was observed in 2(3.2%) patients. The recurrences of hiatal hernia or GERD were noted in 15(24.2%) patients in 5 years after the surgery. The total GERD-HRQL questionnaire score 5 years after the surgery was 5.7 ± 3.9 . **Conclusion.** Laparoscopic interventions are safe, less traumatic, provide the possibility of early rehabilitation of patients, can achieve positive functional results in 85% of patients and should be used in the treatment of patients suffering from hiatal hernia complicated by GERD.

Keywords: hiatal hernia, gastroesophageal reflux disease, laparoscopic repair.

(For citation: Grintcov AG, Ishenko RV, Sovpel IV, Sovpel OV, Shapovalova JA. Hiatal hernia repair with Toupet fundoplication in surgical treatment of hiatal hernia, complicated by gastroesophageal reflux disease. *Journal of Clinical Practice.* 2019;10(3):5–12. doi: 10.17816/clinpract1035–12)

ВВЕДЕНИЕ

В настоящее время грыжи пищеводного отверстия диафрагмы (ГПОД) являются наиболее часто диагностируемой неопухолевой патологией пищевода-желудочного перехода, а в структуре патологии желудочно-кишечного тракта по частоте выявления занимают третье место, уступая лишь желчнокаменной болезни, язвенной болезни желудка и двенадцатиперстной кишки. По данным литературы, ГПОД страдают от 5 до 40% взрослого населения, причем в связи с улучшением качества и доступности диагностических методов выявляемость данной патологии в последние годы неуклонно возрастает. Несмотря на то, что более 60–80% ГПОД протекают бессимптомно и не требуют лечения, более 90% со временем начинают ассоциироваться с гастроэзофагеальной рефлюксной болезнью (ГЭРБ). Появление симптомов ГЭРБ существенно ухудшает качество жизни, а длительное заболевание может приводить к серьезным инвалидизирующим осложнениям [1–4]. У 15–45% пациентов присутствуют экстраэзофагеальные симптомы, из них наиболее частыми являются хронические обструктивные заболевания легких, хронические ларингиты, кардиальные симптомы в виде кардиалгий либо нарушений ритма, а также развитие анемии вследствие рецидивирующих кровотечений, в связи с чем пациенты достаточно длительно могут получать симптоматическое лечение у специалистов различного профиля без особого результата [5–9].

Единственным методом, позволяющим скорректировать анатомо-физиологические нарушения

гастроэзофагеального перехода, восстановить функцию кардиального жома (нижнего пищеводного сфинктера) и устранить гастроэзофагеальный рефлюкс, является хирургический. Один из наиболее актуальных на сегодняшний день и часто обсуждаемых в литературе вопросов, несмотря на имеющиеся результаты проспективных исследований, данные литературных обзоров и метаанализов: оперировать ли ГПОД и ГЭРБ или лечить консервативно. При этом важное значение приобретает определение четких показаний/противопоказаний к оперативному вмешательству, а также оптимального объема и метода оперативного пособия. Два крупных метаанализа S. Wileman и соавт. и N. Rickenbacher и соавт. [10, 11] пришли приблизительно к одним и тем же выводам: лапароскопическая операция имеет низкий процент послеоперационных осложнений и более эффективна, чем консервативная терапия, в отношении качества жизни и симптомов ГЭРБ. Однако значительная часть пациентов после операции все же нуждалась в последующем приеме ингибиторов протонной помпы. Стоимость лечения была выше после операции, но расчеты были выполнены до окончания первого года наблюдения, поэтому могут не соответствовать таковым при более длительном периоде контроля [9–12].

Несмотря на практически повсеместное внедрение лапароскопических малоинвазивных методов выполнения данных операций, позволивших существенно снизить частоту послеоперационных осложнений и сократить время реабилитации па-

циента, стоимость оперативного лечения остается достаточно высокой, а в случае развития рецидивов заболевания, требующих повторных операций, резко ухудшают качество жизни пациентов.

Цель нашего исследования — проанализировать непосредственные и отдаленные результаты оперативного лечения больных с грыжами пищеводного отверстия диафрагмы, осложненными гастроэзофагеальной рефлюксной болезнью.

МЕТОДЫ

Дизайн исследования

Проведен ретроспективный анализ результатов хирургического лечения 62 пациентов за период 2009–2016 гг., оперированных по поводу грыж пищеводного отверстия диафрагмы, ассоциированных с гастроэзофагеальной рефлюксной болезнью. Все пациенты оперированы в объеме лапароскопической крурорафии с фундопликацией по Тупе.

Критерии соответствия

Показаниями к оперативному лечению явились:

- клинически, рентгенологически и эндоскопически подтвержденные ГПОД;
- неэффективность консервативной терапии гастроэзофагеального рефлюкса в течение более 3 мес;
- наличие клинически значимых экстрапищеводных проявлений ГПОД и ассоциированной с ней ГЭРБ — кардиальных либо бронхолегочных;
- необходимость выполнения симультанных оперативных вмешательств по поводу хирургической патологии, вероятно, ассоциированной с ГПОД (желчнокаменная болезнь, язвенная болезнь).

При определении показаний и в особенности противопоказаний к оперативному вмешательству по поводу ГПОД необходимо исходить из того, что риск планируемого оперативного вмешательства не должен превышать риски, связанные с основным заболеванием.

Диагностические процедуры

Все случаи ГПОД были подтверждены полипозиционным рентгеноконтрастным исследованием пищевода и желудка и при фиброгастродуоденоскопии. У отдельных пациентов ГПОД была диагностирована при помощи компьютерной томографии. Выявление тяжелого рефлюкс-эзофагита при эзофагогастроскопии служило основанием к обязательной биопсии слизистой оболочки нижней трети пищевода с целью исключения ее метаплазии или

атипии. С целью подтверждения патологического желудочного рефлюкса ряду пациентов выполнялась рН-метрия пищевода. Обязательными обследованиями на дооперационном этапе также были общеклинические и биохимические анализы крови и мочи, ультразвуковое исследование органов брюшной полости, рентгенография легких.

Характеристика пациентов

В выборке было 27 (43,5%) мужчин и 35 (56,5%) женщин в возрасте от 22 до 73 лет; средний возраст составил $51,8 \pm 3,6$ года. По типу грыжи (классификация Василенко) пациенты распределились следующим образом: скользящие (аксиальные) грыжи диагностированы в 24 (38,7%) случаях, параэзофагеальные — в 18 (29%), смешанные — в 20 (32,3%). Рефлюкс-эзофагит 1-й степени по классификации Савари–Миллера выявлен у 17 (27,4%) пациентов, 2-й степени — у 32 (51,6%), 3-й степени — у 11 (17,7%), 4-й степени — у 2 (3,2%).

По данным литературы, как и по результатам собственных наблюдений, наиболее частой патологией у пациентов, страдающих ГПОД, является желчнокаменная болезнь, что зачастую требует одномоментного вмешательства. Симультанные оперативные вмешательства по поводу желчнокаменной болезни были выполнены у 9 (14,5%) больных, по поводу грыж передней брюшной стенки — у 4 (6,5%).

Медицинское вмешательство и контроль

Всем пациентам выполнена лапароскопическая крурорафия с фундопликацией по Тупе. В послеоперационном периоде проведена оценка ближайших и отдаленных результатов хирургических вмешательств. Контрольные осмотры проводились через 3; 6 и 12 месяцев после операции, затем ежегодно в течение 5 лет либо внепланово при возникновении жалоб. Объективные методы обследования после операции включали полипозиционное рентгенологическое исследование, эндоскопическое исследование, при необходимости — суточный внутрипищеводный рН-мониторинг с расчетом индекса DeMeester у пациентов, имевших рецидив ГЭРБ. Субъективные методы включали изучение соматического статуса при помощи специализированного опросника GERD-HRQL (GERD-Health Related Quality of Life Questionnaire).

Методы статистического анализа данных

Статистический анализ проведен в программе R-Studio, версии 1.1.383, 2009–2017 (R-Studio, Inc., GPL).

Непрерывные данные при нормальном распределении представлены как среднее \pm стандартное отклонение (SD). Данные при распределении отличном от нормального приводили к нормальному с использованием техники логарифмической трансформации.

РЕЗУЛЬТАТЫ

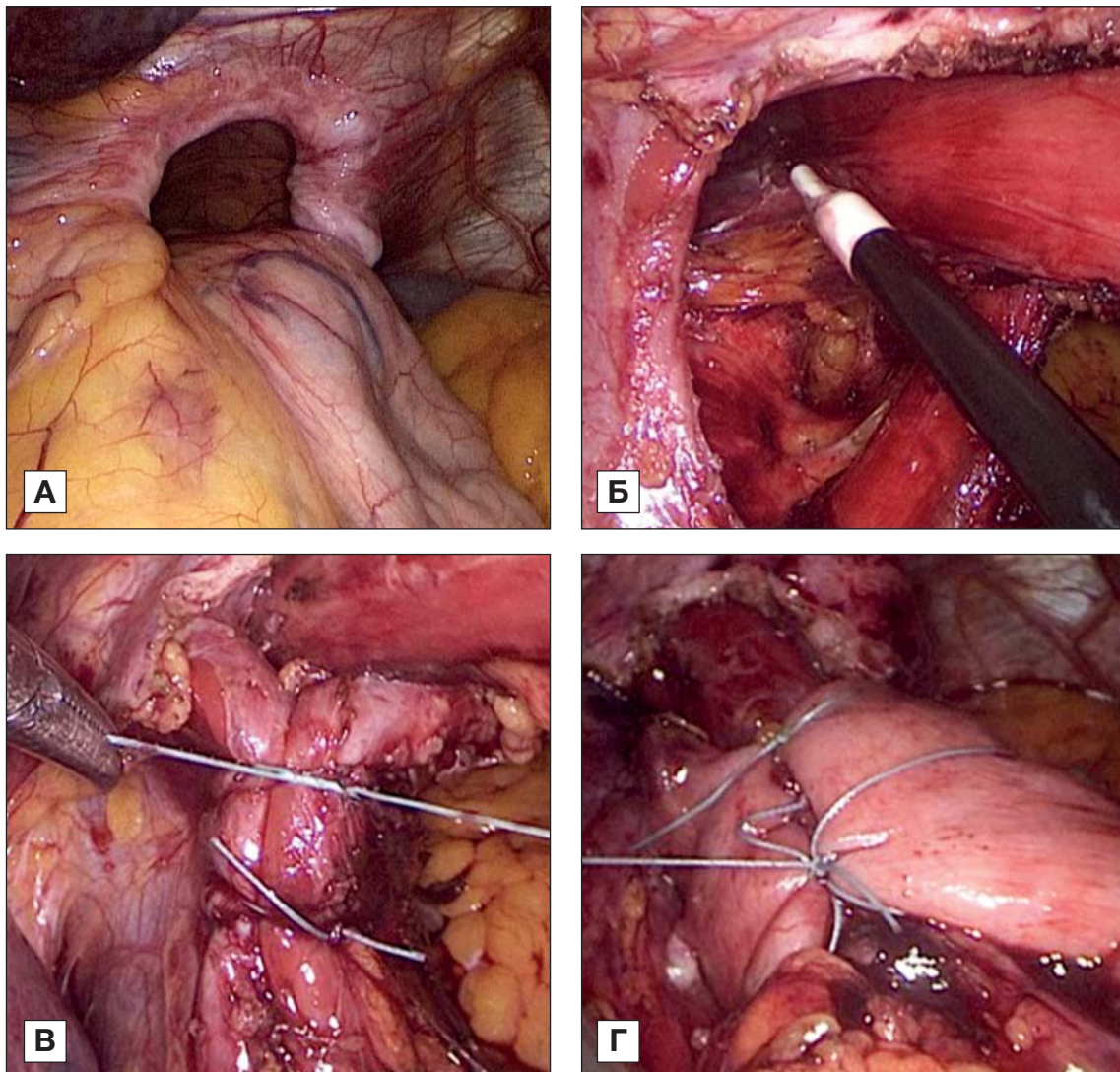
Все оперативные вмешательства выполнялись лапароскопически и включали следующие этапы: рассечение пищеводно-диафрагмальной связки с иссечением грыжевого мешка с предохранением ветвей блуждающего нерва; препарирование обеих ножек диафрагмы, трансиатальная мобилизация пищевода для достижения длины его интраабдоминального сегмента 2–3 см; мобилизация дна желудка путем пересечения желудочно-селезеночной связки с проходящими в ней короткими

желудочными артериями для создания манжетки без натяжения; создание фундопликационной манжетки на калибровочном зонде не менее 18 мм. Этапы выполнения оперативного вмешательства представлены на рис. 1.

Летальных исходов после оперативных вмешательств не было. Опубликованные ранее работы так же указывают на низкую либо нулевую летальность после лапароскопических вмешательств по поводу ГПОД. Так, по данным J. Kaplan, при анализе результатов 10 273 пациентов данный показатель при плановых оперативных вмешательствах составил 0,46% [13], по данным H. Jassim, при анализе результатов лечения 30 958 пациентов аналогичный показатель составил 0,37% [14, 15].

Интраоперационные осложнения отмечены у 7 (11,3%) пациентов. В частности, имели место 6

Рис. 1. Этапы оперативного вмешательства



Примечание. А — грыжа пищеводного отверстия диафрагмы; Б — иссечение грыжевого мешка и мобилизация пищевода в средостении; В — ушивание дефекта пищеводного отверстия диафрагмы; Г — формирование фундопликационной манжетки.

случаев острой кровопотери, связанные с травмой селезенки (у 1), травмой капсулы левой доли печени при установке ретрактора (у 2), травмой диафрагмальной артерии (у 1), кровотечение из пищеводной артерии (у 1) и кровотечение при пересечении коротких желудочных артерий (у 1). Наибольший объем кровопотери (до 125 мл) отмечен при травме селезенки и диафрагмальной вены. Все кровотечения были остановлены с помощью коагуляции кровоточащего сосуда. В 1 случае во время выделения грыжевого мешка имела место травма пищевода при его мобилизации в средостении, что потребовало ушивания дефекта. При анализе результатов мы посчитали нецелесообразным выносить случаи кровопотери менее 100 мл в статистику интраоперационных осложнений, и таким образом данный показатель в группе пациентов составил 4,8% (3/62), что соответствовало данным литературы [9, 15]. Стоит отметить, что все случаи интраоперационных осложнений не носили тяжелого характера, не потребовали конверсии доступа и не повлияли на дальнейший ход операции.

Длительность оперативного вмешательства в среднем составила $138 \pm 12,9$ мин, в случае выполнения симультанных операций — $171 \pm 15,3$ мин. Авторы, отмечающие в своих исследованиях длительность выполнения данного хирургического вмешательства, приводят аналогичные данные. Так, в исследовании D. Watson и соавт. длительность операции составила 111 мин, по данным B. Oelschlager и соавт. — 132 мин [16–18].

У 5 (8,1%) пациентов во время мобилизации пищевода в средостении, несколько чаще по правой полуокружности, была отмечена травма плевры с развитием интраоперационного пневмоторакса. Данная ситуация во всех случаях также не потребовала дренирования плевральной полости и в течение суток разрешалась самостоятельно путем удлинения абдоминального дренажа по Бюлау (Bulau). У большинства пациентов в первые сутки после операции, как правило, отмечался минимальный серозный плеврит, не потребовавший ни в одном случае плевральных пункций.

Послеоперационные осложнения отмечены у 4 (6,5%) пациентов, при этом клинически значимыми были атония желудка (у 1), потребовавшая длительного назначения прокинетики; пароксизм фибрилляции предсердий (у 1); фебрильная лихорадка (у 2), причину которой при помощи дополнительных обследований установить не удалось, что потребовало продолжения антибиотикотерапии до 7 сут.

По данным литературы, частота послеоперационных осложнений колеблется в среднем от 5 до 20% [9, 13–16]. Стоит отметить, что сравнительный анализ частоты послеоперационных осложнений был несколько затруднен, поскольку некоторые авторы к данному показателю относят, к примеру, функциональную дисфагию, которая, на наш взгляд, не является послеоперационным осложнением.

В большинстве случаев выполняемые на дооперационном этапе обследования не требуют госпитализации и могут быть выполнены амбулаторно. Пациенты с данной патологией могут быть госпитализированы непосредственно накануне планируемого оперативного вмешательства. Длительность пребывания в стационаре в среднем составила $7,2 \pm 1,6$ дня, послеоперационный койко-день — $4,3 \pm 1,8$. Активизация пациента начиналась через 6–8 ч в постели, питье разрешалось через 12 ч, питание перетертой пищей — через 24 ч после операции.

Отдаленные результаты выполненных оперативных вмешательств оценены при помощи совокупности субъективных и объективных методов в сроки от 12 мес до 6,5 лет, в среднем период наблюдения за пациентами составил 4 года. Результаты лапароскопической круорографии с фундопликацией по Тупе при лечении ГПОД представлены в табл. 1.

При сопоставлении отдаленных результатов, полученных в различных исследованиях, следует учитывать, что не во всех работах проводилось регулярное рентгеноконтрастное исследование при оценке отдаленных результатов. В работах, где рентгеноконтрастное исследование выполнялось ежегодно на протяжении нескольких лет, а средний период наблюдения составлял более 3 лет, частота рецидивов достигала 20–50%, превышая средний показатель как минимум в 2–3 раза [9, 18, 19]. Таким образом, использование рентгенологического исследования необходимо у всех прооперированных больных, тем более что именно рентгеноскопия позволяет наиболее точно на дооперационном этапе диагностировать вид рецидива. Также часть авторов относит к рецидивам только диагностированные анатомические рецидивы, не беря в расчет рецидивы функционального характера и стойкую длительную дисфагию [9, 18, 19].

Неудовлетворительные результаты были разделены нами на 2 группы — рецидивы и дисфагия, рецидивы, в свою очередь — на 2 подгруппы, в частности анатомические (пациенты, у которых

Таблица 1

**Результаты лапароскопической круорографии с фундопликацией по Тупе при лечении грыж
пищеводного отверстия диафрагмы**

Непосредственные результаты		
Длительность операции, мин, M±SD	138±12,9	
Длительность пребывания в стационаре, дней, M±SD	7,2±1,6	
Интраоперационные осложнения, n (%)	3 (4,8)	
Послеоперационные осложнения, n (%)	4 (6,5)	
Отдаленные неудовлетворительные результаты		
	Через 1 год	Через 5 лет
Рецидив гастроэзофагеальной рефлюксной болезни, n (%)	2 (3,2)	8 (12,9)
Рецидив грыжи пищеводного отверстия диафрагмы, n (%)	4 (6,4)	7 (11,3)
Итого, n (%)	6 (9,7)	15 (24,2)
Стойкая дисфагия, n (%)	2 (3,2)	

в послеоперационном периоде рецидив подтвержден рентгенологически либо эндоскопически) и функциональные (случаи появления жалоб, в первую очередь на ГЭРБ, имевшихся до операции, без подтвержденных рентгенологически признаков рецидива ГПОД, обусловленные недостаточной функцией сформированной манжетки).

Стоит отметить, что для более точного подтверждения рецидива ГПОД после оперативного вмешательства рентгеноконтрастное исследование целесообразно дополнять компьютерной томографией с целью получения полноценной картины и, возможно, уточнения вида рецидива. Через 1 год рецидивы отмечены в 6 (9,7%) случаях, из них у 4 (6,4%) пациентов имел место анатомический рецидив, подтвержденный рентгенологически; у 2 (3,2%) — рецидив ГЭРБ без подтвержденного рентгенологически анатомического рецидива.

Через 5 лет после оперативного вмешательства рецидивы отмечены в 14 (22,6%) случаях. Функциональные рецидивы в виде клинических симптомов ГЭРБ без рентгенологически подтвержденного анатомического рецидива выявлены у 8 (12,9%) пациентов, анатомический рецидив — у 7 (11,3%).

ОБСУЖДЕНИЕ

Анализ литературных данных показал схожие результаты по частоте рецидива ГПОД после лапароскопических вмешательств, которая в среднем составляет 7–13%. В одном из последних мета-анализов, опубликованных V. Tam и соавт. [20], рецидив был выявлен у 18,6% пациентов (137/736). В рандомизированном исследовании, проведенном D. Watson и соавт., частота рецидива при пласти-

ке больших ГПОД и медиане наблюдения 58 мес составила 20,6% (26/126), при этом не отмечено достоверной разницы между пластикой сеткой в сравнении с простым швом [16]. В когортном исследовании E. Asti и соавт. частота рецидива составила 14,3% (12/84), так же при отсутствии разницы между сеткой и швом в отдаленном периоде [21].

Дисфагию, на наш взгляд, следует подразделять на функциональную и стойкую длительную. Функциональная дисфагия отмечается в период до 2–3 мес после оперативного вмешательства, обусловлена реакцией и адаптацией пациента к сформированной фундопликационной манжетке. Как правило, симптомы сохраняются не более 3 мес и проходят самостоятельно. Стойкая длительная дисфагия — патологическое состояние, возникающее либо сохраняющееся в сроки более 3 мес, симптоматика может нарастать со временем и даже потребовать повторной операции. Функциональная дисфагия легкой степени в нашем исследовании отмечена у 8 (12,9%) пациентов, стойкая длительная дисфагия при приеме плотной пищи в позднем послеоперационном периоде — у 2 (3,2%) пациентов, причем у одного из них в последующем был диагностирован анатомический рецидив ГПОД.

Учитывая, что ведущим клиническим проявлением как первичной, так и рецидивной ГПОД выступают симптомы, связанные с гастроэзофагеальным рефлюксом и дисфагией, с целью оценки функциональных результатов после оперативного вмешательства нами использована анкета-опросник GERD-HRQL. Общим недостатком всех аналогичных анкет-опросников качества жизни является

Таблица 2

Функциональные результаты хирургического лечения пациентов с грыжей пищеводного отверстия диафрагмы через 5 лет при помощи анкеты-опросника GERD-HRQL

Балл опросника	
Дооперационный показатель, M±SD	31,2±6,3
Послеоперационный показатель, M±SD	5,7±3,9
Оценка состояния	
Удовлетворены, n (%)	39 (62,9%)
Нейтрально, n (%)	14 (22,6%)
Неудовлетворены, n (%)	9 (14,5%)

невозможность оценки атипичных симптомов заболевания. Однако предложенный V. Velanovich в 1996 г. опросник GERD-HRQL [22] является наиболее специфичным при оценке результатов хирургического лечения ГПОД и ГЭРБ, что подтверждено в ряде публикаций.

При изучении функциональных результатов хирургического лечения пациентов (табл. 2), страдающих ГПОД, были получены следующие результаты. Суммарный балл по шкале-опроснику GERD-HRQL через 5 лет после операции составил 5,7±3,9 по сравнению с исходным дооперационным показателем 31,2±6,3. Через 5 лет после оперативного лечения 41 (66,1%) пациент был удовлетворен своим состоянием, нейтрально оценены результаты оперативного вмешательства 12 (19,4%) пациентами, не удовлетворены были 9 (14,5%) пациентов.

ЗАКЛЮЧЕНИЕ

Лапароскопические операции высокоэффективны в лечении ГПОД, ассоциированной с ГЭРБ, благодаря малоинвазивности методики; функционально хорошо переносятся пациентами и характеризуются небольшим процентом интра- и послеоперационных осложнений; являются альтернативой постоянной медикаментозной терапии. Лапароскопическая крурорафия, дополненная фундопликацией по Тупе, позволяет достичь положительных функциональных результатов в 86% случаев через 5 лет после проведенного оперативного лечения и, как следствие, должна стать операцией выбора в лечении данной категории пациентов. Однако достаточно высокий процент полученных неудовлетворительных результатов требует более глубо-

кого анализа с целью поиска причин и возможных способов улучшения результатов хирургического лечения пациентов с ГПОД.

ИСТОЧНИК ФИНАНСИРОВАНИЯ

Не указан.

КОНФЛИКТ ИНТЕРЕСОВ

Авторы подтвердили отсутствие конфликта интересов, о котором необходимо сообщить.

УЧАСТИЕ АВТОРОВ

А.Г. Гринцов, Р.В. Ищенко — концепция и дизайн исследования; И.В. Совпель — сбор и обработка материалов, участие в выполнении хирургических вмешательств; О.В. Совпель — непосредственное участие в выполнении хирургических вмешательств, анализ результатов исследования; Ю.А. Шаповалова — написание текстовой части работы.

СПИСОК ЛИТЕРАТУРЫ

1. Пучков К.В., Филимонов В.Б. *Грыжи пищеводного отверстия диафрагмы*. — М.: Медпрактика-М; 2003. — 171 с. [Puchkov KV, Filimonov VB. *Gryzhi pishchevodnogo otverstiya diafragmy*. Moscow: Medpraktika-M; 2003. 171 p. (In Russ).]
2. Галимов О.В., Ханов В.О., Гаптракипов Э.Х. Новые технологии в хирургическом лечении гастроэзофагеальной рефлюксной болезни // *Хирургия*. Журнал им. Н.И. Пирогова. — 2007. — №2. — С. 29–33. [Galimov OV, Khanov VO, Gaptrakiyov EK. New technologies in the treatment of gastroesophageal reflux disease. *Khirurgiya, Moskva*. 2007;(2):29–33. (In Russ).]
3. Родин А.Г., Базаев А. В., Никитенко А.И. Хирургическое лечение грыж пищеводного отверстия диафрагмы у больных пожилого возраста // *Медицинский альманах*. — 2014. — №3. — С. 117–120. [Rodin AG, Bazaev AV, Nikitenko AI. Surgical treatment of hiatal hernia of elderly patients. *Meditinskiy al'manakh*. 2014;(3):117–120. (In Russ).]
4. Сигал Е.И., Бурмистров М.В. Результаты лапароскопических операций при грыжах пищеводного отверстия диафрагмы // *Анналы хирургии*. — 2004. — №2. — С. 62–65. [Sigal Yel, Burmistrov MV. Results of laparoscopic surgery for hiatal hernia. *Annals of surgery*. 2004;(2):62–65. (In Russ).]
5. Зябрева И.А., Джулай Т.Е. Грыжи пищеводного отверстия диафрагмы: спорные, нерешенные и перспективные аспекты проблемы (обзор литературы) // *Верхневолжский медицинский журнал*. — 2015. — Т.14. — №4. — С. 24–28. [Zyabreva IA, Dzhulay TE. Hiatal hernia: controversial, unsettled and PROspective ASPECTS (literature review). *Upper Volga medical journal*. 2015;14(4):24–28. (In Russ).]
6. Мананников И.В. *Эпидемиология гастроэзофагеальной рефлюксной болезни в Москве*: Автореф. дис. ... канд. мед. наук. — М.; 2005. — 26 с. [Manannikov IV. *Epidemiologiya gastroezofageal'noy refluksnoy bolezni v Moskve*. [dissertation abstract] Moscow; 2005. 26 p. (In Russ).] Доступно по: <https://search.rsl.ru/ru/record/01003252493>. Ссылка активна на 14.05.2019.
7. Калинина Е.А., Пряхин А.Н. Технические аспекты лапароскопической пластики грыж пищеводного отверстия диафрагмы: обзор литературы и собственный опыт // *Вестник Южно-Уральского государственного университета*. Серия: Образование, здравоохранение, физическая культура. — 2014. — Т.14. — №3. — С. 54–60. [Kalinina EA, Pryakhin AN. Technical aspects of laparoscopic hiatal hernia repair: literature review and own experience. *Vestnik Yuzhno-Ural'skogo gosudarstvennogo univer-*

ситета. Серiya: Obrazovanie, zdavookhranenie, fizicheskaya kul'tura. 2014;14(3):54–60. (In Russ.)

8. Грубник В.В., Малиновский А.В. Анализ отдаленных результатов лапароскопической пластики грыж пищеводного отверстия диафрагмы и фундопликации по Ниссену // *Клиническая хирургия*. — 2012. — №10. — С. 34–36. [Grubnik VV, Malinovskiy AV. Analysis of long-term results of laparoscopic repair of hiatal hernias and Nissen fundoplication. *Klinicheskaya khirurgiya*. 2012;(10):34–36. (In Russ.)]

9. Kohn GP, Price RR, DeMeester SR, et al. Guidelines for the management of hiatal hernia. *Surg Endosc*. 2013;27(12):4409–4428. doi: 10.1007/s00464-013-3173-3.

10. Wileman SM, McCann S, Grant AM, et al. Medical versus surgical management for gastroesophageal reflux disease (GORD) in adults. *Cochrane Database Systematic Reviews*. 2010 Mar 17;(3):CD003243. doi: 10.1002/14651858.CD003243.pub2

11. Rickenbacher N, Kötter T, Kochen MM, et al. Fundoplication versus medical management of gastroesophageal reflux disease: systematic review and meta-analysis. *Surg Endosc*. 2014;28(1):143–155. doi: 10.1007/s00464-013-3140-z.

12. Shan CX, Zhang W, Zheng XM, et al. Evidence-based appraisal in laparoscopic Nissen and Toupet fundoplications for gastroesophageal reflux disease. *World J Gastroenterol*. 2010;16(24):3063–3071. doi: 10.3748/wjg.v16.i24.3063.

13. Kaplan JA, Schecter S, Lin MY, et al. Morbidity and mortality associated with elective or emergency paraesophageal hernia repair. *JAMA Surg*. 2015;150(11):1094–1096. doi: 10.1001/jamasurg.2015.1867.

14. Jassim H, Seligman JT, Frelich M, et al. A population-based analysis of emergent versus elective paraesophageal hernia repair using the Nationwide Inpatient Sample. *Surg Endosc*. 2014;28(12):3473–3478. doi: 10.1007/s00464-014-3626-3.

15. Dellaportas D, Papaconstantinou I, Nastos C, et al. Large paraesophageal hiatus hernia: is surgery mandatory? *Chirurgia (Bucur)*. 2018;113(6):765–771. doi: 10.21614/chirurgia.113.6.765.

16. Watson DI, Thompson SK, Devitt PG, et al. Laparoscopic repair of very large hiatus hernia with sutures versus absorbable mesh versus nonabsorbable mesh: a randomized controlled trial. *Ann Surg*. 2014;0(0):1e8. doi: 10.1097/SLA.0000000000000842.

17. Oelschlager BK, Pellegrini CA, Hunter JG, et al. Biologic prosthesis to prevent recurrence after laparoscopic paraesophageal hernia repair: long-term follow-up from a multicenter, prospective, randomized trial. *J Am Coll Surg*. 2011;213(4):461e468. doi: 10.1016/j.jamcollsurg.2011.05.017

18. Zhang C, Liu D, Li F, et al. Systematic review and meta-analysis of laparoscopic mesh versus suture repair of hiatus hernia: objective and subjective outcomes. *Surg Endosc*. 2017;31(12):4913–4922. doi: 10.1007/s00464-017-5586-x.

19. Sathasivam R, Busa G, Viswanath Y, et al. 'Mesh hiatal hernioplasty' versus 'suture cruroplasty' in laparoscopic paraesophageal hernia surgery: a systematic review and meta-analysis. *Asian J Surg*. 2019;42(1):53–60. doi: 10.1016/j.asjsur.2018.05.001.

20. Tam V, Winger DG, Nason KS. A systematic review and meta-analysis of mesh vs suture cruroplasty in laparoscopic large hiatal hernia repair. *Am J Surg*. 2016;211(1):226–238. doi: 10.1016/j.amjsurg.2015.07.007.

21. Asti E, Lovece A, Bonavina L, et al. Laparoscopic management of large hiatus hernia: five-year cohort study and comparison of mesh-augmented versus standard crura repair. *Surg Endosc Other Interv Tech*. 2016;30(12):5404e5409. doi: 10.1007/s00464-016-4897-7.

22. Velanovich V. Comparison of generic (SF-36) vs. disease-specific (GERD-HRQL) quality-of-life scales for gastroesophageal reflux disease. *J Gastrointest Surg*. 1998;2(2):141–145. doi: 10.1016/s1091-255x(98)80004-8.

КОНТАКТНАЯ ИНФОРМАЦИЯ

Совпель Игорь Владимирович

канд. мед. наук, ассистент кафедры онкологии Донецкого национального медицинского университета имени М. Горького; зав. операционным отделением Республиканского онкологического центра имени профессора Г.В. Бондаря (Донецк);

адрес: 83092, Донецк, ул. Полоцкая, д. 2а, **тел.:** +38 (050) 636-41-03, **e-mail:** sovpeleman@gmail.com,

ORCID: <https://orcid.org/0000-0001-8303-7340>

Гринцов Александр Григорьевич

д-р мед. наук, профессор, зав. кафедрой хирургии стоматологического факультета Донецкого национального медицинского университета имени М. Горького;

e-mail: aggrintsov@gmail.com, **ORCID:** <https://orcid.org/0000-0001-9261-0313>

Ищенко Роман Викторович

д-р мед. наук, зам. главного врача по хирургии Федерального научно-клинического центра специализированных видов медицинской помощи и медицинских технологий Федерального медико-биологического агентства России;

e-mail: ishenkorv@rambler.ru

Совпель Олег Владимирович

д-р мед. наук, профессор кафедры онкологии Донецкого национального медицинского университета имени М. Горького; зав. онкохирургическим отделением № 6 Республиканского онкологического центра имени профессора Г.В. Бондаря (Донецк);

e-mail: sovpeleoleg@gmail.com, **ORCID:** <https://orcid.org/0000-0003-0222-1627>

Шаповалова Юлия Александровна

канд. мед. наук, ассистент кафедры онкологии Донецкого национального медицинского университета имени М. Горького;

e-mail: ninamed@list.ru, **ORCID:** <https://orcid.org/0000-0002-5220-5687>