

## ХРОНИЧЕСКАЯ ПАХОВАЯ БОЛЬ ПОСЛЕ ЛАПАРОСКОПИЧЕСКОЙ ТРАНСАБДОМИНАЛЬНОЙ ПРЕПЕРИТОНЕАЛЬНОЙ ГЕРНИОПЛАСТИКИ ПРИ ПАХОВОЙ ГРЫЖЕ

**В.Ю. Михайличенко, Э.Я. Керимов, Н.Э. Каракурсаков, В.А. Черноротов, И.В. Гладилин, С.А. Самарин**

Медицинская академия им. С.И. Георгиевского ФГАУ ВО «Крымский федеральный университет им. В.И. Вернадского», Симферополь, Российская Федерация

*Повсеместное выполнение паховых герниопластик различными методиками не исключает возникновения поздних послеоперационных осложнений, причину которых установить иногда крайне тяжело. В статье описывается клинический случай наблюдения больного, имеющего хроническую послеоперационную боль через 6 мес после паховой герниопластики по методике TAPP. При изучении возможных причин было обнаружено наличие фиксирующего материала (такеры) в треугольнике боли, удаление последних привело к полному нивелированию клинической картины. Таким образом, несмотря на простоту выполнения паховой герниопластики, желание хирурга к чрезмерной фиксации и нарушение принципов выполнения данной операции может привести к нежелательным осложнениям и временной инвалидизации пациента.*

**Ключевые слова:** паховая герниопластика, хроническая послеоперационная боль, лечение.

**(Для цитирования:** Михайличенко В.Ю., Керимов Э.Я., Каракурсаков Н.Э., Черноротов В.А., Гладилин И.В., Самарин С.А. Хроническая паховая боль после лапароскопической трансабдоминальной преперитонеальной герниопластики при паховой грыже. *Клиническая практика*. 2019;10(4):99–103. doi: 10.17816/clinpract19018)

## CHRONIC INGUINAL PAIN AFTER LAPAROSCOPIC TRANSABDOMINAL PREPERITONAL HERNIOPLASTY IN INGUINAL HERNIA

**V.Yu. Mykhaylichenko, E.Ya. Kerimov, N.E. Karakursakov, V.A. Chernorotov, I.V. Gladilin, S.A. Samarin**

S.I. Georgievsky Medical Academy of V. I. Vernadsky Crimean Federal University, Simferopol, Russian Federation

*The ubiquitous application of inguinal hernioplasty performed by various methods does not exclude the occurrence of certain late postoperative complications, the cause of which is sometimes extremely difficult to establish. The article describes a clinical case of observing a patient with chronic postoperative pain 6 months after inguinal hernioplasty using the TAPP technique. When studying the possible causes, the presence of a fixing material (tacker) in the triangle of pain was found, the removal of the latter led to a complete leveling of the clinical picture. Thus, despite the simplicity of performing inguinal hernioplasty, the surgeon's desire for excessive fixation and a violation of the principles of this operation can lead to undesirable complications and temporary disability of the patient.*

**Keywords:** inguinal hernioplasty, chronic postoperative pain, treatment.

**(For citation:** Mykhaylichenko VYu, Kerimov EYa, Karakursakov NE, Chernorotov VA, Gladilin IV, Samarin SA. Chronic Inguinal Pain after Laparoscopic Transabdominal Perperitoneal Hernioplasty in Inguinal Hernia. *Journal of Clinical Practice*. 2019;10(4):99–103. doi: 10.17816/clinpract19018)

### ОБОСНОВАНИЕ

Несмотря на то, что паховая герниопластика является самой распространенной операцией, выполняемой в современной хирургической практике, с которой многие молодые хирурги начинают работать самостоятельно, имеется ряд осложнений в послеоперационном периоде, ко-

торый требует дальнейшего анализа и серьезного отношения к данному оперативному вмешательству [1].

Большое количество предложенных вариантов грыжепластики демонстрирует отсутствие международного стандарта и постоянный поиск идеальной методики выполнения данной операции. Евро-

пейским герниологическим обществом совместно с Международным обществом эндоскопической хирургии грыж и Европейской ассоциацией эндоскопических хирургов разработаны Международные руководящие принципы по лечению паховой грыжи, на основании которых выделены основные виды паховой герниопластики — пластика по Лихтенштейну, тотальная экстраперитонеальная (totally extraperitoneal hernioplasty, TEP) и трансабдоминальная преперитонеальная (transabdominal preperitoneal, TAPP) пластика [2]. Выбор вида пластики зависит от собственного опыта хирурга и материально-технического оснащения операционной. Однако при рецидивных паховых грыжах, ряд авторитетных центров рекомендует в последнее время следующий подход: выполнять классическую герниопластику при рецидиве после лапароскопической методики и, наоборот, лапароскопическую — при рецидиве после открытой герниопластики [2, 3].

Одними из неопределенных осложнений грыжесечения являются неврологические расстройства, проявляющиеся парестезией, болью, ощущением «инородного тела» и прочими расстройствами неврологической чувствительности [4]. Одним из осложнений паховой герниопластики в послеоперационном периоде, независимо от способа ее выполнения, является хроническая послеоперационная боль, которая возникает у 8–15%, а по некоторым данным — у 40% пациентов [5]. Международной ассоциацией по изучению боли и Всемирной организацией здравоохранения хроническая послеоперационная боль была внесена в версию Международной классификации болезней 11-го пересмотра. Согласно современным критериям, хроническая послеоперационная боль рассматривается с позиции боли, возникшей после хирургического вмешательства с прогрессированием клинических симптомов, длящейся не менее 3–6 мес и значительно снижающей качество жизни пациентов. Хроническая послеоперационная боль локализуется в зоне операции и/или в области иннервации нерва, находящегося в зоне операции, и может проявляться дермографическими симптомами в области раздражающего воздействия этого нерва [6, 7]. Выделены определенные факторы, влияющие на частоту возникновения хронической послеоперационной боли, и методы их профилактики независимо от способа герниопластики: пластика без натяжения, использование меньшего числа фиксаторов (нитей, скрепок, такеров), применение резорбтивных материалов, клеевых композиций, самофиксирующих протезов, отказ от титановых такеров, выбор менее травматичного варианта герниопластики (отказ от аутопластического этапа, выделения семенного канатика и излишней фикса-

ции протеза) [4]. В ряде работ подчеркивается преимущество эндоскопических методик грыжепластики по сравнению с открытыми вмешательствами [8], тем не менее нет достоверных международных мультицентровых исследований, доказывающих преимущество того или иного вида пластики [9, 10].

Повсеместное применение и большое количество выполняемых грыжесечений приводит к некоторому неаккуратному отношению хирургов к методике выполнения данной операции и допущению технических ошибок. Одной из таких ошибок является чрезмерная фиксация сетчатого протеза и закрепление его в «запретных зонах», таких как «треугольник боли» — область прохождения подвздошно-пахового, подвздошно-подчревного, бедренно-полового и латерального кожного нервов бедра и паховой области. Фиксация протеза в данной зоне может привести к развитию хронических мучительных послеоперационных болей, иногда инвалидизирующих пациента [4].

## КЛИНИЧЕСКИЙ ПРИМЕР

### О пациенте

Пациент С., 52 года, поступил в плановом порядке в хирургическое отделение Клинического медицинского многопрофильного центра Святителя Луки ФГАУ ВО «Крымский федеральный университет им. В.И. Вернадского» с жалобами на боль в области лобка, отдающей в переднебоковую поверхность бедра, усиливающуюся при физической нагрузке; парестезии в паховой области и на внутренней поверхности бедра, ощущение инородного тела в области операции. Данные жалобы появились в первые сутки послеоперационного периода, когда ему в одной из клиник Республики Крым была выполнена TAPP. Больной с данными жалобами был выписан из стационара и лечился амбулаторно, ему неоднократно проводили блокады, назначали физиотерапевтические процедуры, медикаментозное лечение. В течение последних 6 мес боль усилилась и привела к тому, что пациент начал бесконтрольно принимать нестероидные противовоспалительные препараты (Нимесил, Найз, диклофенак и др.), которые приносили кратковременный эффект облегчения от боли. В результате пациенту пришлось уволиться с работы в связи с невозможностью выполнения физической работы, появились неврологические расстройства из-за ночных болей, прерывающих сон.

### Обследование

При осмотре общее состояние больного при поступлении удовлетворительное. Во время физического обследования отмечается нарушение зоны чувствительности в области иннервации

подвздошно-пахового нерва и бедренной ветви бедренно-полового нерва. При пальпации в зоне постановки протеза пальпируется сетчатый имплантат, болезненный при тракции его с окружающими тканями. При типичном клиническом обследовании каких-либо особенностей не выявлено.

Ультразвуковое исследование: отмечается инфильтрат в области лобка с распространением на стенку мочевого пузыря. В области операции определяется сетчатый имплантат без признаков воспаления.

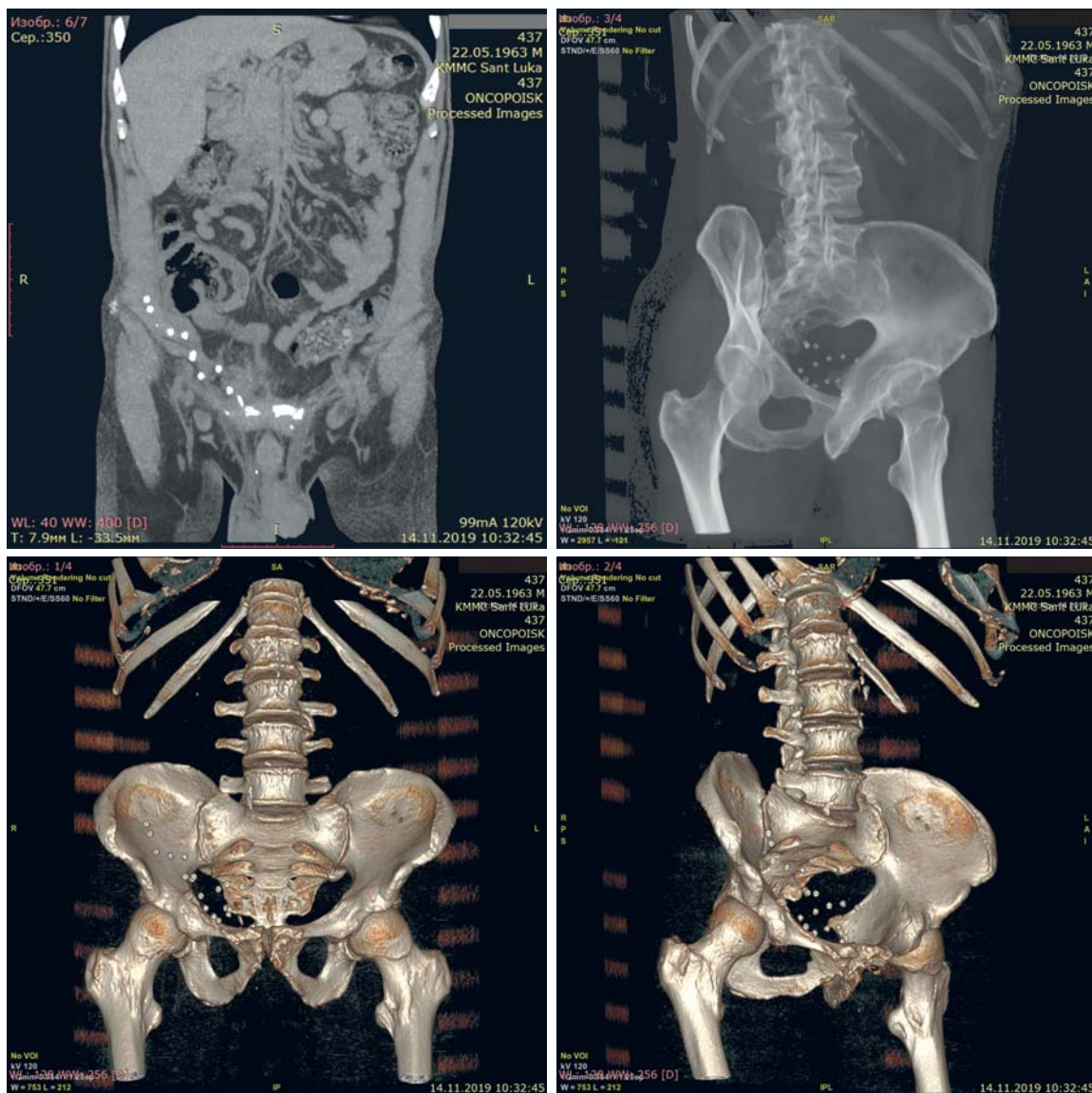
Компьютерная томография: явление симфизита с наличием инфильтрата в области симфиза, распространяющегося на переднюю стенку мочевого пузыря. В паховой области справа имеется сетчатый имплантат с множественными (№ 22) титановыми такерами (рис. 1).

### Оперативное вмешательство

Выполнен послойный доступ параректальным разрезом в брюшную полость, визуализирован сетчатый протез с множественными такерами. Такеры зажимом Бильрот выкручены с подлежащих тканей (общее количество 22) (рис. 2), иссечен сетчатый имплантат (рис. 3), брюшная полость дренирована, послойно ушита.

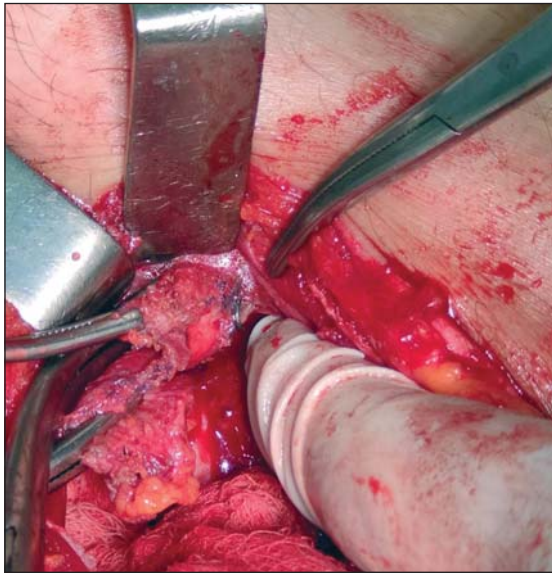
Послеоперационный период протекал без осложнений, в первые сутки пациент отмечал исчезновение предоперационных жалоб. К концу выписки полностью физически реабилитирован, в заинтересованных областях отмечаются остаточные явления парестезии. Выписан из отделения в удовлетворительном состоянии, даны рекомендации невропатолога. В телефонном режиме через 3 мес после операции жалоб не предъявляет, устроился на работу.

**Рис. 1.** Пациент С., 52 года: компьютерная томография органов брюшной полости и малого таза



**Примечание.** Передняя и боковая проекция: осложнение после трансабдоминальной периперитонеальной пластики. В правой паховой области лоцируются множественные такеры крепления сетчатого имплантата.

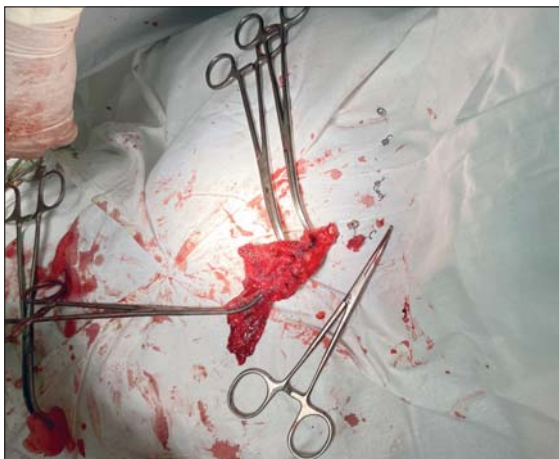
**Рис. 2.** Пациент С., 52 года: удаление титановых такеров и сетчатого имплантата



### Обсуждение

Таким образом, боль в области грыжи, ограничение подвижности из-за боли и дискомфорт в послеоперационном периоде может быть следствием нарушения техники оперативного вмешательства, травматическим повреждением нервных стволов хирургическим материалом. В связи с этим оттачивается техника выполнения герниопластики, постоянно проводятся исследования по использованию различных сетчатых протезов и шовного материала, регулярно предлагаются новые варианты выполнения операции: все это говорит о том, что несмотря на простоту выполнения пахового грыжесечения, имеется ряд осложнений, приводящих к ухудшению качества жизни пациента и его социальной реабилитации [9]. Не всегда хроническая послеоперационная боль возникает сразу после операции и продолжается длительное время: в литературе имеются сообщения, что боли в первые

**Рис. 3.** Удаленный сетчатый протез и такеры



3 мес после вмешательства не считаются хроническими послеоперационными, т.к. в этот период, когда можно адекватно оценить функциональные результаты выполненной операции, ликвидируются явления воспаления в послеоперационной ране, нивелируется реакция организма на протез и др., и в ряде случаев к 3-му мес болевой синдром полностью исчезает. Другой вопрос, когда боли продолжаются спустя 6 мес после операции, т.е. когда другие временные причины ликвидированы и приходится искать источник возникновения хронической послеоперационной боли и возможности его ликвидации [10].

Следует отметить, что причин хронической послеоперационной боли при паховых герниопластиках достаточно много [4], что нередко не позволяет достоверно установить, какой именно источник привел к данному осложнению. Достоверной разницы возникновения хронической послеоперационной боли между открытыми и эндоскопическими герниопластиками, а также между протезирующими и аутопластическими методами не установлено. В случае неэффективности консервативных методов лечения хронической послеоперационной боли, согласно рекомендациям Европейской герниоассоциации от 2013 года, необходимо проведение невринолиза с иссечением всех рубцовых структур вместе с протезом [2, 4].

### ЗАКЛЮЧЕНИЕ

Таким образом, на данный момент не существует «золотого стандарта» выполнения герниопластики по той или иной методике. Выбор метода лечения зависит от квалификации хирурга, оснащения лечебного учреждения, а в частных медицинских структурах пациент сам выбирает способ герниопластики, что не является правильным. По нашему мнению, выбор метода лечения паховой грыжи должен быть индивидуальным и дифференцированным с учетом возраста, сопутствующей патологии, образа жизни пациента, степени деструкции тканей пахового канала.

### ИНФОРМИРОВАННОЕ СОГЛАСИЕ

От пациента получено письменное добровольное информированное согласие на публикацию описания клинического случая.

### ИСТОЧНИК ФИНАНСИРОВАНИЯ

Клиническое исследование проведено без спонсорской поддержки.

### КОНФЛИКТ ИНТЕРЕСОВ

Авторы подтвердили отсутствие конфликта интересов, о котором необходимо сообщить.

**УЧАСТИЕ АВТОРОВ**

В.Ю. Михайличенко — обработка материала и написание текста; Э.Я. Керимов, Н.Э. Каракурсаков — сбор и обработка материала; В.А. Черноротов — разработка концепции и дизайна исследования; И.В. Гладиллин — редактирование; С.А. Самарин — ответственный за целостность всех частей статьи. Все авторы внесли существенный вклад в проведение исследования и подготовку статьи, прочли и одобрили финальную версию до публикации.

**СПИСОК ЛИТЕРАТУРЫ**

1. Иванов Ю.В., Авдеев А.С., Панченков Д.Н., и др. Выбор хирургического метода лечения паховой грыжи // *Вестник экспериментальной и клинической хирургии*. — 2019. — Т.12. — №4. — С. 274–381. [Ivanov YV, Avdeev AS, Panchenkov DN, et al. The choice of surgical treatment of inguinal hernia (literature review). *Vestnik eksperimental'noy i klinicheskoy khirurgii*. 2019;12(4):274–381. (In Russ.)] doi: 10.18499/2070-478X-2019-12-4-274-281.

2. Köckerling F, Simons MP. Current concepts of inguinal hernia repair. *Visc Med*. 2018;34(2):145–150. doi: 10.1159/000487278.

3. HerniaSurge Group. International guidelines for groin hernia management. *Hernia*. 2018;22(1):1–165. doi: 10.1007/s10029-017-1668-x.

4. Черепанин А.И., Поветкин А.П., Луцевич О.Э., и др. *Атлас осложненных хирургии грыж передней брюшной стенки*. / Под ред. И.А. Клепиковой. — М.: ГЭОТАР-Медиа, 2017. — 208 с. [Cherepanin AI, Povetkin AP, Lutsevich OE, et al. *Atlas oslozhnennykh khirurgii gryzh peredney bryushnoy stenki*. Ed by I.A. Klepikova. Moscow: GEOTAR-Media; 2017. 208 p. (In Russ.)]

5. Nguyen DK, Amid PK, Chen DC. Groin pain after inguinal hernia repair. *Adv Surg*. 2016;50(1):203–220. doi: 10.1016/j.yasu.2016.04.003.

6. Werner MU, Kongsgaard UE. I. Defining persistent post-surgical pain: is an update required? *Br J Anaesth*. 2014;113(1):1–4. doi: 10.1093/bja/aeu012.

7. Медведев Л.А., Загорулько О.И., Чурюканов М.В., Давыдов О.С. Невропатическая боль после хирургических вмешательств // *Российский журнал боли*. — 2018. — №1. — С. 7–13. [Medvedeva LA, Zagorulko OI, Churukanov MV, Davydov OS. Neuropathic pain after surgery. *Rossiyskiy zhurnal boli*. 2018;(1):7–13. (In Russ.)]

8. Сажин А.В., Климиашвили А.Д., Ивахов Г.Б., Кочиай Э. Лапароскопическая трансабдоминальная преперитонеальная герниопластика при пахово-мошоночных грыжах // *Российский медицинский журнал*. — 2016. — Т.22. — №4. — С. 171–179. [Sazhin AV, Klimiashvili AD, Ivakhov GB, Kotchiay E. The laparoscopic trans-abdominal pre-peritoneal hernioplasty in case of inguino-scrotal hernia. *Russian medical journal*. 2016;22(4):171–179. (In Russ.)] doi: 10.18821/0869-2106-2016-22-4-177-179.

9. Смирнов А.В., Петров Д.Ю., Панин А.В., и др. Аллогерниопластика onstep в лечении паховых грыж // *Хирургия. Журнал им. Н.И. Пирогова*. — 2018. — №10. — С. 12–17. [Smirnov AV, Petrov DYU, Panin AV, et al. ONSTEP procedure for inguinal hernia repair. *Khirurgiia*. 2018;(10):12–17. (In Russ.)] doi: 10.17116/hirurgia201810112.

10. Овечкин А.М. Хроническая послеоперационная боль — масштаб проблемы и способы профилактики // *Российский журнал боли*. — 2016. — №1. — С. 3–13. [Ovechkin AM. Chronic postoperative pain — the value of the problem and methods of prevention. *Rossiyskiy zhurnal boli*. 2016;(1):3–13. (In Russ.)]

**КОНТАКТНАЯ ИНФОРМАЦИЯ****Михайличенко Вячеслав Юрьевич**

д.м.н., профессор, зав. кафедрой общей хирургии Медицинской академии им. С.И. Георгиевского ФГАУ ВО «Крымский федеральный университет им. В.И. Вернадского»;

**адрес:** 295051, Республика Крым, Симферополь, б-р Ленина, д. 5/7, **тел.:** +7 (365) 255-49-11,

**e-mail:** pancreas1978@mail.ru, **SPIN-код:** 4006-8664, **ORCID:** <https://orcid.org/0000-0003-4204-5912>

**Керимов Энвер Якубович**

к.м.н., доцент кафедры хирургии № 1 Медицинской академии им. С.И. Георгиевского ФГАУ ВО «Крымский федеральный университет им. В.И. Вернадского»;

**e-mail:** kerdoc@mail.ru, **SPIN-код:** 8293-0454, **ORCID:** <https://orcid.org/0000-0002-6691-9349>

**Каракурсаков Нариман Эскендерович**

к.м.н., доцент кафедры общей хирургии Медицинской академии им. С.И. Георгиевского ФГАУ ВО «Крымский федеральный университет им. В.И. Вернадского»;

**e-mail:** narim\_sim@mail.ru, **SPIN-код:** 7864-1842

**Черноротов Владимир Алексеевич**

д.м.н., профессор, зав. кафедрой лучевой диагностики и лучевой терапии Медицинской академии им. С.И. Георгиевского ФГАУ ВО «Крымский федеральный университет им. В.И. Вернадского»;

**e-mail:** chernorotov.csmu@mail.ru, **SPIN-код:** 1238-6318

**Гладиллин Игорь Владимирович**

врач-рентгенолог высшей категории отделения лучевой диагностики Клинического медицинского многопрофильного центра Святителя Луки ФГАУ ВО «Крымский федеральный университет им. В.И. Вернадского»;

**e-mail:** glinct@mail.ru

**Самарин Сергей Александрович**

к.м.н., доцент кафедры анестезиологии-реаниматологии и скорой медицинской помощи Медицинской академии им. С.И. Георгиевского ФГАУ ВО «Крымский федеральный университет им. В.И. Вернадского»;

**e-mail:** samarinmd@gmail.com, **SPIN-код:** 6971-3905, **ORCID:** <https://orcid.org/0000-0002-7046-624X>