

ПЕРВЫЙ ОПЫТ ПРИМЕНЕНИЯ ГИБРИДНОГО ПОДХОДА ПРИ ХИРУРГИЧЕСКОМ ЛЕЧЕНИИ ФИБРИЛЛЯЦИИ ПРЕДСЕРДИЙ

А.С. Зотов¹, И.А. Хамнагадаев², Э.Р. Сахаров¹, О.О. Шелест¹, Л.А. Белоусов², М.Л. Коков³, М.С. Мичурова², И.А. Булавина⁴, Р.И. Хабазов¹, Н.Г. Мокрышева², А.В. Троицкий¹

¹ Федеральный научно-клинический центр специализированных видов медицинской помощи и медицинских технологий, Москва, Российская Федерация

² Национальный медицинский исследовательский центр эндокринологии, Москва, Российская Федерация

³ Российский государственный аграрный университет — Московская сельскохозяйственная академия имени К.А. Тимирязева, Москва, Российская Федерация

⁴ Городская клиническая больница имени В.М. Буянова, Москва, Российская Федерация

Обоснование. Фибрилляция предсердий (ФП) является наиболее распространенной аритмией в клинической практике и ассоциирована с повышенным риском смерти, прогрессированием сердечной недостаточности и развитием кардиогенных тромбоэмболий. Несмотря на значительные успехи в лечении ФП при ее пароксизмальном течении, результаты лечения у пациентов с персистирующими формами ФП остаются неудовлетворительными. Хотя хирургический подход обеспечивает более высокие показатели эффективности в отношении восстановления синусового ритма, частота рецидивов ФП в отдаленном периоде остается достаточно высокой. Кроме того, при выполнении торакоскопической эпикардальной абляции невозможно создание абляционных линий к митральному и трехстворчатому клапанам, что может явиться причиной развития рецидива ФП, перимитрального и типичного трепетания предсердий. В связи с этим развитие гибридных подходов, объединяющих преимущества катетерных и торакоскопических технологий, является актуальной задачей современной хирургической и интервенционной аритмологии. **Цель исследования** — оценить непосредственные результаты гибридного подхода при лечении пациентов с персистирующей формой фибрилляции предсердий. **Методы.** В нашей работе представлен первый опыт гибридного лечения пациентов с персистирующей формой ФП. В исследование включено 6 пациентов в возрасте 53–64 лет, из них 1 женщина и 5 мужчин. Первым этапом пациентам выполнена торакоскопическая эпикардальная биполярная абляция (модифицированный протокол GALAXY); вторым этапом в сроки от 3 до 6 мес после торакоскопического этапа — внутрисердечное электрофизиологическое исследование с выполнением трехмерного эндокардиального картирования и последующей эндокардиальной абляцией. **Результаты.** Торакоскопический этап гибридного лечения заключался в проведении абляции по схеме box lesion с применением ирригационного биполярного оборудования. Летальных исходов и тяжелых, жизнеугрожающих осложнений не зарегистрировано. Продолжительность госпитального периода колебалась в диапазоне 5–10 койко-дней. Второй этап гибридного лечения у 2 пациентов был ограничен лишь внутрисердечным электрофизиологическим исследованием. У 4 пациентов выполненные ранее эпикардальные воздействия дополнялись эндокардиальным радиочастотным воздействием. Катетерная абляция митрального и кавотрикуспидального перешейка потребовалась 3 из 4 пациентов, которым выполнялась эндокардиальная радиочастотная абляция, в связи индукцией перимитрального и типичного трепетания соответственно. У всех пациентов на момент выписки из стационара после проведенного второго этапа гибридного лечения сохранялся устойчивый синусовый ритм. **Заключение.** Гибридный подход при лечении ФП является безопасным и эффективным методом лечения, который сочетает преимущества минимально инвазивной хирургии и эндокардиального вмешательства. Методика безопасна и имеет приемлемые непосредственные результаты.

Ключевые слова: абляция; фибрилляция предсердий; торакоскопическая абляция; гибридный подход.

Для цитирования: Зотов А.С., Хамнагадаев И.А., Сахаров Э.Р., Шелест О.О., Белоусов Л.А., Коков М.Л., Мичурова М.С., Булавина И.А., Хабазов Р.И., Мокрышева Н.Г., Троицкий А.В. Первый опыт применения гибридного подхода при хирургическом лечении фибрилляции предсердий. *Клиническая практика*. 2022;13(4):38–50. doi: <https://doi.org/10.17816/clinpract116052>

Поступила 12.12.2022

Принята 22.12.2022

Опубликована 30.12.2022

THE FIRST EXPERIENCE OF A HYBRID APPROACH IN THE SURGICAL TREATMENT OF ATRIAL FIBRILLATION

A.S. Zotov¹, I.A. Khamnagadaev², E.R. Sakharov¹, O.O. Shelest¹, L.A. Belousov², M.L. Kokov³,
M.S. Michurova², I.A. Bulavina⁴, R.I. Khabazov¹, N.G. Mokrysheva², A.V. Troitsky¹

¹ Federal Scientific and Clinical Center for Specialized Medical Assistance and Medical Technologies of the Federal Medical Biological Agency, Moscow, Russian Federation

² Endocrinology Research Centre, Moscow, Russian Federation

³ Russian State Agrarian University — Moscow Timiryazev Agricultural Academy, Moscow, Russian Federation

⁴ Buyanov City Clinical Hospital, Moscow, Russian Federation

Background: Atrial fibrillation (AF) is the most common arrhythmia in clinical practice and is associated with an increased risk of death, progression of heart failure, and the development of cardiogenic thromboemboli. Despite the significant success in the management of AF in the paroxysmal form, the results of the treatment for patients with persistent forms of AF remain unsatisfactory. Though the surgical approach provides higher rates of efficiency regarding the restoration of a sinus rhythm, transmural lesions are not always attainable, as a result, the rate of AF recurrence in the long-term period remains fairly high. It is also impossible to create ablative patterns to the mitral and tricuspid valves during thoracoscopic epicardial ablation, which can cause the development of recurrent AF, perimitral and typical atrial flutter. Therefore, the development of hybrid approaches combining the advantages of catheter and thoracoscopic techniques is an urgent task of contemporary surgical and interventional arrhythmology. **Aims:** to estimate the immediate results of a hybrid approach in the management of patients with persistent AF. **Methods:** We report the first experience of a hybrid treatment of patients with persistent AF. 6 patients aged 53–64 years (1 female, 5 males) were included in the study. At the first stage, thoracoscopic epicardial bipolar ablation was performed (modified “GALAXY” protocol); the second stage (in 3 to 6 months after the thoracoscopic stage) included an intracardiac electrophysiological study with three-dimensional endocardial mapping followed by endocardial ablation. **Results:** The thoracoscopic stage of the hybrid treatment included ablation according to the “box lesion” scheme using a bipolar irrigation equipment. No lethal outcomes and severe, life-threatening complications were registered. The duration of the inpatient period was 5–10 hospital-days. The 2nd stage of the hybrid treatment was limited to intracardiac electrophysiological examination only in 2 patients. In 4 patients, epicardial radiofrequency ablation was complemented by endocardial radiofrequency exposure. In 3 of the 4 patients who underwent endocardial radiofrequency ablation, catheter ablation of the mitral and cavotricuspid isthmus was required because of the induction of perimitral and typical flutter, respectively. After the 2nd stage of the hybrid treatment, at the time of discharge all the patients maintained a stable sinus rhythm. There were no severe complications or lethal outcomes. **Conclusion:** a hybrid approach in the AF management is a safe and effective method of treatment, which combines the advantages of minimally invasive surgery and endocardial intervention in patients with persistent AF. The technique is safe and has acceptable short-term results.

Keywords: ablation technique; atrial fibrillation; surgery; thoracoscopic ablation; hybrid approach.

For citation: Zotov AS, Khamnagadaev IA, Sakharov ER, Shelest OO, Belousov LA, Kokov ML, Michurova MS, Bulavina IA, Khabazov RI, Mokrysheva NG, Troitsky AV. The First Experience of the Hybrid Approach in Surgical Treatment of Atrial Fibrillation. *Journal of Clinical Practice*. 2022;13(4):38–50. doi: <https://doi.org/10.17816/clinpract116052>

Submitted 12.12.2022

Revised 22.12.2022

Published 30.12.2022

ОБОСНОВАНИЕ

Фибрилляция предсердий (ФП) является наиболее распространенной аритмией в клинической практике и ассоциирована с повышенным риском смерти, прогрессированием сердечной недостаточности и развитием кардиогенных тромбозов

[1–3]. Кроме того, ФП ассоциирована со снижением качества жизни и приводит к увеличению бремени расходов в системе здравоохранения [4, 5].

Медикаментозное лечение традиционно является первой линией терапии больных с ФП. При неэффективности медикаментозной терапии и/или

при наличии противопоказаний к ее проведению пациентам рекомендован хирургический метод лечения ФП [6–10].

Несмотря на значительные успехи в лечении ФП при ее пароксизмальном течении, результаты лечения пациентов с персистирующими формами ФП остаются неудовлетворительными, в том числе с использованием как терапевтических подходов, так и интервенционных методов лечения с применением эндокардиальных технологий [11–15].

Внедрение в клиническую практику минимально инвазивных торакоскопических операций у больных с персистирующей формой ФП позволило улучшить результаты лечения, тем не менее частота рецидивов в отдаленном периоде по-прежнему остается высокой. Так, по данным недавно проведенного исследования, рецидив фибрилляции предсердий через 5 лет после проведенной торакоскопической абляции наблюдался в 32% случаев [16].

Хотя хирургический подход обеспечивает более высокие показатели эффективности в отношении восстановления синусового ритма, трансмуральность воздействия не всегда достижима (особенно у пациентов с атриомегалией или развитой эпикардиальной клетчаткой), в результате чего процент рецидивов ФП в отдаленном периоде остается достаточно высоким [16–21]. При выполнении торакоскопической эпикардиальной абляции невозможно создание абляционных линий к митральному и трехстворчатому клапанам, что может явиться причиной развития рецидива ФП, перимитрального и типичного трепетания предсердий [22].

Изолированное применение эндокардиальных и торакоскопических технологий при хирургическом лечении пациентов с персистирующими формами ФП имеет как свои преимущества, так и недостатки. В связи с этим развитие гибридных подходов (торакоскопическая радиочастотная абляция в сочетании с эндокардиальной, выполненной в сроки от 3 до 6 мес после торакоскопического этапа), объединяющих преимущества катетерных и торакоскопических технологий, является актуальной задачей современной хирургической и интервенционной аритмологии [22–26].

В настоящее время в отечественной литературе лишь единичные публикации демонстрируют результаты гибридного метода лечения ФП [27], в связи с чем приводим свой первый опыт применения гибридного подхода у пациентов с персистирующими формами ФП.

Цель исследования — описать принципы выполнения и оценить непосредственные результаты гибридного подхода при лечении пациентов с персистирующими формами ФП.

МЕТОДЫ

Дизайн исследования

Проспективное пилотное нерандомизированное неконтролируемое двухцентровое.

Критерии соответствия

Критерии включения: персистирующая или длительно персистирующая форма ФП; возраст старше 18 лет; безуспешность консервативной терапии с применением антиаритмических препаратов I и III классов (классификация Vaughan Williams); отсутствие выраженной структурной патологии сердца, требующей оперативного лечения.

Критерии исключения: вторичная ФП по обратимой причине (перикардит, гипертиреоз, тромбоэмболия легочной артерии, пневмония, гипокалиемия др.); оперативные вмешательства на органах грудной клетки или органах средостения; возраст менее 18 лет; наличие показаний к операции на открытом сердце в условиях искусственного кровообращения; сердечная недостаточность с фракцией выброса менее 30%; наличие в анамнезе острого нарушения мозгового кровообращения давностью менее 3 мес; острый инфаркт миокарда или чрескожные коронарные вмешательства давностью менее 3 мес; активная системная инфекция; тромбоз ушка левого предсердия, выявленный за сутки до операции; гемодинамически значимое атеросклеротическое поражение коронарных артерий и ишемия миокарда на момент определения показаний к операции (подтверждены функциональными методами исследования и выполнением коронарографии); наличие противопоказаний к приему прямых и непрямых антикоагулянтов; наличие сопутствующих заболеваний других органов и систем, которые могут привести к смерти в течение первых 2 лет после операции.

Условия проведения

В исследование в период с 2021 по 2022 г. включено 6 пациентов с персистирующей формой фибрилляции предсердий. Первый этап гибридного подхода (эпикардиальная торакоскопическая абляция с резекцией ушка левого предсердия) выполнен на базе ФГБУ «Федеральный научно-клинический центр специализированных видов медицинской помощи и медицинских технологий» ФМБА России,

2-й этап (электрофизиологическое исследование с эндокардиальной абляцией) — на базе ФГБУ «Национальный медицинский исследовательский центр эндокринологии» Минздрава России.

Описание медицинского вмешательства

Пошаговая последовательность гибридной процедуры представлена на рис. 1. Диагноз ФП выставился на основании современных рекомендаций и критериев, принятых Европейским обществом кардиологов [28]. Клиническо-демографическая характеристика пациентов представлена в табл. 1. Отбор пациентов на гибридное лечение проводился командой специалистов на основе российских клинических рекомендаций по фибрилляции и трепетанию предсердий (2020 г.) [29].

Торакоскопический этап. Основная задача торакоскопического этапа — это выполнение биатриальной схемы абляционных воздействий, т.е. выполнение воздействий на левом (схема box lesion) и правом предсердиях. Торакоскопическая абляция с применением оборудования Medtronic и орошаемых биполярных электродов Gemini-S, включает в себя несколько основных этапов:

- 1) выделение сердца и проведение проводников;
- 2) изоляцию легочных вен, причем протокол проведения изоляции легочных вен приводит к созданию полного циркулярного поражения задней стенки левого предсердия вокруг всех четырех легочных вен по схеме box lesion (рис. 2);
- 3) резекция ушка левого предсердия;
- 4) заключительным этапом выполняется абляционное воздействие линейным или монополярным электродом на правом предсердии и достигается, таким образом, биатриальная схема.

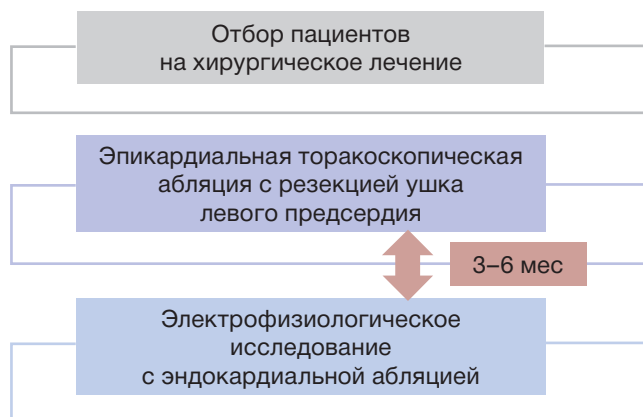


Рис. 1. Пошаговая последовательность проведения процедур при гибридном подходе.

Fig. 1. Step-by-step sequence of the procedures performed in the hybrid approach.

Операция выполняется в условиях комбинированной эндотрахеальной анестезии. Этапы операции показаны на рис. 3. Необходимым требованием является возможность проведения раздельной вентиляции легких. Производится установка трех торакопортов в правую плевральную полость. С помощью электрокоагулятора перикард вскрывается над диафрагмальным нервом. Следующим этапом выполняется диссекция поперечного и косого синусов перикарда, после чего свободные концы направительных проводников заводятся в поперечный и косой синусы перикарда. Далее в левую плевральную полость устанавливаются три торакопорта. С помощью электрокоагулятора производится продольное вскрытие полости перикарда ниже диафрагмального нерва, и концы направительных проводников выводят через нижнюю контрапертуру наружу. К концам проводников подсоединяют абляционное устройство Medtronic Cardioblade Gemini-S и под контролем торакоскопической камеры его бранши позиционируются в полость перикарда, при этом между браншами абляционного устройства оказываются левые легочные вены и часть задней стенки левого предсердия. Последовательно осуществляется 15 аппликационных воздействий с достижением трансмуральности. Далее при помощи линейного электрода формируется абляционная линия от основания ушка левого предсердия к верхней абляционной линии. После завершения манипу-

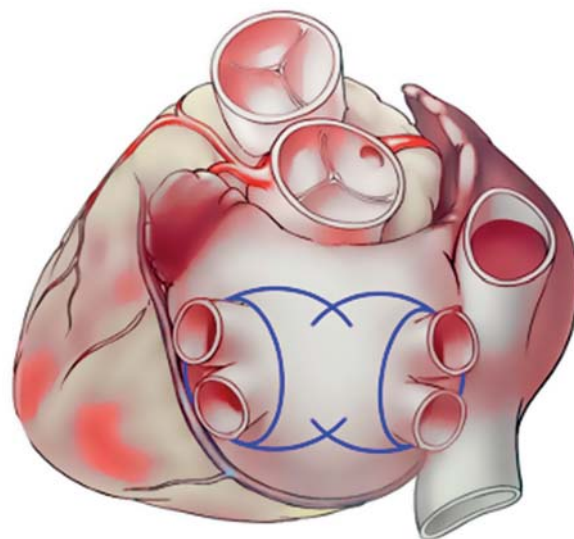


Рис. 2. Схема изоляции антрального отдела легочных вен и задней стенки левого предсердия (синие линии) с применением оборудования Medtronic.

Fig. 2. Scheme for the isolation of the antrum of the pulmonary veins and the posterior wall of the left atrium (blue lines) using a Medtronic device.

Таблица 1 / Table 1

**Характеристика пациентов перед первым этапом хирургического лечения /
Characteristics of patients before the first stage of the surgical treatment**

Пациент	1	2	3	4	5	6
Возраст, лет	58	53	64	61	63	64
Пол, мужской/женский (М/Ж)	М	М	М	М	Ж	М
Анамнез фибрилляции предсердий, мес	6	60	60	100	48	72
Ишемическая болезнь сердца, 0/1	0	0	1	0	0	0
Патология щитовидной железы, 0/1	0	0	0	1	0	0
Артериальная гипертензия, 0/1	0	1	1	0	0	1
Сахарный диабет 2-го типа, 0/1	0	0	0	0	0	1
Ожирение (индекс массы тела >30), 0/1	0	0	1	0	0	1
Форма фибрилляции предсердий	Длительно персистирующая	Персистирующая*	Длительно персистирующая	Персистирующая	Персистирующая*	Персистирующая
Индекс по EHRA	2a	4	2b	2b	2b	3
Функциональный класс по NYHA	II	I	II	II	I	II
CHA2DS2-VASC Score, балл	2	2	4	2	0	3
HAS-BLED Score, балл	1	0	1	0	0	2
Гипертрофия левого желудочка (относительная толщина стенок >0,42), 0/1	0	0	0	1	0	1
Фракция выброса левого желудочка, %	54	65	63	55	62	54
Индексированный объем левого предсердия, мл/см ²	42	34	49	43,9	34	41
Легочная гипертензия, 0/1	0	0	0	0	0	1
Наличие типичного трепетания предсердий в анамнезе, 0/1	0	0	0	0	1	0
Антиаритмическая терапия	Бисопролол	Соталол	Бисопролол	Бисопролол	Аллапинин, соталол	Бисопролол

Примечание. * Ранее проводилась эндокардиальная абляция. 0/1: 0 — нет, 1 — есть. NYHA — Нью-Йоркская классификация функционального класса сердечной недостаточности; EHRA — индекс для оценки симптомов, связанных с фибрилляцией предсердий; HAS-BLED Score — шкала для оценки риска кровотечений; CHA2DS2-VASC Score — шкала для оценки риска тромбозмембральных осложнений.

Note: * Previously performed endocardial ablation. 0/1: 0 — no, 1 — yes. NYHA — New York Heart Association Functional Classification; EHRA — European Heart Rhythm Association; HAS-BLED Score — A scale for assessing the risk of bleeding; CHA2DS2-VASC Score — A scale for assessing the risk of thromboembolic complications.

ляций с левой стороны, аналогичным образом проводится правосторонний этап абляции левого предсердия.

Далее при помощи линейного электрода формируются абляционные линии на правом предсердии:

- 1) от верхней полой вены к нижней полой вене — кавокавальная линия;
- 2) от кавокавальной линии к верхушке правого предсердия;
- 3) по борозде Waterstone.

Заключительным этапом при помощи сшивающего аппарата Covidien ENDO GIA (Medtronic) резецируется ушко левого предсердия. Проводится

также проверка блока проведения. По окончании выполнения радиочастотной абляции по описанной схеме формируется биатриальная схема, соответствующая неполной схеме операции «Лабиринт IV» (рис. 4). По окончании торакоскопического этапа пациента переводят в палату реанимации и интенсивной терапии для дальнейшего наблюдения.

Эндокардиальная абляция. Под эндотрахеальным наркозом с использованием ультразвуковой навигации пунктируют и катетеризируют по проводнику правую внутреннюю яремную и правую бедренную вену. Устанавливают интродьюсеры 6F, в правые отделы сердца проводят диагностиче-

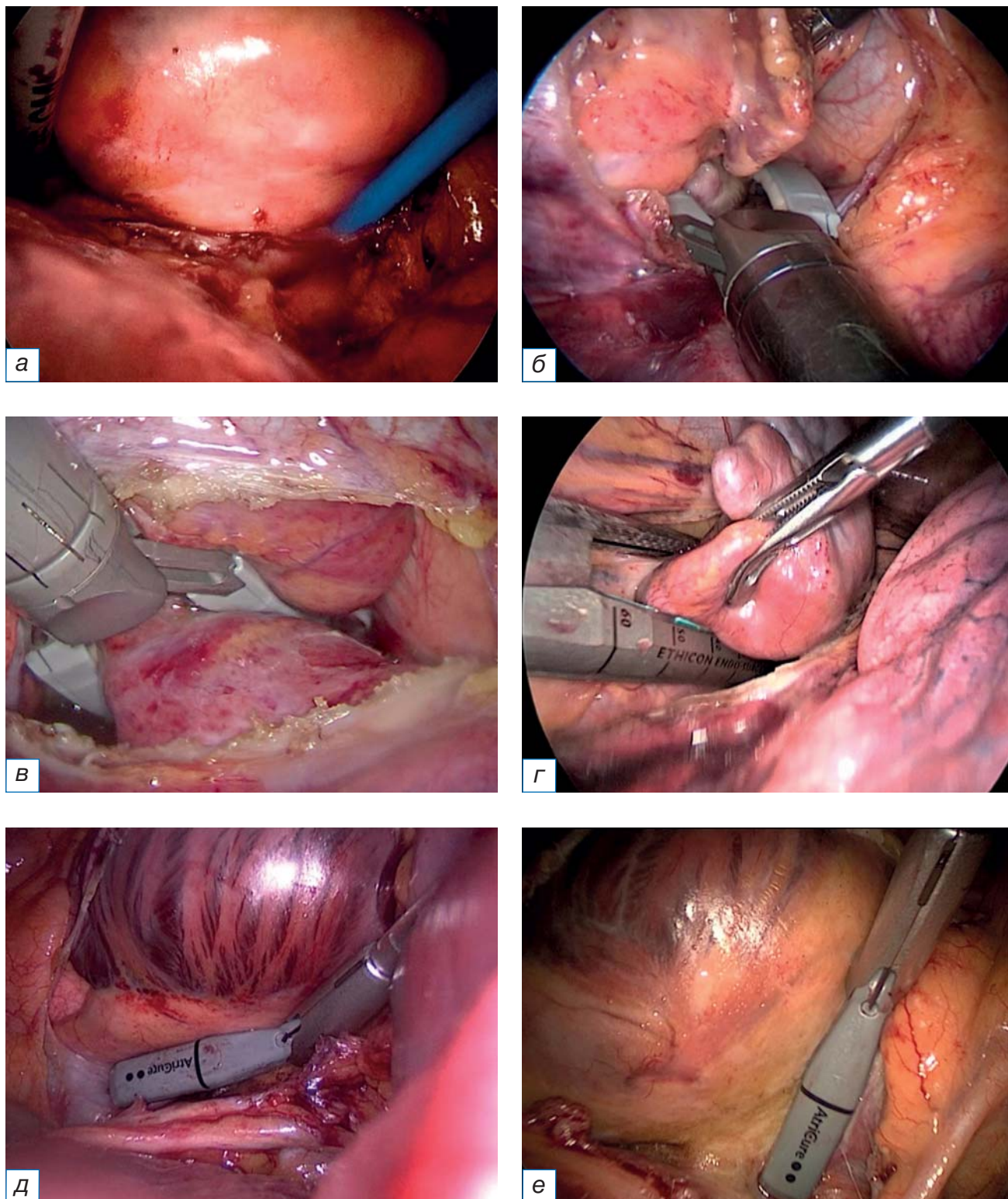


Рис. 3. Этапы торакоскопической эпикардиальной абляции левого предсердия: а — проводники абляционного устройства установлены в поперечном и косом синусах перикарда; б — абляция левых легочных вен и задней стенки левого предсердия; в — абляция правых легочных вен и задней стенки левого предсердия; г — резекция ушка левого предсердия; д — формирование cavoкавадной абляционной линии; е — формирование абляционной линии от cavoкавадной линии к верхушке правого предсердия.

Fig. 3. Stages of thoracoscopic, epicardial ablation of the left atrium: а — conductors of the ablation device are installed in the transverse and oblique sinuses of the pericardium; б — ablation of the left pulmonary veins and the posterior wall of the left atrium; в — ablation of the right pulmonary veins and the posterior wall of the left atrium; г — resection of the left atrial appendage; д — formation of a cava-caval ablation line; е — formation of an ablation line from the caval-caval line to the apex of the right atrium.

ские электроды и устанавливают в коронарный синус и правый желудочек. При наличии синусового ритма во время операции проводят внутрисердечное электрофизиологическое исследование.

Под транспищеводным или внутрисердечным ультразвуковым контролем в области овальной ямки выполняют трансептальную катетеризацию левого предсердия. Начинают системную гепаринизацию с поддержанием активированного времени свертывания 300–400 сек. На фоне частой желудочковой стимуляции выполняют контрастирование левого предсердия и легочных вен.

Проводят трехмерную реконструкцию левого предсердия. Используют методики высокоплотного картирования. При наличии синусового ритма или ФП на момент данного этапа операции выполняют построение биполярной карты левого предсердия. При наличии предсердной тахикардии, реализующейся по механизму повторного входа, также выполняют построение активационной карты левого предсердия с определением критической зоны тахикардии. Проводят совмещение би-

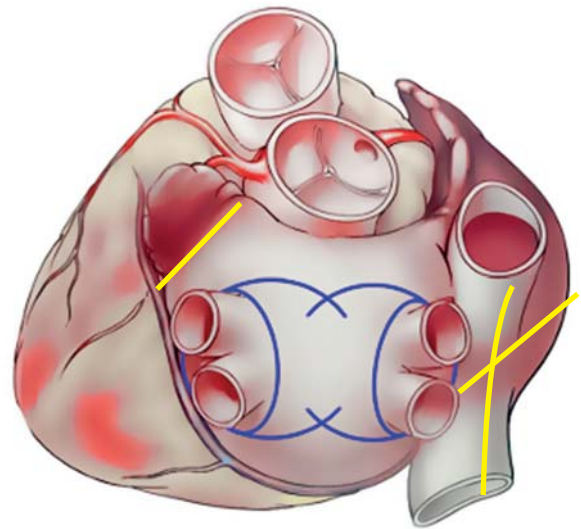


Рис. 4. Заключительный вид абляционных паттернов биатриальной схемы.

Fig. 4. The final view of the ablation patterns of the biatrial scheme.

полярной и активационных карт. Определяют зоны восстановленного проведения после первого этапа гибридного лечения (рис. 5, 6).

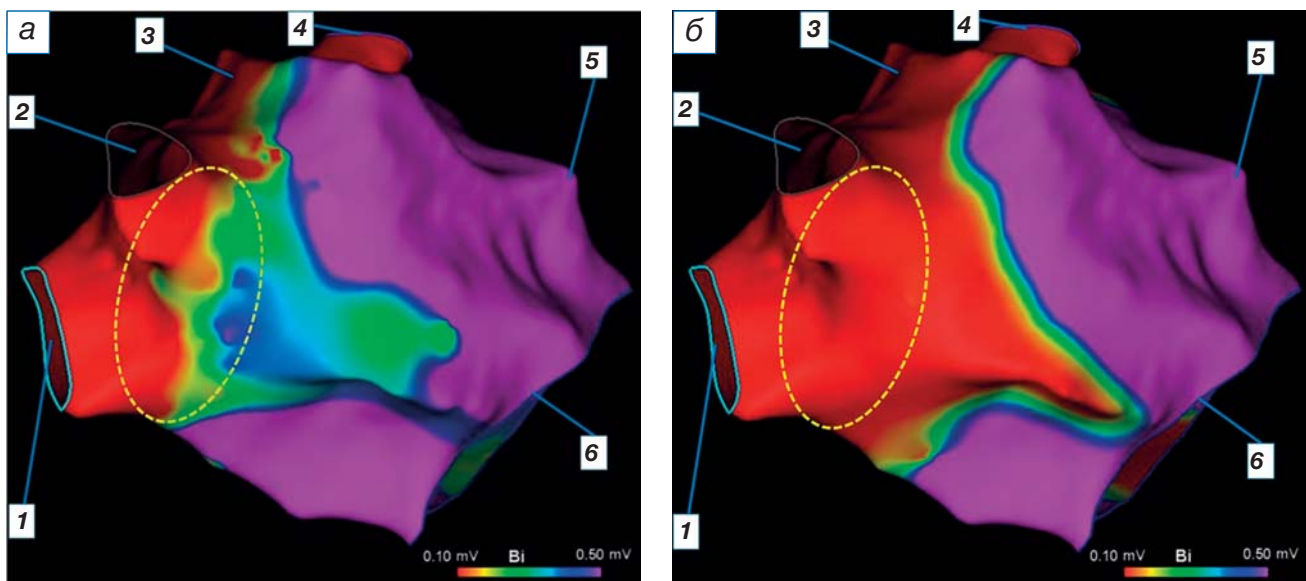


Рис. 5. Трехмерное биполярное картирование левого предсердия: а — правая косая проекция 30°; б — вид сзади.

Примечание. Красные участки — отсутствие электрической активности (амплитуда электрического сигнала <0,1 мВ). Фиолетовый цвет — нормальная электрическая активность (амплитуда электрического сигнала >0,5 мВ). Желтый, зеленый и синий цвет — промежуточные значения амплитуды электрического сигнала от 0,1 до 0,5 мВ. Пунктирной линией маркирована зона с восстановлением электрической активности после торакоскопической фрагментации левого предсердия (после выполнения эндокардиальной абляции данного сегмента электрическая активность в антральной части легочных вен не регистрируется). 1 — правая нижняя легочная вена; 2 — правая верхняя легочная вена; 3 — крыша левого предсердия; 4 — левая верхняя легочная вена; 5 — культя ушка левого предсердия; 6 — кольцо митрального клапана.

Fig. 5. Three-dimensional bipolar mapping of the left atrium: а — right oblique projection 30°; б — posterior view.

Note: Red areas — no electrical activity (electrical signal amplitude less than 0.1 mV). Violet color — normal electrical activity (amplitude of the electrical signal is more than 0.5 mV). Yellow, green and blue colors are intermediate values of the electrical signal amplitude from 0.1 to 0.5 mV. The dotted line marks the area with the restoration of electrical activity after the thoracoscopic fragmentation of the left atrium (LA) (after endocardial ablation of this segment, electrical activity in the antrum of the pulmonary veins is not recorded). 1 — right inferior pulmonary vein (PV); 2 — right superior PV; 3 — roof of LA; 4 — left superior PV; 5 — stump of appendage of LA; 6 — mitral valve ring.

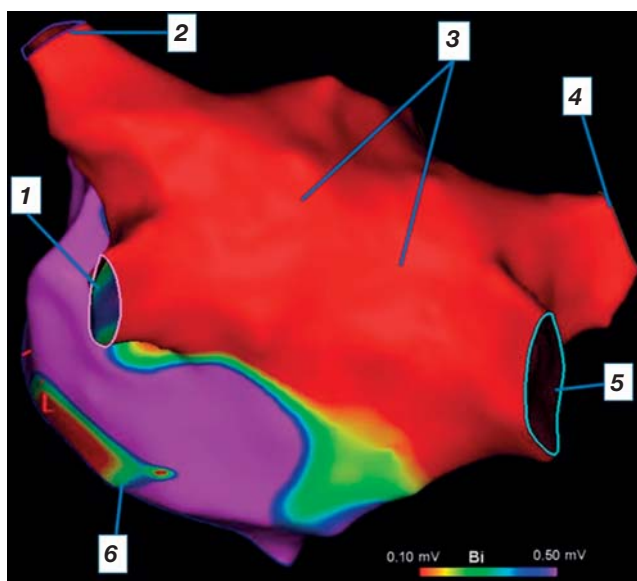


Рис. 6. Трехмерное биполярное картирование левого предсердия (вид сзади).

Примечание. Красные участки — отсутствие электрической активности (амплитуда электрического сигнала $<0,1$ мВ). Фиолетовый цвет — нормальная электрическая активность (амплитуда электрического сигнала $>0,5$ мВ). Желтый, зеленый и синий цвет — промежуточные значения амплитуды электрического сигнала от 0,1 до 0,5 мВ. 1 — левая нижняя легочная вена; 2 — левая верхняя легочная вена; 3 — задняя стенка левого предсердия; 4 — правая верхняя легочная вена; 5 — правая нижняя легочная вена; 6 — кольцо митрального клапана.

Fig. 6. Three-dimensional bipolar mapping of the left atrium (posterior view).

Note: Red areas — no electrical activity (electrical signal amplitude less than 0.1 mV). Violet color — normal electrical activity (amplitude of the electrical signal is more than 0.5 mV). Yellow, green and blue colors are intermediate values of the electrical signal amplitude from 0.1 to 0.5 mV. 1 — left inferior pulmonary vein (PV); 2 — left superior PV; 3 — posterior wall of the left atrium (LA); 4 — right superior PV; 5 — right inferior PV; 6 — mitral valve ring.

В выявленных зонах восстановления проведения в левое предсердие выполняют серию аппликаций радиочастотной энергии: 30 Вт — передняя стенка (индекс абляции 400), 25 Вт — задняя стенка левого предсердия (индекс абляции 350), митральный перешеек — 40 Вт (индекс абляции 400). Верифицируют двунаправленный блок проведения в дистальных отделах легочной вены и митрального перешейка.

Абляционный электрод перемещают в правое предсердие, выполняют линейную абляцию кавотрикуспидального перешейка (40 Вт, индекс абляции 400). Верифицируют двунаправленный блок проведения в области кавотрикуспидального перешейка.

Эндокардиальную абляцию митрального и кавотрикуспидального перешейков выполняют в случае

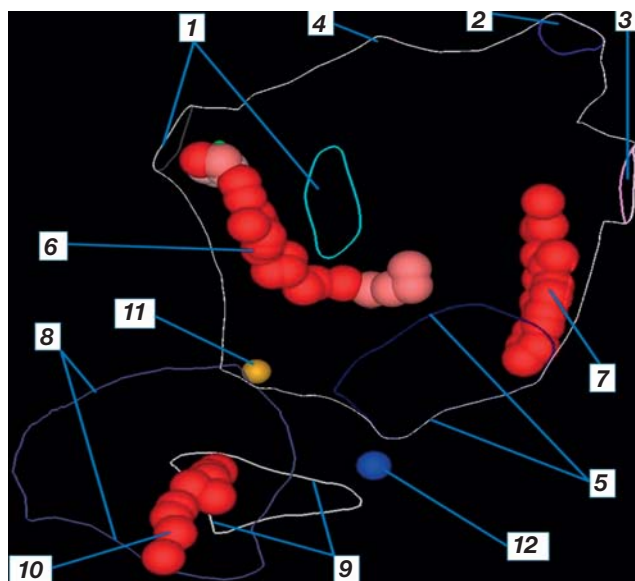


Рис. 7. Схема абляции в левом и правом предсердиях (LAO 45°, краниальная 25°).

Примечание. 1 — правая верхняя и нижняя легочные вены; 2 — левая верхняя легочная вена; 3 — левая нижняя легочная вена; 4 — крыша левого предсердия; 5 — кольцо митрального клапана; 6 — абляционная линия в области переднего и нижнего сегментов правых легочных вен; 7 — абляционная линия в области митрального перешейка; 8 — кольцо трикуспидального клапана; 9 — устье нижней полой вены; 10 — абляционная линия в области кавотрикуспидального перешейка; 11 — пучок Гиса; 12 — устье коронарного синуса.

Fig. 7. Scheme of ablation of the left and right atria (LAO 45° Cranial 25°).

Note: 1 — right superior and inferior pulmonary veins (PV); 2 — left superior PV; 3 — left inferior PV; 4 — roof of left atrium (LA); 5 — mitral valve ring; 6 — ablation line in the area of the anterior and inferior segments of the right PVs; 7 — ablation line in the area of the mitral isthmus; 8 — ring of the tricuspid valve; 9 — the ostium of the inferior vena cava; 10 — ablation line in the region of the cavotricuspid isthmus; 11 — bundle of His; 12 — the ostium of the coronary sinus.

диагностированного перимитрального или типичного трепетания предсердий соответственно. Так, схема эндокардиальной абляции включает в себя эндокардиальные воздействия в области раннее восстановленного проведения после биполярного орошаемого эпикардиального воздействия, и может дополняться абляцией митрального и кавотрикуспидального перешейка (рис. 7).

Далее проводятся контрольная транспищеводная или внутрисердечная эхокардиография и контрольное внутрисердечное электрофизиологическое исследование, после чего выполняется попытка индукции предсердных тахисистолических нарушений ритма сердца учащающей и программируемой предсердной стимуляцией. При индукции

предсердной тахикардии, реализующейся по механизму повторного входа, строится активационная карта исследуемой камеры сердца с последующей катетерной абляцией критической зоны тахикардии.

Гепарин инактивируется раствором протамина сульфата. Проводится деканюляция центральных вен с последующим проведением мануальной

компрессии сосудистых доступов и наложением давящей повязки. Проводят рентгенографический и эхокардиографический контроль с целью исключения гемоперикарда и гемопневмоторакса.

Операционные и послеоперационные показатели эпикардиальной и эндокардиальной абляции представлены в табл. 2.

Таблица 2 / Table 2

**Операционные и послеоперационные показатели эпикардиальной и эндокардиальной абляции /
Operative and postoperative indicators of epicardial and endocardial ablation**

Пациент	Этап	1	2	3	4	5	6
Длительность операции, мин	Эпикардиальный	155	111	110	132	168	180
	Эндокардиальный	255	105 (ЭФИ)	155	60 (ЭФИ)	165	310
Потребовалась РЧА (0, 1)	Эндокардиальный	1	0	1	0	1	1
Потребовалась РЧА митрального перешейка	Эндокардиальный	1	0	0	0	1	1
Потребовалась РЧА кавотрикуспидального перешейка	Эндокардиальный	1	0	0	0	1	1
Длительность РЧА, мин	Эпикардиальный	45	51	29	28	50	34
	Эндокардиальный	8	0	10	0	9	7
Кровопотеря, мл	Эпикардиальный	170	110	110	80	100	180
	Эндокардиальный	20*	20*	30*	20*	30*	30*
Продолжительность искусственной вентиляции легких, мин	Эпикардиальный	288	234	228	168	360	1122
	Эндокардиальный	300	135	210	140	210	400
Продолжительность пребывания в реанимации, ч	Эпикардиальный	51,5	13,6	25,1	21,2	58,8	88,8
	Эндокардиальный	19	20	17	20	15	18
Продолжительность госпитализации, койко-день	Эпикардиальный	5	5	5	5	7	10
	Эндокардиальный	6	7	7	6	6	8
Осложнения, 0/1	Эпикардиальный	0	Пневмоторакс	0	0	0	Пневмония
	Эндокардиальный	0	0	0	Тромб на интродьюсере в левое предсердие	0	0

Примечание. * Минимальная кровопотеря при эндокардиальном вмешательстве обусловлена технологическим процессом канюляции центральных вен, а также забором крови для контроля уровня гипокоагуляции. У пациентов 2 и 4 эндокардиальные катетерные воздействия не проводились в связи с отсутствием зон восстановленного проведения после торакоскопического этапа. 0/1: 0 — нет, 1 — есть. РЧА — радиочастотная абляция; ЭФИ — электрофизиологическое исследование.

Note: * Minimal blood loss during endocardial intervention is due to the technological process of cannulation of the central veins, as well as blood sampling to control the level of hypocoagulation. In patients 2 and 4, endocardial catheter exposure was not performed due to the absence of zones of restored conduction after the thoracoscopic stage. 0/1: 0 — no, 1 — yes. РЧА — radiofrequency ablation; ЭФИ — electrophysiological study.

Этическая экспертиза

Исследование одобрено локальным этическим комитетом ФГБУ ФНКЦ ФМБА России (Протокол № 1-2021 от 09.11.2022).

РЕЗУЛЬТАТЫ

Эпикардиальная торакоскопическая абляция с резекцией ушка левого предсердия

Продолжительность операции варьировала в интервале 110–180 мин, при этом длительность радиочастотной абляции находилась в диапазоне 28–51 мин. Продолжительность пребывания в реанимационном отделении — от 13,6 до 88,8 ч. Длительность искусственной вентиляции легких — 168–1122 мин, объем кровопотери — 80–180 мл. Длительность стационарного лечения — 5–10 койко-дней. Летальных исходов и интраоперационных осложнений не было. Послеоперационные осложнения в виде пневмонии и пневмоторакса развились у 2-го и 6-го пациента соответственно. На момент выписки из стационара синусовый ритм был зарегистрирован у 5 из 6 пациентов.

Внутрисердечное электрофизиологическое исследование с эндокардиальной абляцией

Продолжительность вмешательства колебалась в интервале 60–310 мин. В двух случаях вмешательство было ограничено лишь внутрисердечным электрофизиологическим исследованием в связи с тем, что все эпикардиальные абляционные линии были состоятельны, легочная вена и задняя стенка левого предсердия электрически изолированы от миокарда предсердий, при этом ни одним из протоколов не было индуцировано стимуляции тахисистолических нарушений ритма сердца. В четырех случаях ранее выполненные эпикардиальные радиочастотные воздействия дополнялись эндокардиальным радиочастотным воздействием. Трём из 4 пациентов, которым выполнялась эндокардиальная радиочастотная абляция, потребовалась катетерная абляция митрального и кавотрикуспидального перешейка в связи с индукцией перимитрального и типичного трепетания соответственно.

Продолжительность пребывания в реанимационном отделении составила менее суток. Длительность искусственной вентиляции легких колебалась в интервале 135–300 мин, объем кровопотери во всех случаях был минимальный и не превышал 30 мл. При этом кровопотеря была обусловлена

технологическим процессом канюляции центральных вен, а также забором крови для контроля уровня гипокоагуляции на протяжении эндокардиального этапа. Продолжительность стационарного лечения составила 6–8 дней. Летальных исходов не было.

У 1 пациента проведение эндокардиального этапа было осложнено формированием тромбов на эндокардиальных электродах в правых отделах сердца. В данном случае была усилена системная гепаринизация, а тромботические массы — аспирированы. При этом в послеоперационном периоде данных за тромбозомболию легочной артерии и острое нарушение мозгового кровообращения не получено.

У всех пациентов на момент выписки из стационара сохранялся устойчивый синусовый ритм. При выписке из стационара после второго этапа гибридного лечения у всех пациентов стабильно удерживается синусовый ритм.

ОБСУЖДЕНИЕ

Эндокардиальная абляция является золотым стандартом при лечении пациентов с пароксизмальной формой ФП, однако эффективность катетерной радиочастотной абляции при персистирующих формах ФП составляет 32% после однократной процедуры и 56% после нескольких процедур [19, 30].

Исследования продемонстрировали, что антральная изоляция легочных вен часто неэффективна при персистирующих формах ФП, поскольку триггеры аритмии могут находиться за пределами муфт легочной вены и ассоциированы с ремоделированием миокарда предсердий. Поэтому при персистирующих формах ФП становится важным обеспечить абляцию еще и задней стенки левого предсердия [31–34]. Следует также принимать во внимание тот факт, что эпикардиальная и эндокардиальная абляции не могут гарантировать достижения трансмуральности абляционных линий при определенных условиях [20, 35, 36].

Гибридный подход преодолевает ограничения эндокардиального и эпикардиального подхода по отдельности и подразумевает лечение пациентов в два этапа. Первым этапом выполняется торакоскопическая эпикардиальная абляция с резекцией ушка левого предсердия. Вторым этапом, по прохождении так называемого слепого периода, проводится электрофизиологическое исследование, во время которого проверяется надежность ранее выполненных абляционных воздействий (в случае выявления восстановления проведения в области

ранее выполненного эпикардального воздействия дополнительно выполняется эндокардиальная радиочастотная абляция) и выполняется эндокардиальная абляция митрального и кавотрикуспидального перешейков. Таким образом, гибридный подход при лечении персистирующих форм ФП позволяет добиться выполнения полноценной биатриальной схемы операции «Лабиринт III», используя минимально инвазивные хирургические технологии. Как результат, достигается повышение эффективности при лечении пациентов с персистирующими формами ФП и пациентов, подверженных высокому риску рецидивов [37, 38].

Наш первоначальный опыт применения гибридной абляционной стратегии демонстрирует безопасность методики и хорошие непосредственные результаты. Одним из преимуществ гибридного метода лечения является также возможность проведения резекции ушка левого предсердия на торакоскопическом этапе. Резекция ушка левого предсердия у пациентов с ФП традиционно связана со снижением риска тромбоэмболических осложнений [39–42]. Более поздние исследования показали, что ушко левого предсердия может быть местом локализации триггеров ФП и, следовательно, является потенциальной точкой воздействия с целью контроля ритма [34]. Таким образом, электрическая изоляция ушка левого предсердия путем эпикардальной резекции может служить своего рода «абляцией» этих триггеров.

Ограничения исследования

Безусловно, необходимы дальнейшие крупные многоцентровые исследования с целью получения ответов на основные вопросы, связанные с применением гибридного подхода: определение показаний для отбора пациентов на гибридную процедуру, изучение безопасности методики, оценка долгосрочных результатов лечения.

ЗАКЛЮЧЕНИЕ

Гибридный подход при лечении ФП является эффективным методом лечения, который сочетает преимущества минимально инвазивной хирургии и эндокардиального вмешательства у пациентов с персистирующей формой ФП. Методика безопасна и имеет приемлемые непосредственные результаты.

ДОПОЛНИТЕЛЬНАЯ ИНФОРМАЦИЯ

Вклад авторов. А.С. Зотов — руководство лечением пациентов и участие в операционном про-

цессе, обработка и обсуждение результатов исследования, написание текста статьи; Л.А. Белоусов, М.Л. Коков, М.С. Мичурова, И.А. Булавина, Э.Р. Сахаров, Н.Г. Мокрышева, И.А. Хамнагадаев — участие в лечении пациентов и операционном процессе, написание текста статьи; О.О. Шелест — написание текста статьи, поисково-аналитическая работа; А.В. Троицкий, Р.И. Хабазов — руководство лечением пациентов, обсуждение результатов исследования. Авторы подтверждают соответствие своего авторства международным критериям ICMJE (все авторы внесли существенный вклад в разработку концепции, проведение исследования и подготовку статьи, прочли и одобрили финальную версию перед публикацией).

Author contribution. A.S. Zotov — treatment of patients, participation in the operation, processing and discussion of the results of the study, writing the text of the article, management of patient treatment; L.A. Belousov, M.L. Kokov, M.S. Michurova, I.A. Bulavina, E.R. Sakharov, N.G. Mokrysheva, I.A. Khamnagadaev — treatment of patients, participation in the operation, processing and discussion of the results of the study, writing the text of the article, search and analytical work; O.O. Shelest — writing the text of the article, search and analytical work; A.V. Troitsky, R.I. Khabazov — discussion of the results of the study, management of patient treatment. The authors made a substantial contribution to the conception of the work, acquisition, analysis, interpretation of data for the work, drafting and revising the work, final approval of the version to be published and agree to be accountable for all aspects of the work.

Источник финансирования. Исследование и публикация статьи финансируются из бюджета Федерального научно-клинического центра специализированных видов медицинской помощи и медицинских технологий ФМБА России.

Funding source. The study was funded by Federal Scientific and Clinical Centre of Specialized Medical Care and Medical Technologies, Federal Biomedical Agency.

Конфликт интересов. Авторы декларируют отсутствие явных и потенциальных конфликтов интересов, связанных с публикацией настоящей статьи.

Competing interests. The authors declare that they have no competing interests.

ЛИТЕРАТУРА / REFERENCES

- Patel NJ, Deshmukh A, Pant S, et al. Contemporary trends of hospitalization for atrial fibrillation in the United States, 2000 through 2010: Implications for healthcare planning. *Circulation*. 2014;129(23):2371–2379. doi: 10.1161/CIRCULATIONAHA.114.008201
- Benjamin EJ, Wolf PA, D'Agostino RB, et al. Impact of atrial fibrillation on the risk of death: the framingham heart study. *Circulation*. 1998;98(10):946–952. doi: 10.1161/01.cir.98.10.946
- Chugh SS, Blackshear JL, Shen WK, et al. Epidemiology and natural history of atrial fibrillation: clinical implications. *J Am College Cardiol*. 2001;37(2):371–378. doi: 10.1016/s0735-1097(00)01107-4
- Singh SN, Tang XC, Singh BN, et al. Quality of life and exercise performance in patients in sinus rhythm versus persistent atrial fibrillation: a veterans affairs cooperative studies program substudy. *J Am College Cardiol*. 2006;48(4):721–730. doi: 10.1016/j.jacc.2006.03.051
- Kim MH, Lin J, Hussein M, et al. Cost of atrial fibrillation in United States managed care organizations. *Adv Therapy*. 2009; 26(9):847–857. doi: 10.1007/s12325-009-0066-x
- Hindricks G, Potpara T, Dagres N, et al. 2020 ESC Guidelines for the diagnosis and management of atrial fibrillation developed in collaboration with the European Association for Cardio-Thoracic Surgery (EACTS) The Task Force for the diagnosis and management of atrial fibrillation of the European Society of Cardiology (ESC) Developed with the special contribution of the European Heart Rhythm Association (EHRA) of the ESC. *Eur Heart J*. 2021;42(5):373–498. doi: 10.1093/eurheartj/ehaa612
- Ватутин Н.Т., Тарадин Г.Г., Гасендич Е.С., и др. О вопросах безопасности применения антиаритмических препаратов // Университетская клиника. 2018. № 3. С. 68–77. [Vatutin NT, Taradin GG, Gasendich ES, et al. On the safety of the use of antiarrhythmic drugs. *University clinic*. 2018;(3):68–77. (In Russ).]
- Hart RG, Benavente O, McBride R, et al. Antithrombotic therapy to prevent stroke in patients with atrial fibrillation: A meta-analysis. *Annals Internal Med*. 1999;131(7):492–501. doi: 10.7326/0003-4819-131-7-199910050-00003
- Eikelboom JW, Wallentin L, Connolly SJ, et al. Risk of bleeding with 2 doses of dabigatran compared with warfarin in older and younger patients with atrial fibrillation: An analysis of the randomized evaluation of long-term anticoagulant therapy (RE-LY) trial. *Circulation*. 2011;123(21):2363–2372. doi: 10.1161/CIRCULATIONAHA.110.004747
- Hylek EM, Evans-Molina C, Shea C, et al. Major hemorrhage and tolerability of warfarin in the first year of therapy among elderly patients with atrial fibrillation. *Circulation*. 2007;115(21):2689–2696. doi: 10.1161/CIRCULATIONAHA.106.653048
- Weerasooriya R, Khairy P, Litalien J, et al. Catheter ablation for atrial fibrillation: Are results maintained at 5 years of follow-up? *J Am College Cardiol*. 2011;57(2):160–166. doi: 10.1016/j.jacc.2010.05.061
- Poole JE, Bahnson TD, Monahan KH, et al. Recurrence of atrial fibrillation after catheter ablation or antiarrhythmic drug therapy in the CABANA trial. *J Am College Cardiol*. 2020;75(25):3105–3118. doi: 10.1016/j.jacc.2020.04.065
- Sebag FA, Simeon E, Miled M, et al. Single-catheter simplified stepwise approach to persistent atrial fibrillation ablation: a feasibility study. *Arch Cardiovascular Diseases*. 2021; 114(11):707–714. doi: 10.1016/j.acvd.2021.06.012
- Yu HT, Kim IS, Kim TH, et al. Persistent atrial fibrillation over 3 years is associated with higher recurrence after catheter ablation. *J Cardiovascular Electrophysiology*. 2020;31(2):457–464. doi: 10.1111/jce.14345
- Brooks S, Metzner A, Wohlmuth P, et al. Insights into ablation of persistent atrial fibrillation: lessons from 6-year clinical outcomes. *J Cardiovascular Electrophysiology*. 2018;29(2):257–263. doi: 10.1111/jce.13401
- Harlaar N, Oudeman MA, Trines SA, et al. Long-term follow-up of thoracoscopic ablation in long-standing persistent atrial fibrillation. *Interact Cardiovasc Thorac Surg*. 2022;34(6):990–998. doi: 10.1093/icvts/ivab355
- Berger WR, Meulendijks ER, Limpens J, et al. Persistent atrial fibrillation: A systematic review and meta-analysis of invasive strategies. *Int J Cardiology*. 2019;(278):137–143. doi: 10.1016/j.ijcard.2018.11.127
- Wang TK, Liao YW, Wang MT, et al. Catheter vs thoracoscopic ablation for atrial fibrillation: Meta-analysis of randomized trials. *J Arrhythmia*. 2020;36(4):789–793. doi: 10.1002/joa3.12394
- Gaita F, Scaglione M, Battaglia A, et al. Very long-term outcome following transcatheter ablation of atrial fibrillation. Are results maintained after 10 years of follow up? *Ep Europace*. 2018; 20(3):443–450. doi: 10.1093/europace/eux008
- Pison L, La Meir M, van Opstal J, et al. Hybrid thoracoscopic surgical and transvenous catheter ablation of atrial fibrillation. *J Am College Cardiol*. 2012;60(1):54–61. doi: 10.1016/j.jacc.2011.12.055
- Sunderland N, Maruthappu M, Nagendran M. What size of left atrium significantly impairs the success of maze surgery for atrial fibrillation? *Interact Cardiovasc Thorac Surg*. 2011;13(3):332–338. doi: 10.1510/icvts.2011.271999
- Kurfirst V, Mokráček A, Bulava A, et al. Two-staged hybrid treatment of persistent atrial fibrillation: Short-term single-centre results. *Interact Cardiovasc Thorac Surg*. 2014;18(4):451–456. doi: 10.1093/icvts/ivt538
- Gehi AK, Mounsey JP, Pursell I, et al. Hybrid epicardial-endocardial ablation using a pericardioscopic technique for the treatment of atrial fibrillation. *Heart Rhythm*. 2013;10(1):22–28. doi: 10.1016/j.hrthm.2012.08.044
- Thosani AJ, Gerczuk P, Liu E, et al. Closed chest convergent epicardial-endocardial ablation of non-paroxysmal atrial fibrillation--A case series and literature review. *Arrhythmia Electrophysiol Rev*. 2013;2(1):65. doi: 10.15420/aer.2013.2.1.65
- Geršák B, Zembala MO, Müller D, et al. European experience of the convergent atrial fibrillation procedure: Multicenter outcomes in consecutive patients. *J Thoracic Cardiovascul Surg*. 2014;147(4):1411–1416. doi: 10.1016/j.jtcvs.2013.06.057
- Lee LS. Subxiphoid minimally invasive epicardial ablation (convergent procedure) with left thoracoscopic closure of the left atrial appendage. *Operative Techniques Thoracic Cardiovascul Surg*. 2018;23(4):152–165. doi: 10.1053/j.optechstcvs.2019.04.002
- Артюхина Е.А., Таймасова И.А., Ревিশвили А.Ш. Катетерная абляция предсердных аритмий у пациентов после торокаскопической абляции персистирующих форм фибрилляции предсердий // Российский кардиологический журнал. 2020. Т. 25, № 7. С. 28–33. [Artyukhina EA, Taimasova IA, Revishvili AS. Catheter ablation of atrial arrhythmias in patients after thoracoscopic ablation of persistent forms of atrial fibrillation. *Russian journal of cardiology*. 2020;25(7):28–33. (In Russ).] doi: 10.15829/1560-4071-2020-3655
- Hindricks G, Potpara T, Dagres N, et al. 2020 ESC guidelines for the diagnosis and management of atrial fibrillation developed in collaboration with the European Association of Cardio-Thoracic Surgery (EACTS). *Eur Heart J*. 2021;42(5):373–498. doi: 10.1093/eurheartj/ehaa612
- Аракелян М.Г., Бокерия Л.А., Васильева Е.Ю., и др. Фибрилляция и трепетание предсердий. Клинические рекомендации 2020 // Российский кардиологический журнал. 2021. Т. 26, № 7. С. 190–260. [Arakelyan MG, Bokeria LA, Vasilyeva EYu, et al. Fibrillation and atrial flutter. Clinical Guidelines 2020. *Russian journal of cardiology*. 2021;26(7):190–260. (In Russ).] doi: 10.15829/1560-4071-2021-4594
- Calkins H, Hindricks G, Cappato R, et al. 2017 HRS/EHRA/ECAS/APHS/SOLAECE expert consensus statement on catheter and surgical ablation of atrial. *Heart Rhythm*. 2017;14(10):e275–e444. doi: 10.1093/europace/eux274
- Njoku A, Kannabhiran M, Arora R, et al. Left atrial volume predicts atrial fibrillation recurrence after radiofrequency ablation: A meta-analysis. *Ep Europace*. 2018;20(1):33–42. doi: 10.1093/europace/eux013
- Jeevanantham V, Ntim W, Navaneethan SD, et al. Meta-analysis of the effect of radiofrequency catheter ablation on left atrial size, volumes and function in patients with atrial fibrillation. *Am J Cardiol*. 2010;105(9):1317–1326. doi: 10.1016/j.amjcard.2009.12.046

33. Shah D, Haissaguerre M, Jais P, et al. Nonpulmonary vein foci: Do they exist? *Pacing Clin Electrophysiol.* 2003;26(7 p 2): 1631–1635. doi: 10.1046/j.1460-9592.2003.t01-1-00243.x
34. Di Biase L, Burkhardt JD, Mohanty P, et al. Left atrial appendage: an underrecognized trigger site of atrial fibrillation. *Circulation.* 2010;122(2):109–118. doi: 10.1161/CIRCULATIONAHA.109.928903
35. Kapur S, Barbhuiya C, Deneke T, et al. Esophageal injury and atrioesophageal fistula caused by ablation for atrial fibrillation. *Circulation.* 2017;136(13):1247–1255. doi: 10.1161/CIRCULATIONAHA.117.025827
36. Corrado D, Zorzi A. Risk of catheter ablation for atrial fibrillation. *JACC: Clin Electrophysiol.* 2017;3(12):1434–1436. doi: 10.1016/j.jacep.2017.07.002
37. Cox JL. The standard maze-III procedure. *Operative Techniques Thoracic Cardiovasc Surg.* 2000;5(1):2–22. doi: 10.1053/oi.2000.3677
38. La Meir M. New technologies and hybrid surgery for atrial fibrillation. *Rambam Maimonides Med J.* 2013;4(3):e0016. doi: 10.5041/RMMJ.10116
39. Syed FF, DeSimone CV, Friedman PA, et al. Left atrial appendage exclusion for atrial fibrillation. *Heart Failure Clin.* 2016; 12(2):273–297. doi: 10.1016/j.ccl.2014.07.006
40. Van Laar C, Verberkmoes NJ, van Es HW, et al. Thoracoscopic left atrial appendage clipping: A multicenter cohort analysis. *JACC: Clin Electrophysiol.* 2018;4(7):893–901. doi: 10.1016/j.jacep.2018.03.009
41. Healey JS, Crystal E, Lamy A, et al. Left Atrial Appendage Occlusion Study (LAAOS): Results of a randomized controlled pilot study of left atrial appendage occlusion during coronary bypass surgery in patients at risk for stroke. *Am Heart J.* 2005;150(2):288–293. doi: 10.1016/j.ahj.2004.09.054
42. Holmes DR, Kar S, Price MJ, et al. Prospective randomized evaluation of the Watchman Left Atrial Appendage Closure device in patients with atrial fibrillation versus long-term warfarin therapy: The PREVAIL trial. *J Am College Cardiol.* 2014;64(1): 1–12. doi: 10.1016/j.jacc.2014.04.029

ОБ АВТОРАХ

Автор, ответственный за переписку:

Зотов Александр Сергеевич, к.м.н.;

адрес: Россия, 115682, Москва, Ореховый бульвар, д. 28;
e-mail: zotov.alex.az@gmail.com; eLibrary SPIN: 9315-6570;
ORCID: <https://orcid.org/0000-0003-0494-0211>

Соавторы:

Хамнагадаев Игорь Алексеевич, к.м.н.;

e-mail: i@khamnagadaev.ru; eLibrary SPIN: 6338-4990;
ORCID: <https://orcid.org/0000-0002-9247-4523>

Сахаров Эмиль Романович;

e-mail: sakharoom@gmail.com; eLibrary SPIN: 6744-9462;
ORCID: <https://orcid.org/0000-0003-1057-2777>

Шелест Олег Олегович;

e-mail: toshelest@gmail.com;
ORCID: <https://orcid.org/0000-0002-0087-9049>

Белуосов Леонид Александрович;

e-mail: 3127325@gmail.com; eLibrary SPIN: 6468-2750;
ORCID: <https://orcid.org/0000-0003-4917-1743>

Коков Михаил Леонидович;

e-mail: mikhaikokov@gmail.com;
ORCID: <https://orcid.org/0000-0003-4766-5213>

Мичурова Марина Сергеевна;

e-mail: michurovams@gmail.com; eLibrary SPIN: 5655-2328;
ORCID: <https://orcid.org/0000-0003-1495-5847>

Булавина Ирина Андреевна;

e-mail: doctoroibr@yandex.ru;
ORCID: <https://orcid.org/0000-0002-6267-3724>

Хабазов Роберт Иосифович, д.м.н.;

e-mail: khabazov119@gmail.com; eLibrary SPIN: 8264-7791;
ORCID: <https://orcid.org/0000-0001-6801-6568>

Мокрышева Наталья Георгиевна, д.м.н., профессор,
чл.-корр. РАН;

e-mail: mokrisheva.natalia@endocrincentr.ru;
eLibrary SPIN: 5624-3875;
ORCID: <https://orcid.org/0000-0002-9717-9742>

Троицкий Александр Витальевич, д.м.н.;

e-mail: dr.troitskiy@gmail.com; eLibrary SPIN: 2670-6662;
ORCID: <https://orcid.org/0000-0003-2143-8696>

AUTHORS' INFO

The author responsible for the correspondence:

Aleksandr S. Zotov, MD, PhD;

address: 28, Orekhovy blvd, Moscow, 115682, Russia;
e-mail: zotov.alex.az@gmail.com; eLibrary SPIN: 9315-6570;
ORCID: <https://orcid.org/0000-0003-0494-0211>

Co-authors:

Igor A. Khamnagadaev, MD, PhD;

e-mail: i@khamnagadaev.ru; eLibrary SPIN: 6338-4990;
ORCID: <https://orcid.org/0000-0002-9247-4523>

Emil R. Sakharov, MD;

e-mail: sakharoom@gmail.com; eLibrary SPIN: 6744-9462;
ORCID: <https://orcid.org/0000-0003-1057-2777>

Oleg O. Shelest, MD;

e-mail: toshelest@gmail.com;
ORCID: <https://orcid.org/0000-0002-0087-9049>

Leonid A. Belousov;

e-mail: 3127325@gmail.com; eLibrary SPIN: 6468-2750;
ORCID: <https://orcid.org/0000-0003-4917-1743>

Mikhail L. Kokov, MD;

e-mail: mikhaikokov@gmail.com;
ORCID: <https://orcid.org/0000-0003-4766-5213>

Marina S. Michurova;

e-mail: michurovams@gmail.com; eLibrary SPIN: 5655-2328;
ORCID: <https://orcid.org/0000-0003-1495-5847>

Irina A. Bulavina, MD;

e-mail: doctoroibr@yandex.ru;
ORCID: <https://orcid.org/0000-0002-6267-3724>

Robert I. Khabazov, MD, PhD;

e-mail: khabazov119@gmail.com; eLibrary SPIN: 8264-7791;
ORCID: <https://orcid.org/0000-0001-6801-6568>

Natalya G. Mokrysheva, MD, PhD, Professor,
Correspondent member of the RAS;

e-mail: mokrisheva.natalia@endocrincentr.ru;
eLibrary SPIN: 5624-3875;
ORCID: <https://orcid.org/0000-0002-9717-9742>

Aleksandr V. Troitskiy, MD, PhD;

e-mail: dr.troitskiy@gmail.com; eLibrary SPIN: 2670-6662;
ORCID: <https://orcid.org/0000-0003-2143-8696>