

ТЕХНОЛОГИЯ ИНТРАОПЕРАЦИОННОГО НЕЙРОМОНИТОРИНГА МЕТОДОМ ПОЛИПРОГРАММНОЙ ЭЛЕКТРОСТИМУЛЯЦИИ ПРИ ОПЕРАЦИЯХ РЕКОНСТРУКТИВНОЙ НЕЙРОПЛАСТИКИ

М.М. Сомова¹, В.Л. Доманский²

¹ Центральный научно-исследовательский институт стоматологии и челюстно-лицевой хирургии, Москва, Российская Федерация

² Научно-технологический центр уникального приборостроения Российской академии наук, Москва, Российская Федерация

Введение. При операциях на лице и шее в качестве страховки используют технологию интраоперационного нейрофизиологического нейромониторинга. **Цель** — разработка технологии интраоперационного нейромониторинга и практическая оценка ее эффективности в операциях реконструктивной нейропластики. **Методы.** У 120 пациентов с параличом мимических мышц после удаления невриномы мостомозжечкового угла и повреждения лицевого нерва выполнены операции нейропластики с целью восстановления иннервации. Разработана оригинальная технология идентификации и мониторинга функционального состояния нервов и мышц — интраоперационный визуальный нейромониторинг. Его суть заключается в электростимуляции нервов в операционном поле и визуальном наблюдении ответных мышечных сокращений. Для интраоперационного визуального нейромониторинга создан специальный электростимулятор ЭСВМ-1 с набором встроенных тестовых программ. Управление электростимулятором, выбор тестов, их запуск, визуальное наблюдение реакций и собственно интраоперационный визуальный нейромониторинг осуществляет сам хирург. **Результаты.** Данная технология избавляет от использования комплекса оборудования для нейрофизиологического мониторинга и не требует участия в операции специалиста-нейрофизиолога. **Заключение.** Применение интраоперационного визуального нейромониторинга в ходе операции предоставляет возможность оценивать функциональное состояние лицевого нерва и мимических мышц, корректировать план оперативного вмешательства и ускорять его выполнение.

Ключевые слова: мимические мышцы, паралич, реиннервация, реконструктивная нейропластика. (Для цитирования: Сомова М.М., Доманский В.Л. Идентификация и визуальный мониторинг состояния лицевого нерва и мимических мышц методом полипрограммной электростимуляции в операциях реконструктивной нейропластики. Клиническая практика. 2019;10(4):46–52. doi: 10.17816/clinpract18812)

TECHNOLOGY OF INTRAOPERATIVE NEUROMONITORING BY THE METHOD OF POLYPROGRAM ELECTRIC STIMULATION AT RECONSTRUCTIVE NEUROPLASTY OPERATIONS

M.M. Somova¹, V.L. Domanskiy²

¹ Central Scientific Institute of Stomatology and Maxillo-Facial Surgery, Moscow, Russian Federation

² Scientific and Technological Centre of Unique Instruments of Russian Academy of Sciences, Moscow, Russian Federation

Introduction. When operating on the face and neck, a technology for intraoperative neurophysiological monitoring is used to ensure the right nerve function. **Aim.** Development of a technology for the intraoperative neuromonitoring and a practical estimation of its efficiency in the reconstructive neuroplasty surgery. **Methods.** In 120 patients with the paralysis of mimic muscles after the removal of a cerebellopontine angle neuroma and a facial nerve damage, neuroplasty was performed to restore the innervation. An original technique was developed for identification and monitoring of the functional state of the nerves and muscles — intraoperative visual neuromonitoring (IOVNM). Its concept consists in electric stimulation of the nerves within the surgical field and visual observation of the response muscular contractions. A special ESVM-1 electric stimulator with a set of built-in test programs has been created. The control of the instrument, selection of tests, their launch, visual observation of the reactions and the intraoperative monitoring itself are performed by the operating surgeon. **Results.** The presented technology eliminates

the need for a complex equipment for neurophysiological monitoring and does not require the participation of a specialist in neurophysiology. **Conclusion.** The use of IOVNM during the operation provides an opportunity to assess the functional state of the facial nerve and mimic muscles, to optimize the operation scheme and accelerate its implementation.

Keywords: intraoperative identification, visual monitoring, electrical stimulation, face nerve, face muscles, paralysis, reconstructive neuroplastic.

(For citation: Somova MM, Domanskiy VL. Identification and Visual Monitoring of the Facial Nerve and Muscles State by Multiprogram Electrical Stimulation in the Neuroplastic Reconstructive Operations. *Journal of Clinical Practice.* 2019;10(4):46–52. doi: 10.17816/clinpract18812)

ВВЕДЕНИЕ

Оперативное вмешательство в части тела со сложным анатомо-физиологическим строением, нарушенным вследствие травмы или онкологического процесса, сопряжено с риском дополнительного повреждения нервов уже в ходе операции. При операциях на органах головы и шеи этот риск особенно велик [1, 2]. В качестве страховки используют технологию интраоперационного нейрофизиологического нейромониторинга (ИОНМ) [3–7]. Суть ИОНМ состоит в отведении и непрерывном наблюдении биоэлектрических потенциалов с мышц, сопряженных с нервами в зоне риска. Технология ИОНМ включает и возможность периодической электростимуляции нервов, и наблюдение ответов в сопряженных мышцах. Изменения спонтанных биоэлектрических потенциалов или нарушение связи «электростимуляция – М-ответ» отражают угрозу повреждения. Освоение ИОНМ нуждается в обеспечении двух факторов — приборного и кадрового. Первым является операционный нейромонитор [8], к которому подключают пару стимулирующих электродов и 2–4 пары игольчатых отводящих. Второй фактор — работа в составе операционной бригады электрофизиолога, прошедшего специализацию по технологии ИОНМ [9–11]. На него возлагается слежение за функциональной сохранностью нервов, оценка параметров их биоэлектрических потенциалов и оповещение оперирующего хирурга о возникающих угрозах повреждения.

Классическому ИОНМ присущи некоторые сложности. Прежде всего, это постоянное наличие в зоне операции инвазивных электродов, в сложных условиях — до 10 штук, что затрудняет манипуляции хирургов. Далее — внешние электромагнитные помехи от радиочастотного коагулятора и иной аппаратуры с питанием от электросети. Электромагнитные помехи могут вносить искажения в биоэлектрические потенциалы и приводить к неверным оценкам.

Значительные затраты на приобретение оборудования для ИОНМ, обучение персонала, технические и методические сложности существенно тормозят его внедрение. Однако необходимость использования ИОНМ как в челюстно-лицевой хирургии, так и в иных приложениях побуждает к поиску подходов, менее зависящих от описанных ограничений.

Цель исследований — разработка технологии интраоперационного нейромониторинга, свободной от использования инвазивных электродов в операционном поле, а также практическая оценка ее эффективности в операциях реконструктивной нейропластики.

МАТЕРИАЛЫ И МЕТОДЫ

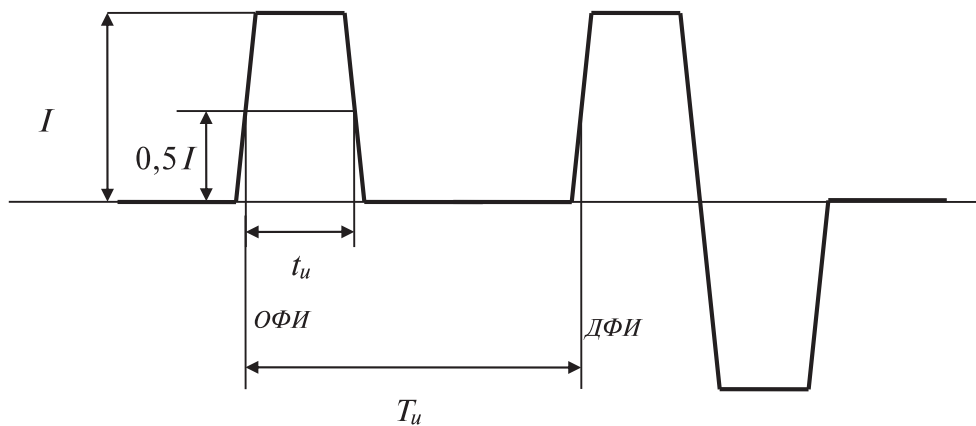
Техническая реализация

На начальном этапе исследований был разработан портативный электростимулятор с автономным электропитанием и графическим дисплеем (рис. 1) [12].

Стимулятор генерирует последовательности одно- и двухфазных импульсов (рис. 2), временные параметры которых (длительность, частота, межимпульсные интервалы) запрограммированы в наборе стимуляционных тестов, а амплитудное значение тока устанавливает пользователь.

Рис. 1. Электростимулятор ЭСВМ-1 для интраоперационного визуального нейромониторинга



Рис. 2. Электростимулятор ЭСВМ-1. Форма и параметры выходных импульсов

Примечание. *ОФИ* — однофазный импульс, *ДФИ* — двухфазный импульс, *I* — амплитуда тока (мА), *t_u* — длительность импульса (мс), *T_u* — период импульса (мс).

Электрические импульсы подаются на нервы с помощью стандартных инструментов — монополярного зонда или биполярного пинцета. Вызываемые электростимуляцией сокращения мускулатуры хирург наблюдает сам, не прибегая к помощи биомеханических датчиков или регистрации биоэлектрических потенциалов [13–16].

МЕТОДЫ

Проведено лечение 120 пациентов (40 мужчин и 80 женщин) с параличом мимической мускулатуры. Выполнено 126 операций. Возраст пациентов — от 9 до 67 лет. Длительность заболевания — от 3 до 18 мес и выше.

В ходе предоперационной подготовки проводили электромиографические исследования для определения уровня повреждения лицевого нерва и степени атрофии мимических мышц.

На предварительном этапе проводили электродиагностику мимических мышц и сопоставляли параметры биоэлектрической активности (БЭА) на обеих сторонах лица.

Основываясь на данных электродиагностики, пациентов разделили на 3 группы: «БЭА в норме»

(1-я группа), «БЭА ниже нормы» (2-я группа) и «БЭА отсутствует» (3-я группа).

В дополнение к исследованиям БЭА уже в ходе операции осуществляли прямую электростимуляцию ствола лицевого нерва и его ветвей, используя тест «Супрамакс» [16]. Тест представляет собой серию двухфазных импульсов с фиксированными длительностью и частотой. Амплитуду тока устанавливает пользователь.

На основе результатов исследований БЭА и тестов электростимуляции корректировали исходный диагноз. Результаты исследований представлены в табл. 1.

В начальной фазе операции, учитывая возможность угнетения моторной реакции мимических мышц под действием миорелаксантов, перед использованием идентификационных тестов проверяли состояние синаптической передачи. Применяли заложенные в программное меню стандартные стимуляционные тесты T1 (Twitch One), TOF (Train of Four), DBS (Double Burst Stimuli) [17–19], стимулируя заведомо интактные нервы.

Убедившись, что глубина блока позволяет получить достоверные результаты, стимулировали ствол и отдельные ветви лицевого нерва, исполь-

Таблица 1

Распределение пациентов по результатам исследований

БЭА мимических мышц	Ответ на тест «Супрамакс»	Скорректированный диагноз	Число пациентов, абс. (%)
Ниже нормы	Есть	Парез	51 (42,5)
Отсутствует	Есть	Парез	10 (8,3)
Отсутствует	Нет	Паралич	59 (49,2)
Общее число пациентов			120 (100)

Примечание. БЭА — биоэлектрическая активность.

Таблица 2

**Распределение пациентов по типу поражения черепно-мозговых нервов
и выбору схемы анастомоза**

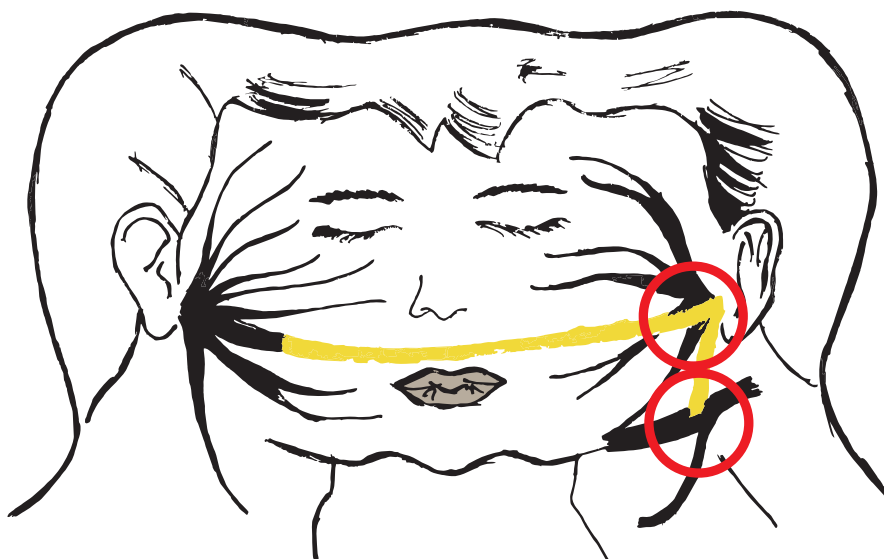Группа	Тип поражения	Тип анастомоза	Число пациентов, абс.
1	VII ЧМН — паралич V ЧМН — парез XII ЧМН — норма	Анастомоз XII–VII ЧМН «конец в бок» (рис. 3–5)	7
2	VII ЧМН — паралич V ЧМН — норма XII ЧМН — норма	Анастомоз VII–V ЧМН «конец в конец» (рис. 6)	63
3	VII ЧМН — парез V ЧМН — парез XII ЧМН — норма	Анастомоз XII–VII ЧМН «бок в бок» (рис. 7)	3
4	VII ЧМН — парез V ЧМН — норма XII ЧМН — норма	Анастомоз VII–V ЧМН «конец в бок» (рис. 8)	47

Примечание. ЧМН — черепно-мозговые нервы.

зую тесты T1, T5 и T50 [16] и визуально оценивая реакцию. Результаты этих тестов служили основой для выбора схемы оперативного вмешательства и способа реиннервации. В зависимости от типа поражения черепно-мозговых нервов (ЧМН) выбирали схему анастомоза (табл. 2; рис. 3–8).

В группе 1 у 7 пациентов тестирование по технологии ИОВМ выявило полную потерю возбудимости в VII ЧМН и ее частичное снижение в V ЧМН. Отсюда следовала безальтернативная схема реиннервации «конец в бок» с подъязычным нервом.

Рис. 3. Общая схема операции периферической нейропластики VII–XII–VII пар черепно-мозговых нервов «конец в бок»



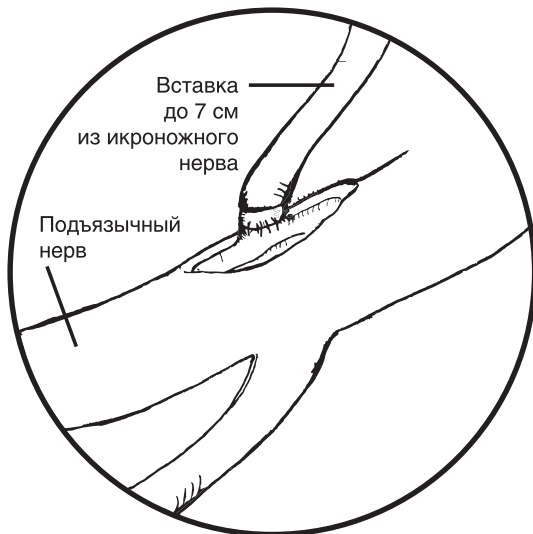Примечание. Аутовставка из икроножного нерва показана жёлтым цветом. Области микрохирургического формирования анастомозов обведены красным.

В качестве вставок использовали сегменты икроножного или большого ушного нервов (рис. 3–5).

У 63 пациентов группы 2 тесты «Порог» и «Супрамакс» подтвердили глубокие парезы лицевого нерва и выявили нормальные ответы V ЧМН. Операции были выполнены по схеме «анастомоз VII–V ЧМН «конец в конец» (рис. 6) с использованием жевательной ветви тройничного нерва.

У пациентов группы 3 эти же тесты выявили парезы как V ЧМН, так и VII ЧМН, а также частичную атрофию мимических и жевательных мышц.

Рис. 4. Формирование анастомоза «конец в бок» с подъязычным нервом



Исходя из этих результатов, была выбрана схема «Анастомоз XII–VII ЧМН «бок в бок» (рис. 7).

В группе 4 на предварительном этапе у 37 пациентов из 47 отмечено ослабление биоэлектрических потенциалов, а у 10 пациентов этой группы зарегистрировать биоэлектрические потенциалы не удалось совсем. При этом тест «Супрамакс» вызывал видимые сокращения мимических мышц, т.е. демонстрировал, что возбудимость части волокон лицевого нерва не утрачена. Следовательно, возможно создание анастомоза VII–V ЧМН по типу «конец в бок» (рис. 8) без пересечения ствола лицевого нерва и сохранения связи анастомоза с ядром лицевого нерва.

Опираясь на результаты этих тестов, выбирали схему оперативного вмешательства и способа

Рис. 5. Формирование анастомоза «конец в бок» с лицевым нервом

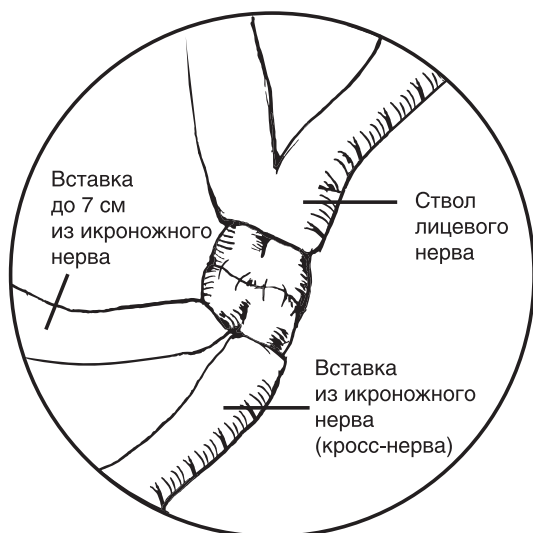


Рис. 7. Формирование анастомоза «бок в бок» подъязычного нерва с лицевым

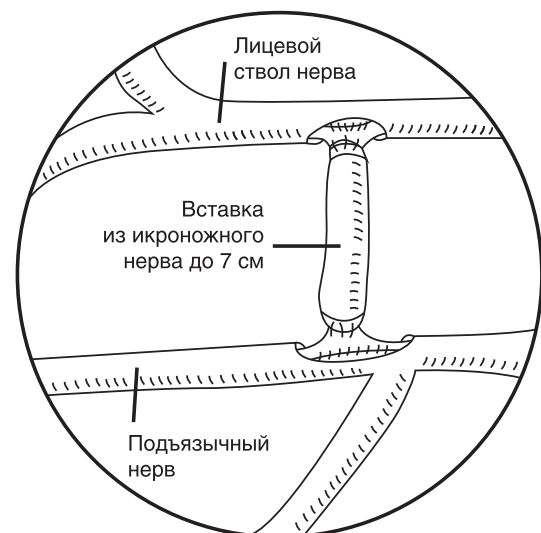


Рис. 6. Формирование анастомоза «конец в конец» жевательного нерва с лицевым

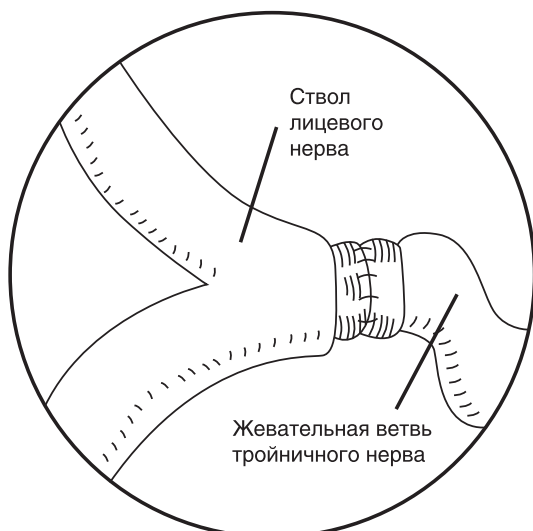
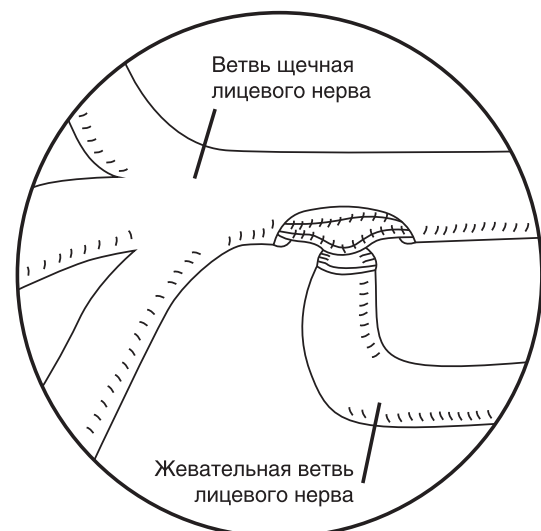


Рис. 8. Формирование анастомоза «конец в бок» жевательного нерва с лицевым



реиннервации. В зависимости от типа поражения ЧМН выбирали тип анастомоза (см. табл. 2). Использование ИОВМ позволяло уточнять конфигурацию и зону анастомоза, оперативно контролировать результат реконструкции прямо по ходу операции, сокращать ее продолжительность.

РЕЗУЛЬТАТЫ И ОБСУЖДЕНИЕ

Применение технологии ИОВМ на всем этапе оперативного вмешательства существенно повышает достоверность оценки состояния оперируемых нервов и обоснованность выбора схемы реиннервации.

В постоперационном периоде отмечены следующие изменения.

В группе 1 у всех 7 пациентов в течение последующих 2–3 мес реиннервированные мышцы стали сокращаться содружественно мышцам донорской зоны. Затем в период от 3 до 6 мес стали проявляться и постепенно нарастать произвольные движения. Это явление косвенно подтверждает данные исследований [20, 21] о положительном влиянии формирующегося антидромного потока импульсов на процесс активной реиннервации.

В группе 2 у всех пациентов, которым был выполнен анастомоз (см. рис. 6), также сначала формировались содружественные сокращения мышц обеих сторон лица, а затем в период от 6 до 12 мес стали проявляться и произвольные симметричные движения.

У пациентов группы 3 в течение полугода при движениях языка возникали и сокращения реиннервированных мимических мышц. Спустя 1–2 года движения мимических мышц постепенно утратили содружественность с языком и обрели произвольность.

В группе 4 наблюдалась наиболее быстрая динамика восстановления мимики. Первые содружественные движения появились через 2–4 мес, к 12-му мес у 40 пациентов из 47 движения приобрели синхронный и симметричный характер.

ЗАКЛЮЧЕНИЕ

Использование электростимуляционной технологии интраоперационной идентификации и визуального мониторинга функционального состояния нервов и мышц челюстно-лицевой области позволяет уточнить степень сохранения возбудимости ветвей лицевого нерва и выбрать оптимальную схему реиннервации.

Полученные результаты подтверждают эффективность разработанной технологии ИОВМ и целесообразность ее применения. Они же открывают перспективы ее дальнейшего развития как в части методики, так и в создании аппаратно-программных средств ее поддержки.

БЛАГОДАРНОСТИ

Авторы выражают признательность за руководство и помощь в работе научному руководителю отдела разработки высокотехнологичных методов реконструктивной челюстно-лицевой хирургии ФГБУ «Центральный научно-исследовательский институт стоматологии и челюстно-лицевой хирургии» (ЦНИИС и ЧЛХ) Александру Ивановичу Неробееву.

ИСТОЧНИК ФИНАНСИРОВАНИЯ

Исследование и публикация статьи осуществлены на личные средства авторского коллектива.

КОНФЛИКТ ИНТЕРЕСОВ

Авторы декларируют отсутствие конфликта интересов.

УЧАСТИЕ АВТОРОВ

М.М. Сомова разработала схемы анастомозов и выполнила операции с применением этих схем. В.Л. Доманский определил параметры электрических стимулов и разработал структуру стимуляционных тестов.

Авторы внесли существенный вклад в проведение исследования и подготовку статьи, прочли и одобрили финальную версию до публикации.

СПИСОК ЛИТЕРАТУРЫ

1. Dralle H, Sekulla C, Haerting J, et al. Risk factors of paralysis and functional outcome after recurrent laryngeal nerve monitoring in thyroid surgery. *Surgery*. 2004;136(6):1310–1322. doi: 10.1016/j.surg.2004.07.018.
2. Румянцев П. О. Интраоперационный нейромониторинг как метод функциональной визуализации двигательных нервов // *Опухоли головы и шеи*. — 2012. — №4. — С. 49–53. [Rumyantsev PO. Intraoperative neuromonitoring as a method of motor nerves functional visualization. *Head and neck tumors*. 2012;(4):49–53. (In Russ.)]
3. Hammerschlag PE, Cohen NL. Intraoperative monitoring of facial nerve function in cerebellopontine angle surgery. *Otolaryngol Head Neck Surg*. 1990;103(5 Pt 1):681–684. doi: 10.1177/01945989010300502.
4. Yingling CD, Gardi JN. Intraoperative monitoring of facial and cochlear nerves during acoustic neuroma surgery. *Neurosurg Clin N Am*. 2008;19(2):289–315, vii. doi: 10.1016/j.nec.2008.02.011.
5. Щекутьев Г.А., Коновалов А.Н., Лукьянов В.И., и др. Идентификация и слежение за состоянием лицевого нерва во время удаления опухолей мостомозжечкового угла. *Вопросы нейрохирургии им. Н.Н. Бурденко*. — 1998. — №3. — С. 19–24.

[Shchekut'yev GA, Konovalov AN, Luk'yanov VI, et al. Identifikatsiya i slezheniye za sostoyaniyem litsevogo nerva vo vremya udaleniya opukholey mostomozzhechkovogo ugla. *Zh Vopr Neurokhir Im NN Burdenko*. 1998;(3):19–24. (In Russ.)]

6. Александров И. Н. Интраоперационный мониторинг лицевого нерва в хирургии среднего уха // *Российская оториноларингология*. — 2005. — №1. — С. 16–19. [Aleksandrov IN. Intraoperatsionnyu monitoring litsevogo nerva v khirurgii srednego ukha. *Russian otorhinolaryngology*. 2005;(1):16–19. (In Russ.)]

7. O'Malley MR, Moore BA, Haynes DS. *Neurophysiologic intraoperative monitoring*. In: Bailey BJ, Johnson JT, eds. Head and neck surgery. Otolaryngology. Philadelphia, PA: Lippincott Williams&Wilkins; 2006. P. 1943–1960.

8. Черкаев В.А., Щекутьев Г.А., Огурцова А.А., и др. Интраоперационная идентификация глазодвигательного, блокового и отводящего нервов в хирургии инфильтративных краниоорбитальных опухолей (новая методика) // *Вопросы нейрохирургии им. Н.Н. Бурденко*. — 2010. — №3. — С. 31–37. [Cherekaev VA, Schekutiev GA, Ogurtsova AA, et al. Intraoperative identification of oculomotor, trochlear and abducent nerves in surgery of invasive cranioorbital tumors (new technique). *Zh Vopr Neurokhir Im NN Burdenko*. 2010;(3):31–37. (In Russ.)]

9. Kutz JW, Meyers AD. Facial nerve monitors, MedScape (online), June 3, 2014.

10. Benecke JE, Calder HB, Chadwick G. Facial nerve monitoring during acoustic neuroma removal. *Laryngoscope*. 1987;97(6):697–700. doi: 10.1288/00005537-198706000-00009.

11. Гоман П.Г. Хирургическая тактика и техника сохранения лицевого нерва в хирургии невриноме VIII нерва: Автореф. дис. ... канд. мед. наук. — СПб.: РНХИ им. А.Л. Поленова, 2004. — С. 39. [Goman P.G. Khirurgicheskaya taktika i tekhnika sokhraneniya litsevogo nerva v khirurgii nevrinome VIII nerva. [dissertation abstract] Saint Petersburg: RNHI im. A.L. Polenova; 2004. 39 p. (In Russ.)]. Доступно по: <http://www.dissercat.com/content/khirurgicheskaya-taktika-i-tekhnika-sokhraneniya-litsevogo-nerva-v-khirurgii-nevrinome-viii-n#ixzz4XFR8KY8L>. Ссылка активна на 27.07.2019.

12. Доманский В.Л., Собакин И.А., Кошелев С.М., и др. *Новый прибор и технология электростимуляционного нейромониторинга в реконструктивной хирургии* / VI Троицкая конференция «Медицинская физика и инновации в медицине» (ТКМФ-6) 2–6 июня 2014: сб. мат. — М., 2014. — С. 95. [Domanskiy VL, Sobakin IA, Koshelev SM, et al. *Novyy pribor i tekhnologiya elektrostimulyatsionnogo neyromonitoringa v rekonstruktivnoy khirurgii*. (Conference proceedings) VI Troitskaya konferentsiya

«Meditsinskaya fizika i innovatsii v meditsine» (ТКМФ-6); 2014 June 2–6; Moscow; 2014. P. 95. (In Russ.)]

13. Неробеев А.И., Доманский В.Л., Сомова М.М., и др. Реконструктивно-восстановительная хирургия лицевого нерва // *Онкохирургия*. — 2014. — №6. — С. 72–73. [Nerobeev AI, Domanskiy VL, Somova MM, et al. Reconstructive surgery of the facial nerve. *Onkhirurgiya*. 2014;(6):72–73. (In Russ.)]

14. Nerobeev A, Somova M, Domanskiy V, et al. *A new technological approach to face nerve surgery*. Proc. of the XXII Congress of the European Association for Cranio-Maxillo-Facial Surgery; 2014 September 23–26. Prague, Czechia; 2014. 825 p.

15. Неробеев А.И., Малаховская В.И., Сомова М.М., и др. *Технология интраоперационной нейронавигации и мониторинга при оперативных вмешательствах на лице и шее*. В сб. материалов V Нац. конгр. «Пластич. хир., эстетич. мед. и косметология»; 1–3 декабря 2016. — М., 2016. — С. 84–85. [Nerobeev AI, Malakhovskaya VI, Somova MM, et al. *Tekhnologiya intraoperatsionnoy neyronavigatsii i monitoringa pri operativnykh vmeshatel'stvakh na litse i sheye*. In: Collection of materials V Nats. kongr. "Plastich. khir., estetch. med. i kosmetologiya"; 2016 December 1–3. Moscow; 2016. pp. 84–85. (In Russ.)]

16. Доманский В.Л., Собакин И.А., Кошелев С.М. Электростимулятор для интраоперационной верификации и мониторинга лицевого нерва и мимических мышц // *Медицинская техника*. — 2017. — №1. — С. 5–8. [Domanskiy VL, Sobakin IA. An electric stimulator for intraoperative verification and monitoring of the state of the facial nerve and the muscles of expression. *Biomedical Engineering*. 2017;51(1): 6–10. (In Russ.)]

17. Lennon R.L, Hosking MP, Daube J, Welna JO. Effect of partial neuromuscular blockade on intraoperative electromyography in patients undergoing resection of acoustic neuromas. *Anesth Analg*. 1992;75(5):729–733. doi: 10.1213/00000539-199211000-00013.

18. Cai YR, Xu J, Chen LH, Chi FL. Electromyographic monitoring of facial nerve under different levels of neuromuscular blockade during middle ear microsurgery. *Chin Med J (Engl)*. 2009;122(3):311–314.

19. Choe WJ, Kim JH, Park SY, Kim J. Electromyographic response of facial nerve stimulation under different levels of neuromuscular blockade during middle-ear surgery. *J Int Med Res*. 2013;41(3):762–770. doi: 10.1177/0300060513484435.

20. Chan KM, Curran MW, Gordon T. The use of brief post-surgical low frequency electrical stimulation to enhance nerve regeneration in clinical practice. *J Physiol*. 2016;594(13):3553–3559. doi: 10.1113/JP270892.

21. Willand MP, Nguyen MA, Borschel GH, Gordon T. Electrical stimulation to promote peripheral nerve regeneration. *Neurorehabil Neural Repair*. 2016;30(5):490–496. doi: 10.1177/1545968315604399.

КОНТАКТНАЯ ИНФОРМАЦИЯ

Сомова Марина Михайловна

младший научный сотрудник Центрального научно-исследовательского института стоматологии и челюстно-лицевой хирургии;

адрес: 119021, Москва, ул. Тимура Фрунзе, д. 16, e-mail: somplast@mail.ru,

ORCID: <https://orcid.org/0000-0002-4221-0677>

Доманский Валерий Львович

к. биол. н., ведущий науч. сотр. ФГБУН «Научно-технологический центр уникального приборостроения РАН» (НТЦ УП РАН);

e-mail: domanski@ntcup.ru, SPIN-код: 7984-5484, ORCID: <https://orcid.org/0000-0002-3931-1418>