

РЕНТГЕНЭНДОВАСКУЛЯРНЫЕ ВМЕШАТЕЛЬСТВА В ЛЕЧЕНИИ БОЛЬНЫХ С МЕТАСТАЗАМИ КОЛОРЕКТАЛЬНОГО РАКА В ПЕЧЕНИ ПОСЛЕ ПРЕКРАЩЕНИЯ СИСТЕМНОЙ ХИМИОТЕРАПИИ

О.Ю. Стукалова¹, А.А. Поликарпов², Р.В. Ищенко³, З.Х. Шугушев^{1, 4}

¹ Центральная клиническая больница «РЖД-Медицина», Москва, Российская Федерация

² Российский научный центр радиологии и хирургических технологий имени академика А.М. Гранова, Санкт-Петербург, Российская Федерация

³ Московский государственный университет имени М.В. Ломоносова, Москва, Российская Федерация

⁴ Российский университет дружбы народов, Москва, Российская Федерация

Обоснование. В настоящее время проблема лечения распространенных форм колоректального рака не теряет своей актуальности ввиду постоянного роста заболеваемости. Системная химиотерапия является основным методом лечения больных с нерезектабельными метастазами в печень. Однако большую проблему в современной онкологии представляет вопрос дальнейшей лечебной тактики пациентов с химиорезистентными метастазами. **Цель исследования** — оценить значимость регионарной химиотерапии в лечении больных колоректальным раком с химиорезистентными метастазами в печени. **Методы.** В ФГБУ «Российский научный центр радиологии и хирургических технологий имени академика А.М. Гранова» и ЦКБ «РЖД-Медицина» были пролечены 36 пациентов с нерезектабельными метастазами колоректального рака в печени. Всем пациентам проведение системной химиотерапии было признано нецелесообразным в связи с развитием химиорезистентности или высокой степени токсичности. Пациентам проводилась регионарная химиотерапия — химиоинфузия и/или химиоэмболизация печеночной артерии. **Результаты.** Оценка результатов лечения выполнялась при помощи шкалы RECIST 1.1. Через 6 мес у 1 (2,8%) больного получен частичный ответ, у 29 (80,5%) пациентов диагностирована стабилизация, у 6 (16,7%) — прогрессирование. Через один год наблюдения у 21 (58,3%) пациента выявлена стабилизация опухолевого процесса, у 15 (41,7%) — прогрессия. В сроки наблюдения до одного года в 2 (5,6%) случаях зафиксирован летальный исход на фоне системного прогрессирования онкологического заболевания. Годичная выживаемость пациентов составила 83,3%, общая выживаемость — 22 мес. **Заключение.** Применение методов интервенционной радиологии показало свою эффективность у больных с нерезектабельными химиорезистентными метастазами колоректального рака в печень.

Ключевые слова: колоректальный рак; рак толстой кишки; химиоэмболизация; эмболизация печеночной артерии; метастазы печени.

Для цитирования: Стукалова О.Ю., Поликарпов А.А., Ищенко Р.В., Шугушев З.Х. Рентгенэндоваскулярные вмешательства в лечении больных с метастазами колоректального рака в печени после прекращения системной химиотерапии. *Клиническая практика*. 2022;13(2):59–65. doi: <https://doi.org/10.17816/clinpract108552>

Поступила 05.06.2022

Принята 10.06.2022

Опубликована 20.06.2022

ОБОСНОВАНИЕ

На сегодняшний день колоректальный рак продолжает занимать лидирующую позицию среди онкологической заболеваемости [1–3]. Несмотря на совершенствование диагностики, внедрение скрининговых программ, оптимизацию методов амбулаторной диагностики для раннего выявления опухолей толстой кишки, заболеваемость колоректальным раком продолжает неуклонно расти. Общеизвестно, что главной причиной смерти больных

злокачественными опухолями толстой кишки является диссеминация опухолевого процесса, которая в 20–60% случаев проявляется метастатическим поражением печени [4]. Методом выбора лечения таких больных служит резекция печени, однако только в 10–30% метастазы в печени являются радикально (R0) резектабельными [5].

Современные режимы и схемы химиотерапии в сочетании с индивидуализацией лечения, основанной на молекулярном типе колоректального

X-RAY-ENDOVASCULAR INTERVENTIONS IN THE TREATMENT OF PATIENTS WITH LIVER METASTASES OF COLORECTAL CANCER AFTER THE TERMINATION OF SYSTEMIC CHEMOTHERAPY

O.Yu. Stukalova¹, A.A. Polikarpov², R.V. Ishchenko³, Z.Kh. Shugushev^{1, 4}

¹ Central Clinical Hospital «RZD-Medicine», Moscow, Russian Federation

² Granov Russian Research Center of Radiology and Surgical Technologies, Saint Petersburg, Russian Federation

³ Lomonosov Moscow State University, Moscow, Russian Federation

⁴ Peoples' Friendship University of Russia, Moscow, Russian Federation

Background: At present, the problem of treating common forms of colorectal cancer does not lose its relevance due to the increase in its incidence. Systemic chemotherapy is the main line of treatment for patients with unresectable liver metastases. However, a significant problem of modern oncology is the further treatment tactics for patients with chemoresistant metastases. **Aims:** to improve the treatment results for patients with chemoresistant liver metastases of colorectal cancer. **Method:** 36 patients with unresectable liver metastases of colorectal cancer were treated at the Granov Russian Research Center of Radiology and Surgical Technologies and the «RZD-Medicine» Central Clinical Hospital. For all the patients, systemic chemotherapy was considered unreasonable due to the development of chemoresistance or a high degree of toxicity. The patients underwent regional chemotherapy — chemoinfusion and/or chemoembolization of the hepatic artery. **Results:** The treatment evaluation was performed using the RECIST 1.1 scale. After 6 months, a partial response was reached in 1 patient (2.8%), stabilization was observed in 29 (80.5%) patients, and 6 patients (16.7%) had the disease progression. In 2 (5.6%) cases, a lethal outcome was observed against the background of the systemic progression of the oncological disease. One year later, stabilization of the malignant process was detected in 21 (58.3%) cases, progression was detected in 15 (41.7%) cases. A one-year survival of patients was 83.3%, the overall survival — 22 months. **Conclusion:** The use of interventional radiology methods has shown its effectiveness in patients with unresectable chemoresistant liver metastases of colorectal cancer.

Keywords: colorectal cancer; colon cancer; chemoembolization; hepatic artery embolization; liver metastases.

For citation: Stukalova OYu, Polikarpov AA, Ishchenko RV, Shugushev ZKh. X-ray-endovascular interventions in the treatment of patients with liver metastases of colorectal cancer after the termination of systemic chemotherapy. *Journal of Clinical Practice*. 2022;13(2):59–65. doi: <https://doi.org/10.17816/clinpract108552>

Submitted 05.06.2022

Revised 10.06.2022

Published 20.06.2022

рака, позволяют добиться выживаемости больных до 18–22 мес [6, 7]. У больных на фоне системной химиотерапии помимо лечебного воздействия нередко развиваются токсические осложнения различной степени тяжести или химиорезистентность [8], в связи с чем клиницистам приходится прерывать специфическое противоопухолевое лечение или редуцировать дозы химиопрепаратов. Без специального противоопухолевого лечения продолжительность жизни больных колоректальным раком с метастатическим поражением печени не превышает 12 мес [9]. В подобных случаях применение регионарных методов лечения остается единственным способом продления жизни больным. По данным многочисленных исследований,

подключение методов интервенционной хирургии к системной химиотерапии у больных с химиорезистентными метастазами печени позволяет получить ответ в 65–88% случаев и увеличить медиану продолжительности жизни до 25–33 мес [10, 11].

Цель исследования — оценить значимость регионарной химиотерапии в лечении больных колоректальным раком с химиорезистентными метастазами.

МЕТОДЫ

Дизайн исследования

Ретроспективное исследование медицинской документации 36 пролеченных пациентов с нерезектабельными химиорезистентными колоректальными метастазами в печень.

Критерии соответствия

В исследование включены данные пациентов с морфологически подтвержденным колоректальным раком с нерезектабельными метастазами в печень после прекращения системной химиотерапии ввиду развития резистентности или высокой степени токсичности.

Условия проведения

Исследование выполнено на базах Российского научного центра радиологии и хирургических технологий имени академика А.М. Гранова (Санкт-Петербург) и ЦКБ «РЖД-Медицина» (Москва).

Продолжительность исследования

Продолжительность исследования — 10 лет (с 2012 по 2022 г.).

Описание медицинского вмешательства

После установления факта химиорезистентности или развития химиотоксичности тяжелой степени пациентов направляли на регионарную химиотерапию (РХТ). Всем больным выполнялась диагностическая ангиография бедренным доступом по Сельдингеру. Во время ангиографии определяли строение артериального печеночного русла, проходимость воротной вены, локализацию и степень метастатического поражения, тип опухолевой васкуляризации; производили оценку возможности проведения селективного локального лечения. При гиповаскулярных очагах и типичной артериальной анатомии пациентам проводилась химиоинфузия печеночной артерии (ХИПА), при выявлении гипervasкулярных очагов — масляная химиоэмболизация печеночной артерии (МХЭПА) или химиоэмболизация насыщенными микросферами (ХЭПА), при вариантной анатомии с несколькими питающими опухоль артериями — комбинация МХЭПА+ХИПА. В качестве цитостатика использовались следующие препараты: митомицин С (резервный препарат), иринотекан, оксалиплатин, 5-фторурацил.

Исходы исследования

Первичной конечной точкой исследования является оценка эффективности проведенного лечения, которая выражается в общей выживаемости больных на фоне проведения регионарной химиотерапии.

Методы регистрации исходов

Динамическая оценка проводимого лечения — по шкале RECIST 1.1 (Response Evaluation Criteria

in Solid Tumors), оценка соматического состояния пациентов — по шкале ECOG (Eastern Cooperative Oncology Group).

Этическая экспертиза

Этическая экспертиза не проводилась. Все пациенты подписали добровольное информированное согласие на медицинское вмешательство. Каждый клинический случай обсуждался на онкологическом консилиуме.

Статистический анализ

Размер выборки предварительно не рассчитывался. Анализ результатов исследования проводился путем выражения абсолютных величин, а также процентных показателей по отношению к выборке.

РЕЗУЛЬТАТЫ

Объекты (участники) исследования

В исследование включены ретроспективные данные о 36 пролеченных пациентах с нерезектабельными колоректальными метастазами в печень после проведения системной химиотерапии. Возраст больных составил от 40 до 76 лет, из них мужчин — 21 (58,3%), женщин — 15 (41,7%). На первом этапе комплексного лечения всем пациентам выполнено оперативное вмешательство, направленное на удаление первичной опухоли (табл. 1).

У всех больных опухоль имела строение аденокарциномы низкой степени злокачественности (G2). Согласно стадированию TNM¹, больные были распределены следующим образом: стадия T3 диагностирована у 28 (77,8%), T4 — у 8 (22,2%). В 22 (61,1%) случаях диагностированы синхронные, а в 14 (38,9%) — метакронные метастазы в печень. У пациентов с изначальной стадией M0 медиана от резекции толстой кишки до прогрессирования (появление метастазов в печени) составила 16,2 мес. Метастазы печени колоректального рака морфологически подтверждены с помощью чрескожной аспирационной биопсии в 19 (52,8%) случаях и щипковой интраоперационной биопсии — в 17 (47,2%). Метастазы в печени во всех случаях были нерезектабельными ввиду распространенного билобарного поражения или в связи с сосудистой инвазией.

¹ Стадирование по системе TNM (8-я редакция, 2017). Режим доступа: <https://sudact.ru/law/klinicheskie-rekomendatsii-rak-pecheni-gepatotselliuliarnyi-utv-minzdravom/klinicheskie-rekomendatsii/1.5-klassifikatsiia-zabolevaniia-ili-sostoianiiia/1.5.2/stadirovanie-po-sisteme-tnm-8-i/>. Дата обращения: 12.04.2022.

Таблица 1 / Table 1

**Первый этап комплексного лечения: удаление первичной опухоли /
The first stage of complex treatment: removal of the primary tumor**

Объем оперативного вмешательства	Число больных, <i>n</i>
Левосторонняя гемиколэктомия	6
Резекция сигмовидной кишки	9
Операция Гартмана	10
Передняя резекция прямой кишки	10
Брюшно-промежностная экстирпация прямой кишки	1

Таблица 2 / Table 2

**Второй этап комплексного лечения: системная химиотерапия /
The second stage of complex treatment: systemic chemotherapy**

Схема химиотерапии	Первая линия		Вторая линия	
	Число больных, абс. (%)	Среднее кол-во курсов	Число больных, абс. (%)	Среднее кол-во курсов
FOLFOX	21 (58,3)	5,9±3,0	-	-
XELOX	12 (33,3)	5,1±2,4	-	-
FOLFIRI	-	-	23 (63,9)	5,7±3,1
XELIRI	-	-	5 (13,9)	7,4±5,5
Мейо	2 (5,6)	3±1,4	-	-
Капецитабин	-	-	6 (16,7)	5,8±3,3
Иринотекан	-	-	2 (5,5)	4±0
DeGramount	1 (2,8)	8±0	-	-

На втором этапе комплексного лечения всем пациентам проведено не менее двух линий системной химиотерапии (2,2±0,5) по стандартным схемам (табл. 2), из них на фоне бевацизума — 14 (38,9%) больным. Несмотря на проводимое лечение, зафиксировано прогрессирование опухолевого процесса в 27 (75,0%) случаях, а у 9 (25,0%) больных диагностировано развитие токсических осложнений 3–4-й степени, в связи с чем системная химиотерапия была официально прервана во всех случаях. Таким образом, продолжительность системной химиотерапии составила 6 (7,9±5,5) курсов.

Всем пациентам с целью динамической оценки эффективности проведенного лечения выполняли компьютерную/магнитно-резонансную томографию органов брюшной полости с внутривенным контрастированием 1 раз в 2–3 мес. Перед каждым курсом регионарного лечения оценивали уровень печеночных ферментов, значение онкомаркеров (РЭА, СА 19-9). Для объективной оценки эффективности проведенного лечения использовали шкалы RECIST 1.1, для оценки общего соматического состояния пациентов — критерии шкалы ECOG. Ди-

намическая оценка проводилась до начала лечения химиорезистентных метастазов и каждые последующие 6 мес.

Всего проведено 195 циклов РХТ — от 1 до 14 (5,4±3,6).

ХИПА выполнена 10 (27,8%) больным, в среднем 5,8±4,2 курса; МХЭПА — 8 (22,2%), в среднем 7,4±4,2 процедуры; ХЭПА — 6 (16,7%); МХЭПА+ХИПА — 12 (33,3%), в среднем 5,2±2,8 курсов. Эффективность проводимого лечения по шкале RECIST 1.1 оценивали через 1 мес, 3 мес, 6 мес и 1 год.

Основные результаты исследования

Через 1 мес ни у одного пациента не получено полного ответа, у 3 (8,3%) получен частичный ответ, стабилизация опухолевого процесса диагностирована у 24 (66,7%), прогрессирование — у 9 (25%).

Через 6 мес у 1 (2,8%) больного получен частичный ответ, у 29 (80,5%) диагностирована стабилизация, у 6 (16,7%) — прогрессирование.

Через 1 год в 21 (58,3%) случае выявлена стабилизация опухолевого процесса, в 15 (41,7%) случаев выявлена прогрессия. В сроки до 1 года

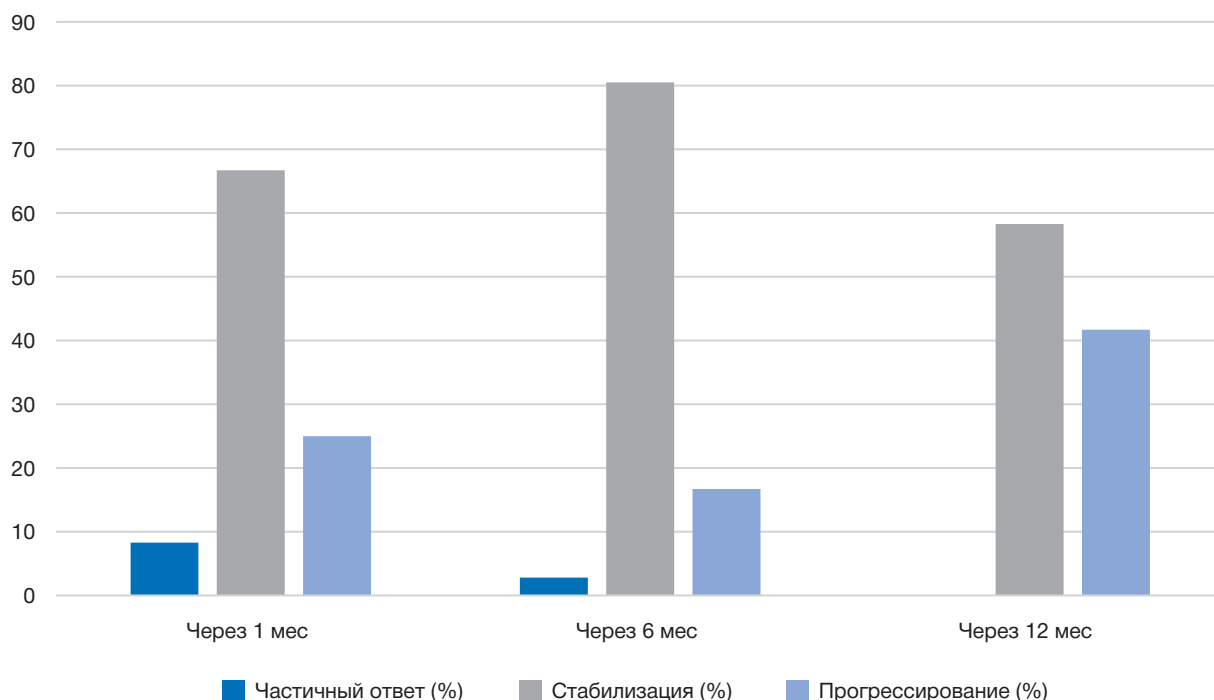


Рис. 1. Эффективность регионарного лечения согласно критериям RECIST 1.1.

Fig. 1. Regional treatment performance according to RECIST 1.1 criteria.

в 2 (5,6%) случаях на фоне системного прогрессирования онкологического заболевания зафиксирован летальный исход. На фоне диссеминации опухолевого процесса в течение 12 мес выявлено 6 (16,7%) случаев летального исхода (рис. 1).

У всех пациентов осуществлялся контроль за показателями онкомаркеров РЭА и СА 19-9. При выявлении частичного ответа на проведенное лечение отмечалось уменьшение показателей онкомаркеров не менее чем на 40%. При диагностировании стабилизации значения онкомаркеров оставались неизменными или уменьшались не более чем на 40%. При выявлении прогрессирования значение уровня онкомаркеров увеличивалось более чем на 100%.

Средняя продолжительность жизни умерших пациентов от начала проведения РХТ составила 11 мес ($10,5 \pm 1,4$). Годичная выживаемость — 83,3%. За все время наблюдения выявлено, что средняя продолжительность жизни всех пациентов составила 22 мес ($22,8 \pm 13,6$), общая трехлетняя выживаемость — 22,2%.

Нежелательные явления

Выраженных явлений системной токсичности не выявлено. При анализе лабораторных показателей на вторые сутки после регионарного лечения

в 13 (6,7%) случаях отмечено повышение активности аспартат- и аланинаминотрансфераз (максимально до 148 и 268 Ед/л соответственно). После 22 (11,3%) циклов ХЭПА у пациентов наблюдалось развитие постэмболизационного синдрома в виде субфебрильной гипертермии, болевого синдрома умеренной интенсивности и в 5 (2,6%) случаях — тошноты. Все проявления постэмболизационного синдрома полностью купировались консервативно в течение двух дней. У одного пациента выявлена нецелевая эмболизация пузырной артерии во время первого цикла химиоэмболизации, что привело к развитию острого холецистита и потребовало проведения холецистэктомии.

ОБСУЖДЕНИЕ

Печень является основным органом метастазирования при колоректальном раке, а ее метастатическое поражение — одной из основных причин летального исхода пациентов. Существует обширная когорта пациентов с нерезектабельными колоректальными метастазами в печень, у которых на фоне системной противоопухолевой терапии развивается химиорезистентность или высокая степень токсичности. Лечение таких пациентов сводится к таргетной или симптоматической терапии. При таких

условиях продолжительность жизни больных не превышает 12 мес.

Несмотря на большой и успешный опыт применения рентгенэндоваскулярных методов в лечении больных с колоректальными метастазами в печень, дискуссионным остается вопрос о применении РХТ у пациентов с химиорезистентными метастазами. В научной литературе имеются единичные публикации, освещающие данный вопрос. В 2016 г. группа ученых во главе с N. Bhutiani [12] пришла к заключению, что отсутствие эффекта на предшествующую системную химиотерапию не влияет на безопасность и высокую эффективность РХТ. Имеются сообщения по общей выживаемости 15 мес среди больных с химиорезистентными метастазами при применении ХЭПА [13]. В России вопрос о лечении данной когорты больных изучала группа докторов Российского научного центра радиологии и хирургических технологий имени академика А.М. Гранова во главе с А.А. Поликарповым. По данным проводимых исследований, медиана безрецидивной выживаемости от начала регионарной терапии составила 11,7 мес [14].

Применение методов РХТ в лечении больных колоректальным раком с нерезектабельными метастазами в печени позволяет минимизировать системное действие цитостатика, в связи с чем регионарные методы лечения рекомендованы больным с токсическими осложнениями и химиорезистентностью, развившейся на фоне системной химиотерапии.

ЗАКЛЮЧЕНИЕ

Результаты настоящего исследования отражают высокую значимость применения РХТ в лечении больных колоректальным раком с химиорезистентными метастазами в печень. Всем пациентам, включенным в исследование, была прервана системная химиотерапия в связи с развитием химиорезистентности или высокой степени токсичности. В дальнейшем пациентам была проведена РХТ, что позволило достигнуть стабилизации опухолевого процесса в 58,3% случаев через 1 год, увеличить продолжительность жизни до 22 мес от начала РХТ.

Применение химиоэмболизации и химиоинфузии у пациентов с химиорезистентными метастазами позволяет продлить общую выживаемость пациентов. Этот подход не уступает по своей эффективности традиционной системной химиотерапии благодаря локальному воздействию и минимизации печеночной и системной токсичности.

ДОПОЛНИТЕЛЬНАЯ ИНФОРМАЦИЯ

Вклад авторов. О.Ю. Стукалова — лечение пациентов и проведение манипуляций, концепция и дизайн исследования, сбор и обработка материала, статистическая обработка данных, написание текста; А.А. Поликарпов, Р.В. Ищенко — лечение пациентов и проведение операций, редактирование, утверждение окончательного варианта статьи; З.Х. Шугушев — проведение операций, редактирование статьи. Все авторы подтверждают соответствие своего авторства международным критериям ICMJE (все авторы внесли существенный вклад в разработку концепции, проведение исследования и подготовку статьи, прочли и одобрили финальную версию перед публикацией).

Authors' contribution. O.Yu. Stukalova — treatment of patients and manipulations, concept and design of the study, collection and processing of material, statistical data processing, text writing; A.A. Polikarpov, R.V. Ishchenko — treatment of patients and manipulations, editing, approval of the final version of the article; Z.Kh. Shugushev — manipulation, editing the article. The authors made a substantial contribution to the conception of the work, acquisition, analysis, interpretation of data for the work, drafting and revising the work, final approval of the version to be published and agree to be accountable for all aspects of the work.

Источник финансирования. Исследование и публикация статьи осуществлены на личные средства авторского коллектива.

Funding source. The research and publication of the article was carried out at the personal expense of the team of authors.

Конфликт интересов. Авторы данной статьи подтвердили отсутствие конфликта интересов, о котором необходимо сообщить.

Competing interests. The authors of this article have confirmed that there is no conflict of interest to report.

ЛИТЕРАТУРА / REFERENCES

- Куликовский В.Ф., Олейник Н.В., Солошенко А.В., и др. Результаты хирургического лечения больных с метастазами колоректального рака в печени // *Колопроктология*. 2016. № S1. С. 65–66. [Kulikovskiy VF, Oleinik NV, Soloshenko AV, et al. Results of surgical treatment of patients with metastases of colorectal cancer in the liver. *Coloproctology*. 2016;(S1): 65–66. (In Russ).]
- Состояние онкологической помощи населению России в 2018 году / под ред. А.Д. Каприна, В.В. Старинского, Г.В. Петровой. Москва, 2019. С. 76–79. [The state of oncological care to the population of Russia in 2018. Ed. By A.D. Kaprin, V.V. Starinsky, G.V. Petrova. Moscow; 2019. P. 76–79. (In Russ).]

3. Siegel RL, Miller KD, Jemal A. Cancer statistics, 2018. *CA Cancer J Clin*. 2018;68(1):7–30. doi: 10.3322/caac.21442
4. Загайнов А.С., Шелехов А.В., Дворниченко В.В., и др. Результаты комплексного лечения колоректального рака с билатеральным метастатическим поражением печени // *Сибирский онкологический журнал*. 2017. Т. 16, № 1. С. 66–70. [Zagainov AS, Shelekhov AV, Dvornichenko VV, et al. Results of complex treatment of colorectal cancer with bilateral metastatic liver damage. *Siberian Oncological Journal*. 2017;16(1):66–70. (In Russ).]
5. Rashidian N, Alseidi A, Kirks RC. Cancers metastatic to the liver. *Surg Clin North Am*. 2020;100(3):551–563. doi: 10.1016/j.suc.2020.02.005
6. Adenis A, de la Fouchardiere C, Paule B, et al. Survival, safety, and prognostic factors for outcome with Regorafenib in patients with metastatic colorectal cancer refractory to standard therapies: results from a multicenter study (REBECCA) nested within a compassionate use program. *BMC Cancer*. 2016;16(7):412–420. doi: 10.1186/s12885-016-2440-9
7. Трякин А.А., Артамонова Е.В., Болотина Л.В., и др. Практические рекомендации по лекарственному лечению рака прямой кишки // *Злокачественные опухоли*. 2016. № 4, S2. С. 266–285. [Tryakin AA, Artamonova EV, Bolotina LV, et al. Practical recommendations for the drug treatment of rectal cancer. *Malignant tumors*. 2016;(4 S2):266–285. (In Russ).]
8. Переводчикова Н.И. Руководство по химиотерапии опухолевых заболеваний. 4-е изд. Москва: Практическая медицина, 2018. 512 с. [Perevodchikova NI. Guidelines for chemotherapy of tumor diseases. 4th ed. Moscow: Practical Medicine; 2018. 512 p. (In Russ).]
9. Абдулаев М.А., Напольская Е.В., Цикоридзе М.Ю. Современное состояние проблемы малоинвазивных методов локального лечения метастазов колоректального рака в печени (обзор литературы) // *Онкологическая колопроктология*. 2016. № 6. С. 43–46. [Abdulaev MA, Napol'skaya EV, Tsikoridze MYu. The current state of the problem of minimally invasive methods of local treatment of colorectal cancer metastases in the liver (literature review). *Oncol Coloproctol*. 2016;(6):43–47. (In Russ).] doi: 10.17650/2220-3478-2016-6-1-43-47
10. Gruber-Rouh T, Naguib NN, Eichler K, et al. Transarterial chemoembolization of unresectable systemic chemotherapy-refractory liver metastases from colorectal cancer: Long-term results over a 10-year period. *Int J Cancer*. 2014;134:1225–1231. doi: 10.1002/ijc.28443
11. Müller H, Nakchbandi V, Chatzisavvidis I, von Voigt C. Repetitive chemoembolization with melphalan plus intra-arterial immuno-chemotherapy within 5-fluorouracil and granulocyte-macrophage colony-stimulating factor (GM-CSF) as effective first- and second-line treatment of disseminated colorectal liver metastases. *Hepatogastroenterology*. 2003;50:1919–1926.
12. Bhutiani N, Akinwande O, Martin RC. Efficacy and toxicity of hepatic intra-arterial drug-eluting (Irinotecan) bead (DEBIRI) therapy in irinotecan-refractory unresectable colorectal liver metastases. *World J Surg*. 2016;40(5):1178–1190. doi: 10.1007/s00268-015-3386-9
13. Ren Y, Chen L, Huang S, et al. Transarterial chemoembolization of unresectable systemic chemotherapy refractory liver metastases: a retrospective single-center analysis. *Abdom Radiol*. 2020;45:2862–2870. doi: 10.1007/s00261-020-02584-6
14. Поликарпов А.А., Таразов П.Г., Кагачева Т.И., и др. Метастазы колоректального рака в печени, не контролируемые системной химиотерапией: роль внутриартериальной химиотерапии // *Анналы хирургической гепатологии*. 2019. Т. 24, № 4. С. 37–44. [Polikarpov AA, Tarazov PG, Kagacheva TI, et al. Metastases of colorectal cancer in the liver, not controlled by systemic chemotherapy: the role of intra-arterial chemotherapy. *Annals of Surgical Hepatology*. 2019;24(4):37–44. (In Russ).] <https://doi.org/10.16931/1995-5464.2019437-44>

ОБ АВТОРАХ

Автор, ответственный за переписку:

Стукалова Оксана Юрьевна;

адрес: Россия, 129128, Москва, ул. Будайская, д. 2;

e-mail: docstukalova@mail.ru;

ORCID: <http://orcid.org/0000-0003-3748-4750>

Соавторы:

Поликарпов Алексей Александрович, д.м.н., профессор;

e-mail: pol1110@mail.ru;

ORCID: <https://orcid.org/0000-0002-7683-5042>

Ищенко Роман Викторович, д.м.н., профессор;

e-mail: ishenkorv@rambler.ru;

ORCID: <https://orcid.org/0000-0003-0260-6922>

Шугушев Заурбек Хасанович, д.м.н., профессор;

e-mail: zaur937@mail.ru;

ORCID: <http://orcid.org/0000-0002-5335-5062>

AUTHORS' INFO

The author responsible for the correspondence:

Oksana Yu. Stukalova;

address: 2 Budaiskaya st., 129128, Moscow, Russia;

e-mail: docstukalova@mail.ru;

ORCID: <http://orcid.org/0000-0003-3748-4750>

Co-authors:

Aleksey A. Polikarpov, MD, PhD, Professor;

e-mail: pol1110@mail.ru;

ORCID: <https://orcid.org/0000-0002-7683-5042>

Roman V. Ishchenko, MD, PhD, Professor;

e-mail: ishenkorv@rambler.ru;

ORCID: <https://orcid.org/0000-0003-0260-6922>

Zaurbek Kh. Shugushev, MD, PhD, Professor;

e-mail: zaur937@mail.ru;

ORCID: <http://orcid.org/0000-0002-5335-5062>