

ОБЗОР МЕТОДИК И МАТЕРИАЛОВ, ИСПОЛЬЗУЕМЫХ ДЛЯ УВЕЛИЧЕНИЯ ОБЪЕМА ДЕСНЫ

С.В. Тарасенко, С.В. Загорский

Первый Московский государственный медицинский университет имени И.М. Сеченова (Сеченовский Университет), Москва, Российская Федерация

В обзоре освещены основные хирургические техники увеличения объема кератинизированной десны и проанализированы используемые для этого материалы, такие как дермальная и коллагеновые матрицы. Приводятся результаты клинических исследований эффективности применения коллагеновой матрицы, в том числе Mucograft. В результате анализа литературы выделены основные преимущества и недостатки данных методик и материалов, определены наиболее значимые и перспективные направления проведения дальнейших клинических исследований.

Ключевые слова: аутотрансплантат, ксеногенный материал, дентальная имплантация, десна, коллагеновая матрица.

(Для цитирования: Тарасенко С.В., Загорский С.В. Обзор методик и материалов, используемых для увеличения объема десны. *Клиническая практика*. 2019; 10(1):57–62. doi: 10.17816/clinpract10157–62)

REVIEW OF METHODOLOGY AND MATERIALS USING FOR BUILDING OF GUM SOFT TISSUES

S.V. Tarasenko, S.V. Zagorskij

I.M. Sechenov First Moscow State Medical University of the Ministry of Health of the Russian Federation (Sechenov University), Moscow, Russian Federation

In the review we analyze the basic surgical techniques applied to increase the volume of a keratinized gum and materials used for this procedure, such as dermal and collagen matrices. The results of clinical trials are presented on the effectiveness of collagen matrices, including Mucograft. The analysis of the literature highlights the main advantages and disadvantages of these methods and materials, as well as the most significant and promising areas for the further clinical research.

Keywords: autograft, xenogeneic material, dental implant, gingiva, collagenous matrix.

(For citation: Tarasenko SV, Zagorskij SV. Review of Methodology and Materials Using for Building of Gum Soft Tissues. *Journal of Clinical Practice*. 2019; 10(1):57–62. doi: 10.17816/clinpract10157–62)

ВВЕДЕНИЕ

Пластика десны является неотъемлемой частью хирургической стоматологии и современной дентальной имплантологии. Как подтверждено рядом научных исследований [1], увеличение объема мягких тканей десны позволяет устранить проявления некоторых патологий зубочелюстной системы (рецессия десны, обнажение корней зубов и имплантатов) и проводится как при подготовке к операции, так и после установки дентальных имплантатов.

Наиболее отработанной ранее предложенной методикой пластики десны является лоскутная операция [2], однако смещение лоскута — технически сложный этап процедуры, особенно при зна-

чительном обнажении корней зубов, в связи с чем стали применяться свободные десневые трансплантаты: их «пересадка» позволяет увеличивать зону прикрепленной десны. К наиболее современным методам относятся техники свободных десневых трансплантатов и коллагеновых матриц, а также их сочетания [3], которые отличаются простотой исполнения, снижением общей травматичности, однако обладают рядом преимуществ и недостатков.

Цель — определение наиболее перспективных направлений экспериментальных и клинических исследований по данной проблематике.

ОСНОВНЫЕ МЕТОДИКИ, ИСПОЛЬЗУЕМЫЕ ДЛЯ УВЕЛИЧЕНИЯ ОБЪЕМА МЯГКИХ ТКАНЕЙ ДЕСНЫ: ПРЕИМУЩЕСТВА И НЕДОСТАТКИ

Для получения необходимого объема десны в хирургической стоматологии и дентальной имплантации в предоперационном периоде наиболее часто применяют следующие техники [4]:

- полнослойный слизисто-надкостничный лоскут на питающей ножке;
- расщепленный апикально-смещенный лоскут;
- методику валика дезэпителизированным лоскутом;
- аутотрансплантат с нёба;
- туннельную пластику с использованием соединительнотканного трансплантата;
- расщепленный апикально-смещенный лоскут с использованием специальных мембран;
- туннельную пластику с использованием специальных мембран.

С целью увеличения глубины преддверия используют практически те же методики, но адаптированные для данного вида вмешательства.

Типы хирургических вмешательств

Слизисто-надкостный полнослойный лоскут на питающей ножке (рис. 1). Суть операции заключается в получении лоскута, состоящего из соединительной ткани, с небной стороны, имеющего сосудистую ножку с целью улучшения кровоснабжения. Соединительнотканная часть перемещается вестибулярно под лоскут слизистой оболочки и укладывается на надкостницу.

Преимущество данного метода заключается в том, что в результате хирургического вмешательства увеличивается объем мягких тканей с вестибулярной стороны верхней челюсти, а из недостатков выделяют смещение кератинизированной десны и возможную несостоятельность швов при возникновении натяжения в области операционной раны [5].

Расщепленный апикально смещенный лоскут (рис. 2). Методика впервые предложена в 1953 г. Н. Clark [6]. Увеличение зоны прикрепленной десны достигается за счет перемещения имеющейся «зрелой» десны апикально вдоль поверхности зуба и альвеолярного гребня. Преимущество метода заключается в достижении увеличения ширины и объема кератинизированной десны по сравнению с методиками субэпителиального соединительнотканного и свободного десневого трансплантата [7]. Основной недостаток данной техники связан с малой предсказуемостью результатов лечения вследствие небольшого потенциала в отношении формирования новой костной ткани [8].

Рис. 1. Слизисто-надкостный полнослойный лоскут на питающей ножке

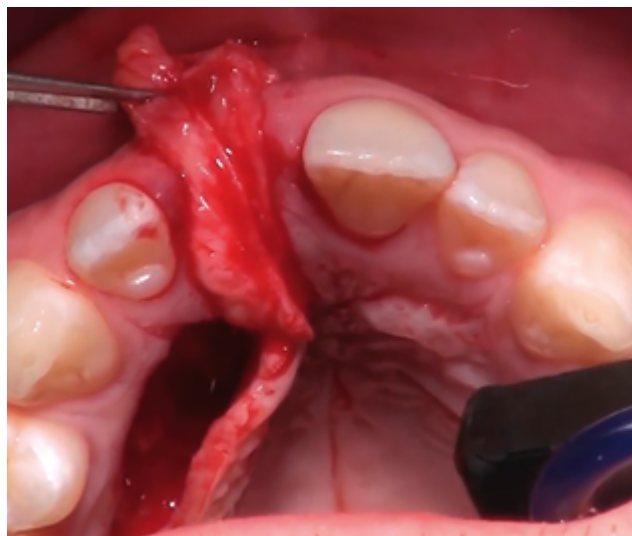
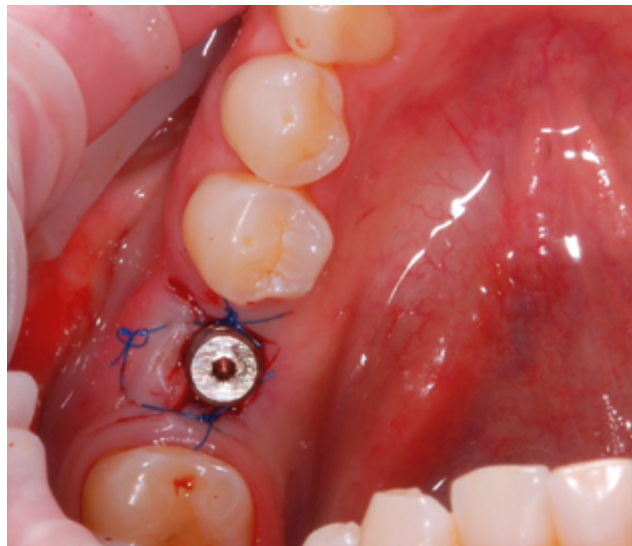


Рис. 2. Расщепленный апикально смещенный лоскут



Методика формирования валика из дезэпителизированного нёбного лоскута (рис. 3). Техника предполагает использование местных тканей для аугментации десны вестибулярной поверхности альвеолярного гребня и применяется при наличии небольших дефектов, требующих ограниченного увеличения толщины мягких тканей (не более чем на 2 мм) или с целью устранения эстетического несовершенства вследствие просвечивания дентального имплантата. Методика аугментации используется и при моделировании десны вокруг дентального имплантата на II этапе лечения. Преимущество техники — возможность получения стабильного хорошего результата; из недостатков — ограниченность объема реципиентной зоны, длительный болевой синдром в послеоперационном периоде.

Рис. 3. Методика формирования валика из деэпителизированного небного лоскута

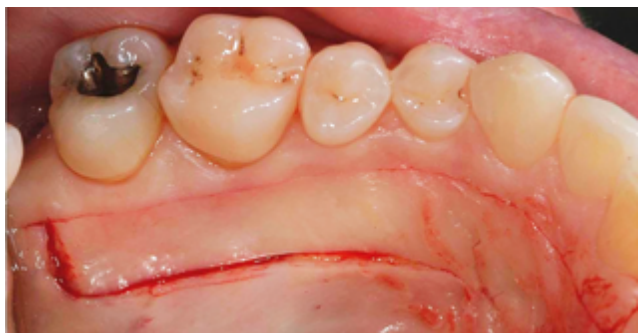

Рис. 4. Свободный десневой трансплантат

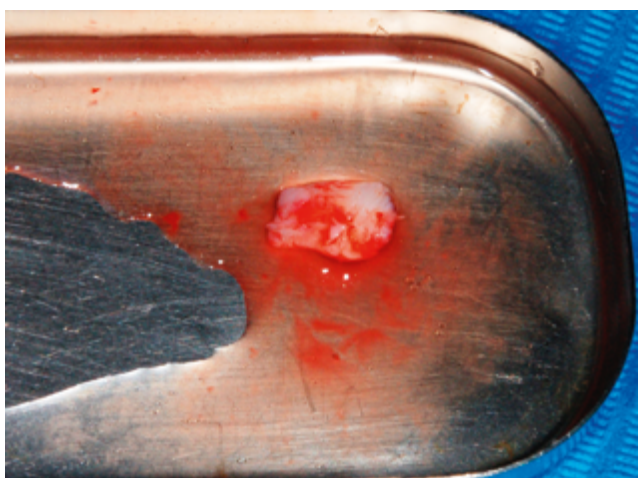
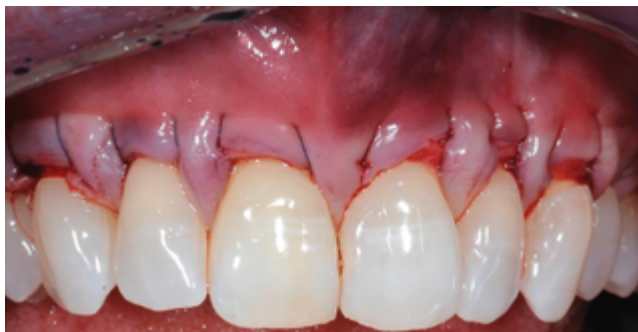

Рис. 5. Туннельная вестибулопластика с фиксацией соединительнотканного трансплантата



Свободный десневой трансплантат (рис. 4). Свободный десневой трансплантат моделируют в области небной поверхности верхней челюсти, что связано с наличием в этой области достаточного количества плотной слизистой оболочки. Выделяют три вида трансплантатов в зависимости от количества типов тканей — эпителиальный, полнослойный (комбинированный) и соединительнотканый. Двухслойную методику применяют при отсутствии кератинизированных тканей при наличии множественных или широких глубоких рецессий [9]. Главное преимущество этой методики — простота исполнения, в связи с чем широко

распространена среди практикующих стоматологов. Основные недостатки: дополнительная послеоперационная рана в области забора трансплантата на нёбе, ее склонность к некрозу из-за недостаточности кровоснабжения, отличие области прижившегося трансплантата по цвету и структуре от окружающих тканей, а также сложность вмешательства в некоторых случаях из-за недостаточной толщины мягких тканей в области твердого нёба, обусловленных индивидуальными анатомическими особенностями.

Туннельная вестибулопластика с фиксацией соединительнотканного трансплантата (рис. 5). Методика основана на создании подслизистого туннеля, через который вводят соединительнотканый трансплантат, который затем фиксируют погружными швами [10]. Основное преимущество методики — сохранение межзубных сосочков и контура десневого края, недостаток — технические сложности при выполнении операции.

Таким образом, несмотря на длительный период применения в клинической практике, ограничения в использовании есть у всех вышеописанных техник операции. Осложнения могут возникать как в донорской, так и в реципиентной зоне, при этом частота возникновения осложнений и факторы риска исследованы недостаточно.

ПРЕИМУЩЕСТВА И ПРОБЛЕМЫ ИСПОЛЬЗОВАНИЯ СОЕДИНИТЕЛЬНОТКАННЫХ ТРАНСПЛАНТАТОВ

Применение соединительнотканых трансплантатов характеризуется более быстрым приживлением в донорской зоне по сравнению с полнослойными лоскутами [11].

С. Тарасенко и И. Ашурко, на основании выполненного в 2015 г. всестороннего анализа клинических исследований по данному вопросу пришли к выводу, что в современной специализированной литературе недостаточно сведений о результатах гистологических исследований, полученных при использовании трансплантатов, особенно при применении коллагеновых матриц [12].

Материалы на основе коллагена давно изучены и благодаря такому их преимуществу, как высокий темп биоинтеграции, в течение последних 30 лет нашли широкое применение в остеопластике и мукогингивальной хирургии. Тем не менее продолжают исследования и разработка коллагеновых мембран с улучшенными характеристиками, более пригодных для нужд современной стоматологии [13].

ДРУГИЕ МАТЕРИАЛЫ, ПРИМЕНЯЕМЫЕ ДЛЯ УВЕЛИЧЕНИЯ ОБЪЕМА ДЕСНЫ

В настоящее время предложено множество аллогенных и ксеногенных материалов, применяемых для увеличения объема десны.

Бесклеточная дермальная матрица Alloderm

Это криоконсервированная бесклеточная дермальная матрица, полученная из образцов человеческой кожи, из ресурсов банков тканей США. Материал используют как в хирургической стоматологии, так и в других сферах медицины.

Alloderm характеризуется низкой иммуногенностью благодаря тому, что он состоит из коллагена I типа и протеогликанов. При использовании материала для увеличения объема десны оперативное вмешательство может быть проведено по типу как трансплантации свободного полнослойного небного лоскута, так и «конвертной методики» [14]. В рамках сравнительного исследования проводили оценку объема кератинизированной десны, полученной после применения матрицы Alloderm и соединительнотканного трансплантата. Через 6 мес были получены следующие результаты:

- 1) кератинизация десны в большей степени была выражена при использовании соединительнотканного трансплантата;
- 2) существенных отличий по приросту десны между соединительнотканым трансплантатом и аллогенной дермальной матрицей не выявлено [15];
- 3) использование материала Alloderm привело к получению большего объема тканей за меньшие сроки, чем в случае соединительнотканного лоскута [16].

Таким образом, использование материала Alloderm в некоторых случаях позволяет провести операцию без забора соединительнотканного лоскута, что уменьшает травматичность операции для пациента.

Ксеногенная дермальная матрица

В хирургическую практику внедрена ксеногенная дермальная матрица на основе бычьего коллагена I типа. Ее применение в исследованиях доказало наличие прикрепления и пролиферации фибробластов. Хорошие клинические результаты с данной матрицей получили E. Batista и соавт. [17] при операциях по увеличению объема мягких тканей в зоне удаленных зубов. С. Romagna-Genon и соавт. в 2001 г. [18] провели пластику десны

с применением двухслойной коллагеновой матрицы и сравнили ее с трансплантацией свободного соединительнотканного лоскута, получив стойкое уменьшение размеров рецессии как в вертикальном, так и горизонтальном направлениях, однако различие показателей между группами на сроках 3 и 6 мес после операции оказалось статистически недостоверными.

Использование мембраны на основе свиного коллагена DynaMatrix, по данным гистологических исследований, продемонстрировало эффект стимуляции адгезии и пролиферации фибробластов, а также васкуляризацию зоны вмешательства и дифференцировки эпителиальных клеток. Применение этой коллагеновой матрицы способствовало увеличению объема десны и снизило риск развития осложнений [19].

Перспективно использование матрицы, которая состоит из бычьего коллагена I типа, кератиноцитов и трупных фибробластов, т.к. есть данные об увеличении темпов продукции факторов роста при их совместном применении [20].

K. Okabe и соавт. [21] разработали способ увеличения объема десны с помощью инъекционных тканеинженерных конструкций. В результате эксперимента, в рамках которого в мягкие ткани иммунодефицитных крыс вводили инъекции гидрогелевых конструкций, содержащих мезенхимальные стромальные клетки и фибробласты человека, плазму, обогащенную тромбоцитами (PRP), и гиалуроновую кислоту, были выявлены существенные изменения прироста тканей при различных сочетаниях клеток. Примечательно, что без добавления в состав инъекционного препарата PRP эффект приращения мягких тканей был существенно хуже.

Коллагеновая матрица Mucograft

Mucograft — матрица, полученная из свиных тканей, подвергнутых многостадийной очистке во избежание развития иммунных реакций. В состав материала входит коллаген I и III типа без поперечных сшивков и химической обработки. Особенность матрицы — это наличие двух слоев (компактного и пористого). Компактный слой изготавливают из свиной брюшины, и он играет защитную роль при открытом заживлении раны. Эластичность данного слоя позволяет легко фиксировать мембрану швами к окружающим мягким тканям. Внутренний губчатый рыхлый слой матрицы изготавливают из свиной кожи. Материал фиксируют к надкостнице с помощью медицинского шовного материала.

Среди показаний к применению выделяют такие, как операции по увеличению объема прикрепленной десны; перекрытие имплантатов; формирование контура альвеолярного гребня перед ортопедическим лечением; регенерация поврежденной слизистой оболочки, замещение дефектов слизистой оболочки полости рта. При использовании матрицы осуществляют технику расщепленного лоскута. Mucograft является адекватной альтернативой аутогенным трансплантатам и хорошим материалом для первичного покрытия костных элементов в полости рта. Матрица устраняет нарушения архитектоники мягких тканей, уменьшает глубину преддверия полости рта, позволяя избежать дополнительного хирургического вмешательства.

Результаты последних российских исследований [22] показали, что коллагеновые матрицы целесообразно применять для увеличения объема прикрепленной слизистой оболочки в области установленных дентальных имплантатов; для углубления преддверия полости рта; при закрытии дефицитных зон операционного поля в качестве альтернативы соединительнотканному трансплантату. Рекомендуется применять коллагеновую матрицу открытым способом, без предварительного орошения физиологическим раствором, и осуществлять ее фиксацию узловыми швами интервалом не менее 4 мм.

ЗАКЛЮЧЕНИЕ

Недостатки методик использования соединительнотканых трансплантатов различных видов обуславливают необходимость поиска альтернативных материалов с целью их замены в хирургической стоматологии. Однако, на наш взгляд, соединительнотканые трансплантаты требуют дальнейшего изучения с целью уменьшения объема и травматичности хирургического вмешательства.

В целом, проведенный анализ литературы по методикам и материалам, используемым для увеличения объема десны, показал перспективность применения коллагеновых матриц в сравнении с классической методикой с использованием собственных свободных соединительнотканых лоскутов и продемонстрировал хорошие результаты исследований, полученные для матриц в отношении эффективности и безопасности материала.

СПИСОК ЛИТЕРАТУРЫ

1. Thoma DS, Buranawat B, Hämmerle CH, et al. Efficacy of soft tissue augmentation around dental implants and in partially edentulous areas: A systematic

review. *J Clin Periodontol.* 2014;41 (Suppl 15):S77–S91. doi: 10.1111/jcpe.12220.

2. Дурново Е.А., Миронова А.В., Артифексова А.А., Беспалова Н.А. Повышение эффективности гингивопластики с использованием свободных ауто-трансплантатов твердого неба // *Стоматология.* — 2013. — Т.92. — №6. — С. 33–36. [Durnovo EA, Mironova AV, Artifeksova AA, Bepalova NA. Increasing gingivoplasty efficiency by means of free palatal grafts. *Stomatologiya.* 2013;92(6):33–36. (In Russ).]

3. Базилян Э.А., Смбалян Б.С., Кржижановская Ю.А., Саркисян М.А. О способах формирования прикрепленной десны в области дентальных имплантатов // *Стоматология.* — 2007. — Т.86. — №1. — С. 50–53. [Bazikyan EA, Smbatyan BS, Krzhizhanovskaya YuA, Sarkisyan MA. About ways of attached gum forming in the region of dental implants. *Stomatologiya.* 2007;86(1):50–53. (In Russ).]

4. Блок М.С. *Дентальная имплантология. Хирургические аспекты.* / Пер. с англ. под общ.ред. М.В. Ломакина. — М.: МЕДпресс-Информ; 2015. — 448 с. [Blok MS. *Dental'naya implantologiya. Khirurgicheskie aspekty.* Ed by MV Lomakin, editors. Moscow: MEDpress-Inform; 2015. 448 p.(In Russ).]

5. Scharf DR, Tarnow DP. Modified roll technique for localized alveolar ridge augmentation. *Int J Periodontics Restorative Dent.* 1992;12(5):415–425.

6. Clark H.B. Deepening of labial sulcus by mucosal flap advancement. *J Oral Surg (Chic).* 1953;11(2):165–168.

7. Thoma DS, Benic GI, Zwahlen M, et al. A systematic review assessing soft tissue augmentation techniques. *Clin Oral Implants Res.* 2009; 20 Suppl 4:146–165. doi: 10.1111/j.1600-0501.2009.01784.x.

8. Guiha R, el Khodeiry S, Mota L, Caffesse R. Histological evaluation of healing and revascularization of subepithelial tissue graft. *J Periodontol.* 2001;72(4):470–478. doi: 10.1902/jor.2001.72.4.470.

9. Жданов Е.В., Савич О.В., Февралева А.Ю. Влияние этиологических факторов развития рецессии на выбор тактики и результат хирургического лечения // *Новое в стоматологии.* — 2005. — №5. — С. 46–55. [Zhdanov EV, Savich OV, Fevraleva AYU. Vliyanie etiologicheskikh faktorov razvitiya retsessii na vybor taktiki i rezul'tat khirurgicheskogo lecheniya. *Novoe v stomatologii.* 2005;(5):46–55. (In Russ).]

10. Бородулина И.И. Вестибулопластика в комплексном лечении заболеваний пародонта // *Российский стоматологический журнал.* — 2005. — №2. — С. 51–53. [Borodulina II. Vestibuloplastika

- v комплексном лечении заболеваний пародонта. *Rossijskij stomatologicheskij zhurnal*. 2005;(2):51–53. (In Russ).]
11. Trombelli L, Scabbia A, Tatakis DN, et al. Resorbable barrier and envelope flap surgery in the treatment of human gingival recession defects. *Case reports. J Clin Periodontol*. 1998;25(1):24–29.
12. Тарасенко С.В., Шехтер А.Б., Ашурко И.П., и др. Гистологические результаты использования коллагенового матрикса для увеличения ширины кератинизированной прикрепленной десны в области дентальных имплантатов // *Российская стоматология*. — 2015. — Т.8. — №2. — С. 4–9. [Tarasenko SV, Shekhter AB, Ashurko IP, et al. The histological results of the use of the collagen-based matrix for the widening of the attached keratinized gingiva in the region of dental implants. *Rossijskaya stomatologiya*. 2015;8(2):4–9. (In Russ).]
13. Fu JH, Su CY, Wang HL. Esthetic soft tissue management for teeth and implants. *J Evid Based Dent Pract*. 2012;12(3 Suppl):129–142. doi: 10.1016/S1532-3382(12)70025-8.
14. Bholia M, Newell DH, Hancock EB. Acellular dermal allograft for vestibuloplasty an alternative to autogenous soft tissue grafts in preprosthetic surgical procedures: a clinical report. *J Prosthodont*. 2003;12(2):133–137. doi: 10.1016/S1059-941X(03)00039-1.
15. Cummings LC, Kaldahl WB, Allen EP. Histologic evaluation of autogenous connective tissue and acellular dermal matrix grafts in humans. *J Periodontol*. 2005;76(2):178–186. doi: 10.1902/jop.2005.76.2.178.
16. Rothamel D, Schwarz F, Sculean A, et al. Biocompatibility of various collagen membranes in cultures of human PDL fibroblasts and human osteoblast-like cells. *Clin Oral Implants Res*. 2004;15(4):443–449. doi: 10.1111/j.1600-0501.2004.01039.x.
17. Batista EL Jr, Batista FC, Novaes AB Jr. Management of soft tissue ridge deformities with acellular dermal matrix clinical approach and outcome after 6 months of treatment. *J Periodontol*. 2001;72(2):265–273. doi: 10.1902/jop.2001.72.2.265.
18. Romagna-Genon C. Comparative clinical study of guided tissue regeneration with a bioabsorbable bilayer collagen membrane and subepithelial connective tissue graft. *J Periodontol*. 2001;72(9):1258–1264. doi: 10.1902/jop.2000.72.9.1258
19. Nevins M, Nevins ML, Camelo M, et al. The clinical efficacy of dynamatrix extracellular membrane in augmenting keratinized tissue. *Int J Periodontics Restorative Dent*. 2010;30(2):151–161.
20. Sabolinski ML, Alvarez O, Auletta M, et al. Cultured Skin as a Smart Material for Healing Wounds: Experience in Venous Ulcers. *Biomaterials*. 1996; 17(3):311–320.
21. Okabe K, Yamada Y, Ito K, et al. Injectable soft tissue augmentation by tissue engineering and regenerative medicine with human mesenchymal stromal cells, platelet-rich plasma and hyaluronic acid scaffolds. *Cytotherapy*. 2009;11(3):307–316. doi: 10.1080/14653240902824773.
22. Баулин И.М., Бадалян В.А., Ряховский А.Н. Экспериментальное исследование коллагеновой матрицы для увеличения объема десны с использованием 3D-моделирования // *Стоматология*. — 2015. — Т.94. — №5. — С. 8–10. [Baulin IM, Badalyan VA, Ryakhovsky AN. Experimental study of the collagen matrix for increase the gums using a 3D-modeling. *Stomatologiya*. 2015; 94(5):8–10. (In Russ).]

КОНТАКТНАЯ ИНФОРМАЦИЯ

Тарасенко Светлана Викторовна

д-р мед. наук, профессор, зав. кафедрой хирургической стоматологии ФГАОУ ВО «Первый Московский государственный медицинский университет имени И.М. Сеченова (Сеченовский Университет) Минздрава России;

адрес: 121059, Москва, улица Можайский Вал, д. 11, **тел:** +7 (499) 240-53-10,

e-mail: 5041579@list.ru, **SPIN-код:** 3320-0052, **ORCID:** <https://orcid.org/0000-0001-8595-8864>

Загорский Станислав Валерьевич

аспирант кафедры хирургической стоматологии ФГАОУ ВО «Первый Московский государственный медицинский университет имени И.М. Сеченова (Сеченовский Университет) Минздрава России;

e-mail: 5041579@list.ru, **ORCID:** <https://orcid.org/0000-0003-0098-337X>